

Р. П. Самусев

**Справочный
АТЛАС
анатомии человека**

**На основе
Международной
анатомической терминологии**

Москва
Мир и Образование

**МОРФОЛОГИЯ
человека**

СОДЕРЖАНИЕ

Предисловие.....	14
Список сокращений.....	15

ОБЩАЯ АНАТОМИЯ

Части тела человека	16
Плоскости и оси в анатомии	18
Линии и точки в анатомии	20
Области тела человека	22
Передняя поверхность тела.....	22, 24
Задняя поверхность тела.....	26
Области головы и шеи.....	28
Область промежности.....	29
Общие анатомические термины.....	30

ОРГАНИЗМ ЧЕЛОВЕКА И СОСТАВЛЯЮЩИЕ ЕГО СТРУКТУРЫ

Эпителиальные ткани.....	32
Железы.....	32
Соединительные ткани	34
Рыхлая волокнистая соединительная ткань.....	34
Хрящевая ткань	34
Кровь	36
Лимфа.....	36
Костная ткань.....	38
Мышечные ткани.....	38
Нервная ткань	40
Нейрон.....	40
Нейроглия.....	40
Отростки нейрона и нервные волокна	40

СИСТЕМА СКЕЛЕТА

Кости	42
Система скелета	44
Позвоночный столб.....	46
Шейные позвонки	48
Атлант.....	50

Осевой позвонок.....	52
Шейный позвонок, типичный.....	54
Грудные позвонки.....	56
Грудной позвонок.....	56
Поясничные позвонки.....	58
Поясничный позвонок.....	58
Крестец.....	60
Крестец и копчик.....	62
Скелет грудной клетки.....	64
Ребра.....	64
Грудина.....	64
Кости верхней конечности.....	66
Ключица.....	66
Лопатка.....	68
Места начала и прикрепления мышц, связок и капсул суставов на лопатке.....	70
Плечевая кость.....	72
Места начала и прикрепления мышц, связок и капсул суставов на плечевой кости.....	74
Локтевая кость.....	76
Лучевая кость.....	78
Места начала и прикрепления мышц, связок и капсул суставов на костях предплечья.....	80
Кости кисти.....	82
Места начала и прикрепления мышц на костях кисти.....	84
Кости нижней конечности.....	86
Тазовая кость.....	86, 88
Места начала и прикрепления мышц, связок и капсул суставов на тазовой кости.....	90
Таз.....	92
Размеры женского таза.....	94
Бедренная кость.....	96
Надколенник.....	96
Места начала и прикрепления мышц, связок и капсул суставов на бедренной кости.....	98
Большеберцовая кость.....	100
Малоберцовая кость.....	102
Места начала и прикрепления мышц, связок и капсул суставов на костях голени.....	104
Кости стопы.....	106
Кости предплюсны.....	108
Кости стопы.....	110
Места начала и прикрепления мышц на костях стопы.....	110
Места начала и прикрепления мышц и связок на костях стопы.....	112

Череп	114
Череп (лицевая норма). Кости и швы.....	114
Череп (латеральная норма). Кости и швы.....	116
Череп (затылочная норма). Кости и швы.....	118
Теменная кость	120
Затылочная кость.....	122
Лобная кость	124
Клиновидная кость	126
Височная кость	128, 130
Височная кость. Каналы	132
Верхняя челюсть.....	134
Сошник	134
Нижняя челюсть.....	136
Решетчатая кость	138
Небная кость	138
Слезная кость.....	140
Носовая кость.....	140
Нижняя носовая раковина.....	140
Скуловая кость.....	140
Наружное и внутреннее основания черепа.....	142
Свод черепа	144
Подъязычная кость.....	144
Глазница.....	146
Глазницы (положение в черепе).....	148
Твердое небо.....	148
Костная носовая полость	150
Крыловидно-небная ямка	150
Череп новорожденного	152
Соединения костей	154
Соединения позвоночного столба.....	154
Грудная клетка.....	156
Связки и суставы шейных позвонков и затылочной кости.....	158
Височно-нижнечелюстной сустав	160
Соединения пояса верхней конечности.....	162
Плечевой сустав.....	164
Соединения костей предплечья. Локтевой сустав	166
Соединения костей кисти.....	168
Соединения тазового пояса	170
Тазобедренный сустав.....	172, 174
Коленный сустав.....	176, 178
Соединения костей голени.....	180
Соединения костей голени и стопы.....	182
Соединения костей стопы.....	180, 184

МЫШЕЧНАЯ СИСТЕМА

Мышцы тела человека	186, 188
Классификация мышц	190
Фасции мышц	192
Мышцы головы и шеи	194
Мышцы лица	194, 196
Жевательные мышцы	198
Мышцы шеи	200, 202
Подзатылочные мышцы	204
Глубокие мышцы головы и шеи	206
Фасции головы и шеи	208
Фасция шеи	210
Области и треугольники шеи	212
Мышцы спины	214
Мышцы спины (поверхностный слой)	214
Мышцы спины	216
Мышцы спины (глубокие слои)	218, 220, 222
Мышцы груди	224
Мышцы груди	224, 226
Диафрагма	228
Мышцы живота	230
Мышцы живота	230
Топография живота	232
Мышцы верхней конечности	234
Мышцы верхней конечности (область плеча)	234
Мышцы верхней конечности (область предплечья)	236, 238
Мышцы верхней конечности (область кисти)	240, 242, 244
Мышцы и сухожилия верхней конечности (область кисти)	246
Синовиальные влагалища сухожилий верхней конечности	248
Сумки верхней конечности	250
Мышцы нижней конечности	252
Мышцы нижней конечности (тазобедренная и ягодичная области)	252
Мышцы нижней конечности (область бедра)	254, 256
Мышцы нижней конечности (область голени)	258, 260
Мышцы нижней конечности (область стопы)	262, 264
Влагалища сухожилий нижней конечности	266
Сумки нижней конечности	268
Сумки и синовиальные влагалища нижней конечности	270

ПИЩЕВАРИТЕЛЬНАЯ СИСТЕМА

Полость рта	272
Язык	274
Отделы и скелетные мышцы языка	276
Зуб	278
Элементы зуба	280
Постоянные зубы	282
Зубы верхней и нижней челюстей	284
Молочные зубы	286
Малые слюнные железы	288
Большие слюнные железы	290
Топография больших слюнных желез	292
Гистологические срезы околоушной и поднижнечелюстной слюнных желез	294
Глотка	294
Мышцы мягкого неба и глотки	296
Мышцы глотки	298
Пищевод	300
Желудок	302
Слизистая оболочка желудка	304
Мышечная оболочка желудка	306
Тонкая кишка	308
Топография тонкой и толстой кишок в брюшной полости	308
Двенадцатиперстная кишка	310
Строение кишечной ворсинки	310
Строение стенки тонкой кишки	312
Толстая кишка	314
Слепая кишка	316
Строение стенки толстой кишки	318
Прямая кишка	320
Печень	322, 324
Сегментация печени	326
Строение печеночной дольки	328
Желчный пузырь и протоки	328
Поджелудочная железа	330
Брюшина	332
Взаимоотношение брюшины с органами и стенками брюшной полости	332

Верхний этаж брюшинной полости	334
Средний этаж брюшинной полости	336
Нижний этаж брюшинной полости	338

ДЫХАТЕЛЬНАЯ СИСТЕМА

Нос	340
Полость носа	342
Гортань	344
Хрящи гортани.....	344
Связки и суставы гортани.....	346
Связки и мышцы гортани	348
Мышцы гортани	350
Полость гортани	352
Трахея	354
Легкие	356
Бронхиальное дерево	358
Бронхолегочные сегменты.....	360
Строение дыхательной части легкого	362
Топография легких и плевры	364
Средостение	366

МОЧЕВАЯ СИСТЕМА

Почки	368
Строение почки	370
Строение нефрона и мочевыводящих канальцев почки	372
Строение стенки различных отделов нефрона и кровеносные сосуды почки	374
Мочеточник	376
Мочевой пузырь	376
Мочеиспускательный канал	378

ПОЛОВЫЕ СИСТЕМЫ

Система мужских половых органов	380
Яичко.....	380
Простата и семенные железы	382

Половой член	384
Мошонка	386
Система женских половых органов	388
Яичник	388
Маточная труба	390
Матка	392
Женский таз	394
Влагалище	396
Наружные женские половые органы	398
Промежность	400
Мужская промежность	400
Женская промежность	402
Фасции промежности	402

ЭНДОКРИННЫЕ ЖЕЛЕЗЫ

Гипоталамус	406
Гипофиз	408
Шишковидная железа, или шишковидное тело	410
Щитовидная железа	412
Околощитовидные железы	414
Надпочечник	416
Параганглии, или хромаффинные тела	418

СЕРДЕЧНО-СОСУДИСТАЯ СИСТЕМА

Сердце	420
Правое предсердие	422
Правый желудочек	424
Левое предсердие	426
Левый желудочек	428
Стенка сердца	430
Фиброзный скелет и проводящая система сердца	432
Перикард	434
Кровоснабжение сердца	436
Артерии сердца	438
Вены сердца	440
Сосуды малого круга кровообращения	442
Легочные артерии	444
Легочные вены	446

Артерии большого круга кровообращения	448
Аорта и ее ветви	448
Артерии головы и шеи.....	450
Подключичная артерия и ее ветви.....	452
Артерии головы.....	454, 456
Артерии носовой и ротовой полостей.....	458
Глазная артерия и ее ветви.....	458
Артерии головного мозга.....	460
Подмышечная артерия и ее ветви	462
Плечевая артерия и ее ветви	464
Локтевая и лучевая артерии	466
Артерии кисти.....	468, 470
Брюшная часть аорты	472
Чревный ствол и его ветви.....	474
Верхняя брыжеечная артерия и ее ветви	476
Нижняя брыжеечная артерия и ее ветви	478
Подвздошные артерии и их ветви	480
Артерии органов мужского малого таза	482
Артерии органов женского малого таза	484
Бедренная артерия и ее ветви.....	486
Артерии бедра	488
Артерии голени и стопы	490
Артерии голени.....	492
Артерии стопы	494
Вены	496
Верхняя полая вена и ее притоки	496
Вены головы и шеи.....	498, 500
Вены лица.....	502
Вены головного мозга.....	504
Вены кисти.....	506
Поверхностные вены предплечья.....	508
Поверхностные вены плеча.....	510
Глубокие вены верхней конечности	512
Подмышечная вена и ее притоки.....	514
Нижняя полая вена и ее притоки.....	516
Поверхностные вены стопы.....	518
Поверхностные вены голени.....	520
Поверхностные вены бедра.....	522
Глубокие вены голени	524
Глубокие вены бедра.....	526
Вены органов мужского малого таза.....	528
Вены органов женского малого таза	530
Воротная вена печени и ее притоки.....	532
Особенности кровообращения плода	534

ЛИМФОИДНАЯ СИСТЕМА

Костный мозг	536
Тимус	538
Лимфатические узлы	540
Селезенка	542
Грудной проток и его притоки	544
Региональные лимфатические узлы	546
Лимфатические сосуды и узлы головы	546
Лимфатические сосуды и узлы шеи	548
Лимфатические сосуды и узлы верхней конечности	550
Лимфатические сосуды и узлы подмышечной ямки	552
Лимфатические сосуды и узлы грудной полости	554
Лимфатические сосуды и узлы нижней конечности	556
Лимфатические сосуды и узлы паховой и подвздошной областей	558
Лимфатические сосуды и узлы женского малого таза	560
Лимфатические сосуды и узлы брюшной полости	562
Лимфатические сосуды и узлы верхнего отдела брюшной полости	564
Лимфоидная ткань стенок внутренних органов	566

НЕРВНАЯ СИСТЕМА

Спинальный мозг	568, 570
Основные ядра и проводящие пути спинного мозга	572
Головной мозг	574
Ствол головного мозга	576
Продолговатый мозг, или бульбус	578
Продолговатый мозг (строение белого вещества, по В. Дауберу)	580
Продолговатый мозг (строение белого вещества)	582
Продолговатый мозг (строение серого вещества)	584
Мост	586
Мост (тонкое строение)	588
Мост (внутреннее строение)	590
Ядра ромбовидной ямки	592
Мозжечок	594
Мозжечок (доли и щели)	596
Средний мозг	598
Средний мозг (строение белого вещества)	600
Средний мозг (строение серого вещества)	602

Средний и промежуточный мозг.....	604
Промежуточный мозг.....	606
Таламус.....	608
Таламус (ядра и связи).....	610
Гипоталамус.....	612
Гипоталамус (ядра и пути, по В. Дауберу).....	614
Субталамус (ядра и связи, по В. Дауберу).....	616
Борозды и извилины большого мозга.....	618, 620
Кора большого мозга.....	622
Базальные ядра и их связи.....	624
Внутреннее строение большого мозга.....	626
Соединительные нервные волокна конечного мозга.....	628
Строение полушария большого мозга.....	630
Химически определяемые группы клеток (по В. Дауберу) ...	632
Полости головного мозга.....	634
Мозговые оболочки.....	636
Черепные нервы.....	638
Места выхода черепных нервов.....	638
Обонятельный (I), зрительный (II) и тройничный (V) нервы.....	640
Глазодвигательный (III) нерв.....	642
Блоковый (IV) и отводящий (VI) нервы.....	644
Глазной нерв — 1-я ветвь тройничного (V) нерва.....	646
Верхнечелюстной нерв — 2-я ветвь тройничного (V) нерва.....	648
Нижнечелюстной нерв — 3-я ветвь тройничного (V) нерва.....	650
Лицевой (VII) нерв.....	652
Преддверно-улитковый (VIII) нерв.....	654
Языкоглоточный (IX) нерв.....	656
Блуждающий (X) нерв.....	658
Добавочный (XI) и подъязычный (XII) нервы.....	660
Кожная иннервация головы.....	662
Спинномозговые нервы.....	664
Шейное сплетение.....	666
Плечевое сплетение (надключичная часть).....	668
Плечевое сплетение (подключичная часть): локтевой нерв.....	670
Плечевое сплетение (подключичная часть): срединный и мышечно-кожный нервы.....	672
Плечевое сплетение (подключичная часть): лучевой и подмышечный нервы.....	674
Кожная иннервация верхней конечности.....	676
Кожная иннервация туловища.....	678, 680
Поясничное сплетение.....	682

Поясничное сплетение: запирающий нерв.....	684
Поясничное сплетение: бедренный нерв.....	686
Крестцовое сплетение:	
седалищный и большеберцовый нервы.....	688
Крестцовое сплетение: общий малоберцовый нерв.....	690
Кожная иннервация нижней конечности.....	692

Автономный отдел периферической нервной системы.....	694
Симпатическая часть автономного отдела периферической нервной системы.....	696
Симпатический ствол (грудная часть).....	698
Чревное сплетение.....	700
Симпатический ствол (брюшная и тазовая части).....	702
Парасимпатическая иннервация органов головы.....	704
Вегетативная иннервация органов малого таза.....	706

ОРГАНЫ ЧУВСТВ

Глаз и связанные с ним структуры.....	708
Глазное яблоко.....	708
Строение глазного яблока.....	710
Сосудистая оболочка глазного яблока.....	712
Строение задней стенки глазного яблока.....	714
Наружные мышцы глазного яблока.....	716
Веки.....	718
Слезный аппарат.....	718
Ухо.....	720
Хрящ ушной раковины.....	722
Мышцы ушной раковины.....	724
Среднее ухо.....	726
Лабиринты внутреннего уха.....	728
Рецепторный слуховой аппарат внутреннего уха.....	730, 732
Орган вкуса.....	734
Орган обоняния.....	736

ОБЩИЙ ПОКРОВ

Кожа и ее производные.....	738
Кожа.....	738
Гистологическое строение кожи.....	740
Ноготь.....	742
Молочная железа.....	744
Предметный указатель.....	746

ПРЕДИСЛОВИЕ

Настоящий атлас анатомии человека написан в строгом соответствии с русским переводом новейшей Международной анатомической терминологии (М.: «Медицина», 2003). Это чрезвычайно важно, поскольку анатомическая терминология является основой медицинского общения, позволяя медикам и ученым всего мира использовать одинаковые термины для обозначения каждой анатомической структуры.

В атласе приводятся новые данные по структурно-функциональным особенностям ряда анатомических структур (строение легочного ацинуса, нефрона почки, новая классификация сосудов сердца, топография ядер ствола мозга, ядра ретикулярной формации и др.), что позволит читателю быть в курсе достижений и успехов современной анатомической науки.

Преимуществом данного издания является его оригинальная структура — расположение рядом с текстом иллюстраций (текст на левой стороне разворота, иллюстрации — на правой), что значительно облегчает восприятие достаточно сложной анатомической информации. Подробный алфавитный указатель позволяет быстро найти нужный термин.

«Справочный атлас анатомии» займет достойное место среди справочной литературы в библиотеке врача любой специальности, он может быть использован научными работниками и клиницистами в их практической деятельности.

Благодаря лаконичности и наглядности атлас может быть с успехом использован студентами для изучения и повторения курса анатомии человека.

Автор с благодарностью примет конструктивные замечания и предложения, направленные на улучшение содержания настоящего издания.

СПИСОК СОКРАЩЕНИЙ

Латинские сокращения

a.	— arteria	— артерия
aa.	— arteriae	— артерии
art.	— articulatio	— сустав
artt.	— articulationes	— суставы
br.	— bronchus	— бронх
br.	— bronchi	— бронхи
fasc.	— fasciculus	— пучок
fasc.	— fasciculi	— пучки
for.	— foramen	— отверстие
forr.	— foramina	— отверстия
gangl.	— ganglion	— узел
gangll.	— ganglia	— узлы
gl.	— glandula	— железа
gll.	— glandulae	— железы
lam.	— lamina	— пластинка
lamm.	— laminae	— пластинки
lig.	— ligamentum	— связка
ligg.	— ligamenta	— связки
m.	— musculus	— мышца
mm.	— musculi	— мышцы
n.	— nervus	— нерв
nn.	— nervi	— нервы
nucl.	— nucleus	— ядро
nucll.	— nuclei	— ядра
r.	— ramus	— ветвь
rr.	— rami	— ветви
seg.	— segmentum	— сегмент
sul.	— sulcus	— борозда
sull.	— sulci	— борозды
tr.	— tractus	— путь (тракт)
v.	— vena	— вена
vv.	— venae	— вены
vag.	— vagina	— влагалище
vagg.	— vaginae	— влагалища

Русские сокращения

Н — начало мышцы

П — прикрепление мышцы

Ф — функция мышцы

ЦНС — центральная нервная система

ОБЩАЯ АНАТОМИЯ, anatomia generalis

ЧАСТИ ТЕЛА ЧЕЛОВЕКА, partes corporis humani

В теле человека различают следующие части:

- *Голова*, caput.
- *Шея*, collum, cervix.
- *Туловище*, truncus.
- *Верхние конечности*, membri superioris.
- *Нижние конечности*, membri inferioris.

I. Голова — самый верхний отдел тела:

1. *Лоб*, sinciput, — передневерхний отдел.
2. *Затылок*, occiput, — задний отдел.
3. *Высок*, tempora, — боковой отдел.
4. *Ухо*, auris, — орган слуха.
5. *Лицо*, facies, — передненижний отдел головы.
6. *Глаз*, oculus, — орган зрения.
7. *Нос*, nasus, — наружный отдел дыхательной системы.
8. *Рот*, os, — вход в полость рта.
9. *Подбородок*, mentum, — выступающий вперед отдел лица.

II. Шея — отдел тела, верхняя граница которого проходит по нижнему краю нижней челюсти к сосцевидному отростку, затем продолжается по верхней выйной линии к наружному затылочному выступу. Нижняя граница: верхний край рукоятки грудины, вдоль ключицы к акромиону лопатки, затем по ости лопатки к остистому отростку VII шейного позвонка.

III. Туловище — средний отдел тела:

10. *Грудь*, pectus, — передневерхняя часть туловища между шейей и животом.
11. *Спина*, dorsum, — задний отдел туловища между шейей и тазовым поясом.
12. *Живот*, abdomen, — часть туловища, ограниченная сверху грудью, внизу — верхним краем кры-

ла подвздошной кости, паховой связкой и лобковым симфизом.

13. *Таз*, pelvis, — часть туловища, ограниченная сверху животом, снизу — тазовой диафрагмой. Внутри туловища имеется *грудная полость*, cavitas thoracis, и *полость живота и таза*, cavitas abdominis et pelvis, которую подразделяют на *брюшную*, cavitas abdominis, и *тазовую*, cavitas pelvis, *полости*.

IV. Верхняя конечность:

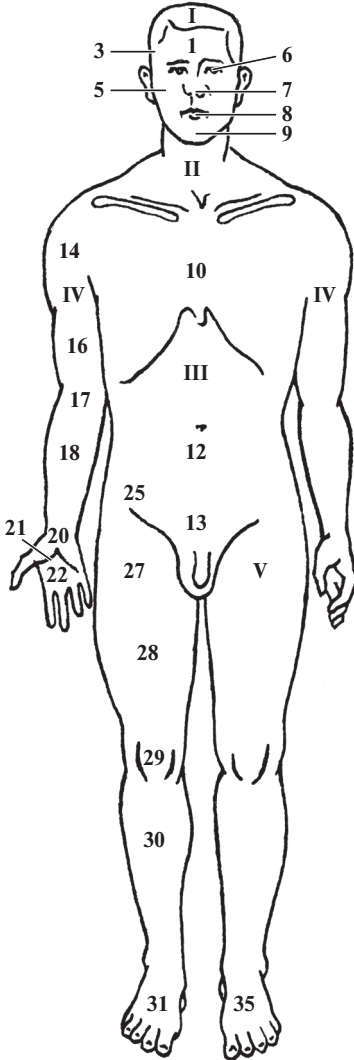
14. *Плечевой пояс*, или *пояс верхней конечности*, cingulum membri superioris, cingulum pectorale, включающий *лопатку*, scapula, и *ключицу*, clavícula.
15. *Подмышка*, axilla, — ямка между рукой и латеральной стенкой груди.
16. *Плечо*, brachium, — отдел между плечевым поясом и локтем.
17. *Локоть*, cubitus.
18. *Предплечье*, antebrachium, — отдел между локтем и кистью.
19. *Кисть*, manus, в которой выделяют следующие части:
20. *Запястье*, carpus.
21. *Пястье*, metacarpus.
22. *Ладонь*, palma, s. vola.
23. *Тыл кисти*, dorsum manus.
24. *Пальцы кисти*, digiti manus.

V. Нижняя конечность:

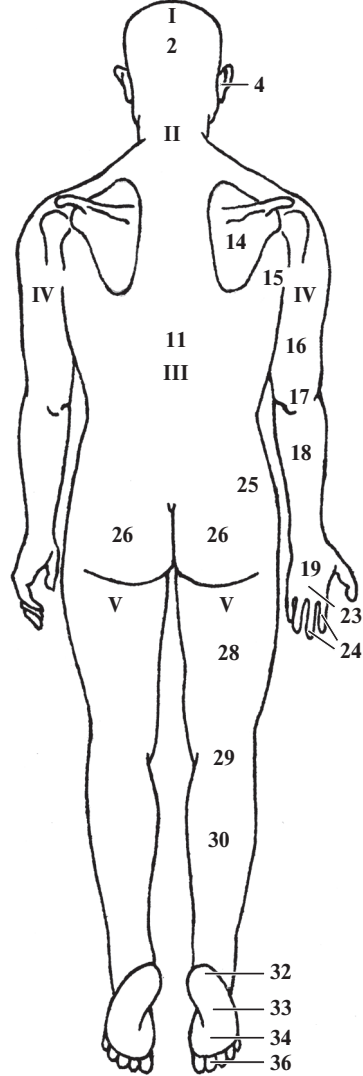
25. *Тазовый пояс*, или *пояс нижней конечности*, cingulum pelvicum, cingulum membri inferioris, включающий *тазовые кости*, ossa pelvica.
26. *Ягодицы*, nates, clunes, — отдел между спиной и бедром.
27. *Верхняя часть бедра*, coxa.
28. *Бедро*, femur, — отдел между ягодицей и коленом.
29. *Колено*, genu, — отдел между бедром и голенью, в котором выделяют *заднюю часть колена*, poples.
30. *Голень*, crus, — отдел между коленом и стопой с его задней частью — *икрой*, sura.

31. *Стопа*, pes, в которой выделяют следующие части:
 32. *Предплюсна*, tarsus.
 33. *Плюсна*, metatarsus.

34. *Подошва*, planta.
 35. *Тыл стопы*, dorsum pedis.
 36. *Пальцы стопы*, digiti pedis.



⇧⇧ Части тела человека;
вид спереди



⇧⇧ Части тела человека;
вид сзади

ПЛОСКОСТИ И ОСИ В АНАТОМИИ

Тело человека построено по принципу двусторонней (билатеральной) симметрии и делится срединной плоскостью на две симметричные половины — правую и левую. При описании частей тела и положения отдельных органов используют три взаимно перпендикулярные плоскости:

1. Фронтальная, или венечная, плоскость, *planum frontale*, *planum coronale*, располагается перпендикулярно сагиттальной и горизонтальной плоскостям и разделяет тело на переднюю и заднюю части.

2. Горизонтальная плоскость, *planum horizontale*, располагается перпендикулярно фронтальной и сагиттальной плоскостям, параллельно земле, и отделяет нижележащие отделы тела от вышележащих.

Сагиттальная плоскость, *planum sagittale*, располагается перпендикулярно фронтальной и горизонтальной плоскостям и разделяет тело на правую и левую части.

Среди сагиттальных выделяют следующие плоскости:

3. Медианная (срединная) плоскость, *planum medianum*, — сагиттальная плоскость, проходящая через середину тела.

4. Парамедианная (околосрединная плоскость), *planum paramedianum*, — сагиттальная плоскость, проходящая параллельно срединной и разделяющая тело на неравные правую и левую части.

Эти плоскости могут быть проведены через любую точку тела человека, а их количество может быть произвольным.

Направление движения в суставах или ориентации органов определяют с помощью осей вращения — линий, образующихся от пересечения сагиттальной, фронтальной и горизонтальной плоскостей:

тальной и горизонтальной плоскостей:

5. Вертикальная ось образуется при пересечении сагиттальной и фронтальной плоскостей и направлена вдоль тела стоящего человека. По этой оси располагаются позвоночный столб и лежащие вдоль него органы (грудной проток, пищевод, грудная и брюшная части аорты). Движение вокруг этой оси (*вращение* — *rotatio*: *внутрь* — *pronatio*, *наружу* — *supinatio*) происходит строго в горизонтальной плоскости.

Вертикальная ось совпадает с продольной осью, которая также ориентирована вдоль тела человека независимо от его положения в пространстве или вдоль конечности (нога, рука).

6. Сагиттальная ось образуется при пересечении горизонтальной и сагиттальной плоскостей и ориентирована в переднезаднем направлении. Движение в суставе вокруг этой оси — *отведение* (*abductio*) и *приведение* (*adductio*) — происходит строго во фронтальной плоскости.

7. Фронтальная ось образуется при пересечении фронтальной и горизонтальной плоскостей и ориентирована слева направо или справа налево. Вращение вокруг этой оси — *сгибание* (*flexio*) и *разгибание* (*extensio*) — осуществляется в сагиттальной плоскости.

В некоторых суставах движения возможны только вокруг одной оси (например, в межфаланговых суставах), в других суставах — вокруг всех трех осей (тазобедренный, плечевой суставы).

Для определения топографии внутренних органов используют *поперечные (горизонтальные) плоскости*, *plana transversalia*:

8. Транспилорическая плоскость, *planum transpiloricum*, проходит через середину линии, соединяю-

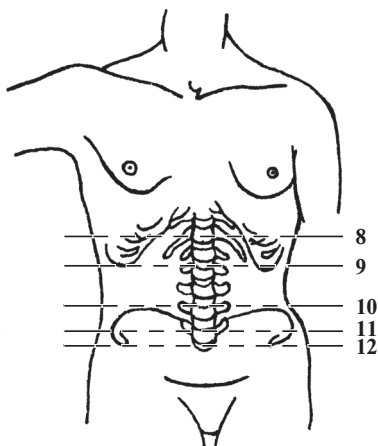
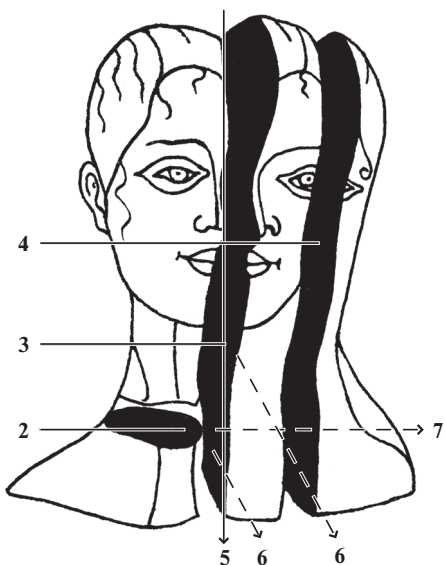
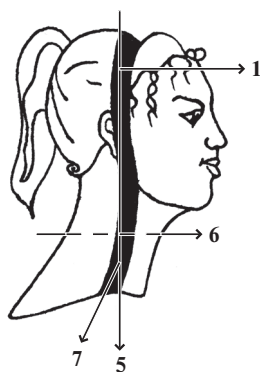
шей вырезку грудины с лобковым симфизом.

9. *Подреберная плоскость*, *planum subcostale*, проходит через нижнюю точку X реберного хряща.

10. *Надгребневая плоскость*, *planum supracristale*, проходит через самые верхние точки подвздошных гребней.

11. *Межгребневая плоскость*, *planum intertuberculare*, проходит через подвздошные бугорки подвздошных костей.

12. *Межостевая плоскость*, *planum interspinale*, проходит через верхние передние подвздошные ости подвздошных костей.



ЛИНИИ И ТОЧКИ В АНАТОМИИ

Для определения проекции границ органов на поверхности тела условно проводят **вертикальные линии**, ориентированные вдоль тела человека:

1. **Передняя срединная линия**, *linea mediana anterior*, проходит по передней поверхности тела, на границе между правой и левой его половинами.

2. **Грудинная линия**, *linea sternalis*, проходит посередине грудины.

3. **Окологрудинная линия**, *linea parasternalis*, проходит по краю грудины.

4. **Среднеключичная линия**, *linea medioclavicularis*, проводится через середину ключицы.

5. **Сосковая линия**, *linea mamillaris*, проходит через соски молочных желез.

6. **Передняя подмышечная линия**, *linea axillaris anterior*, проходит по переднему краю подмышечной ямки.

7. **Средняя подмышечная линия**, *linea axillaris media*, расположена посередине между передней и задней подмышечными линиями.

8. **Задняя подмышечная линия**, *linea axillaris posterior*, проходит по заднему краю подмышечной ямки.

9. **Лопаточная линия**, *linea scapularis*, проходит через нижний угол лопатки.

10. **Околопозвоночная линия**, *linea paravertebralis*, проходит вдоль позвоночного столба через реберно-поперечные суставы.

11. **Задняя срединная линия**, *linea mediana posterior*, проходит вдоль позвоночного столба, по вершинам остистых отростков позвонков.

При изучении взаимоотношений костей черепа, определении топографии внутренних органов (головной мозг, органы чувств, органы дыхательной и пищеварительной систем, сосуды головы и т. п.) используют следующие основные **антропометрические точки**:

12. **Темя**, или *верхушка*, *vertex*, — центрально расположенная наивысшая точка свода черепа.

13. **Брегма**, *bregma*, — место соединения сагиттального и венечного швов.

14. **Птерион**, *pterion*, расположен в месте соединения лобной, теменной и клиновидной костей.

15. **Назион**, *nasion*, — точка, расположенная в середине шва между лобной и носовой костями.

16. **Астерион**, *asterion*, — место соединения лямбовидного, теменно-сосцевидного и затылочно-сосцевидного швов.

17. **Инион**, *inion*, — наиболее выступающая назад точка, соответствует центру наружного затылочного выступа.

18. **Лямбда**, *lambda*, — место соединения лямбовидного и сагиттального швов черепа.

Реже используют другие точки:

19. **Эурион**, *eurion*, наиболее выступающая точка боковой стенки головы. Располагается над ухом в области теменной или височной костей.

20. **Глабелла**, *glabella*, — участок в области схождения медиальных отделов надбровных дуг или их продолжений по срединной линии головы.

21. **Ротовая**, *stomion*, — точка смыкания губ, лежащая на срединной сагиттальной линии.

22. **Гнатион**, *gnation*, — самая нижняя точка на краю подбородка по срединной сагиттальной линии.

23. **Простион**, *prostion*, — наиболее выступающая вперед точка края десен между верхними медиальными резцами верхней челюсти.

24. **Трагион**, *tragion*, — точка над верхним краем козелка уха. Соответствует по уровню середине верхнего края наружного слухового прохода.

25. **Гонион**, *gonion*, — наиболее выступающая в сторону точка угла нижней челюсти.

