

ОГЛАВЛЕНИЕ

Предисловие редакторов	7
Участники издания	8
Методология создания и программа обеспечения качества	11
Список сокращений	14
Глава 1. Послевузовское и дополнительное профессиональное образование в системе подготовки стоматологических кадров* (С.Т. Сохов)	
Глава 2. Организация терапевтической стоматологической помощи. Современная организация стоматологического приёма* (В.В. Садовский)	
Глава 3. Оборудование и оснащение стоматологического кабинета* (Л.А. Дмитриева, О.А. Георгиева)	
Глава 4. Клиническое обследование больных в терапевтической стоматологии (Л.А. Дмитриева, З.Э. Ревазова).....	17
Глава 5. Стоматологические материалы для восстановления зубов в клинике терапевтической стоматологии (П.В. Добровольский)	40
Глава 6. Эндодонтия (Л.А. Дмитриева, А.В. Митронин, Д.Т. Галиева, Т.В. Зюзина, Н.А. Собкина, Н.И. Помещикова).....	73
Глава 7. Современные зубосохраняющие биотехнологии (С.Д. Арутюнов).....	133
Глава 8. Болезни зубов некариозного происхождения (Ю.М. Максимовский)..	148
Адентия	151
Сверхкомплектные зубы.....	151
Аномалии размеров и формы зубов	151
Эндемический флюороз зубов	152
Нарушения формирования зубов	157
Наследственные нарушения развития зубов	161
Изменение цвета зубов.....	167
Повышенное стирание зубов.....	167
Сошлифовывание (абразивный износ) зубов.....	170
Эрозия зубов.....	173
Медикаментозные и токсические нарушения развития твёрдых тканей зуба.....	176
Одонтогенная резорбция	177
Отложения (наросты) на зубах	177
Изменение цвета твёрдых тканей зубов после прорезывания.....	180
Гиперестезия дентина	181
Некроз твёрдых тканей зубов.....	183
Травматические повреждения зубов	188
Глава 9. Современные методы коррекции цвета зубов (Л.А. Дмитриева, О.М. Васюкова)	192

* Материал опубликован в электронной версии руководства, код доступа к которой указан на первом форзаце книги.

Глава 10. Гигиена полости рта (Л.А. Дмитриева, З.Э. Ревазова).....	206
Индивидуальная гигиена полости рта	206
Профессиональная гигиена полости рта.....	214
Глава 11. Кариез зубов (Э.М. Кузьмина, И.С. Бобр).....	245
Оперативная техника лечения зубов (Л.А. Дмитриева, В.И. Баишева, И.С. Бобр, Ю.В. Негода, И.М. Еркян, О.П. Дашкова).....	284
Реставрация зубов (Т.Д. Чиркова, О.М. Васюкова)	316
Глава 12. Воспаление пульпы зуба (Е.В. Иванова, А.В. Митронин)	342
Глава 13. Болезни периапикальных тканей зубов. Апикальный периодонтит (А.В. Митронин, Е.В. Иванова)	365
Глава 14. Эпидемиология заболевания пародонта (О.О. Янушевич, Л.А. Дмитриева, А.И. Грудянов, Л.Ю. Орехова, В.Г. Атрушкевич, З.Э. Ревазова, М.В. Козлова, Г.С. Рунова, Д.А. Немерюк, Е.Ю. Вайцнер, Е.И. Выборная)	414
Цели и задачи эпидемиологии (А.И. Грудянов, О.О. Янушевич, Л.А. Дмитриева, Л.Ю. Орехова, З.Э. Ревазова, В.Г. Атрушкевич)	414
Биотипы пародонта (А.И. Ерохин).....	420
Клинические проявления и алгоритм лечения болезней пародонта (Л.А. Дмитриева, А.И. Грудянов, З.Э. Ревазова, Л.М. Тёблоева, В.Г. Атрушкевич)	424
Симптомы и синдромы, проявляющиеся в тканях пародонта (Т.Д. Чиркова)	455
Хирургическое устранение рецессии десны (О.О. Янушевич, Г.С. Рунова, Е.Ю. Вайцнер, Е.И. Выборная)	466
Хирургическое удлинение коронковой части зуба (О.О. Янушевич, Л.А. Дмитриева, З.Э. Ревазова).....	488
Дентальная имплантация в пародонтологической практике (А.М. Панин, М.В. Козлова, Д.А. Немерюк)	491
Глава 15. Галитоз (А.В. Митронин, Н.Г. Дмитриева, Б.С. Дикинова)	504
Глава 16. Функциональное избирательное шлифовывание (А.Д. Гонгаренко, Р.В. Золотев)	518
Глава 17. Заболевания слизистой оболочки рта.....	537
Травматические поражения слизистой оболочки полости рта (Л.А. Аксамит)	539
Инфекционные заболевания, проявляющиеся на слизистой оболочке полости рта (Л.А. Аксамит).....	559
Аллергические заболевания (В.И. Спицына).....	600
Лекарственная аллергия	600
Многоформная экссудативная эритема.....	617
Хронический рецидивирующий афтозный стоматит	622
Болезнь Бехчета.....	628
Синдром Шегрена.....	629
Изменения слизистой оболочки полости рта при некоторых системных заболеваниях и нарушениях обмена веществ (Л.А. Аксамит).....	632
Болезни органов пищеварения.....	633
Болезни эндокринной системы, расстройства питания и нарушения обмена веществ.....	636
Гиповитаминозы	639
Болезни крови и кроветворных органов.....	645

Болезни системы кровообращения.....	650
Системные поражения соединительной ткани	652
Поражения слизистой оболочки полости рта при дерматозах (<i>В.И. Спицына</i>)	654
Аномалии и самостоятельные заболевания языка (<i>В.И. Спицына</i>)	677
Хейлиты (<i>Л.А. Аксамит</i>).....	699
Предраковые заболевания слизистой оболочки полости рта и красной каймы губ (<i>Л.А. Аксамит</i>)	712
Изменения слизистой оболочки полости рта при экзогенных интоксикациях (<i>Л.А. Аксамит</i>)	725
Поражение полости рта при ВИЧ-инфекции (<i>В.И. Спицына</i>)	730
Глава 18. Местное обезболивание в терапевтической стоматологии (<i>С.А. Рабинович, Е.В. Зорян, С.Т. Сохов, В.И. Стош, О.Н. Московец</i>)	741
Глава 19. Лекарственные средства, применяемые в терапевтической стоматологии (<i>Е.В. Зорян</i>)	789
Антисептики и дезинфицирующие средства	789
Химиотерапевтические средства.....	797
Синтетические химиотерапевтические средства	814
Противогрибковые средства.....	820
Противовирусные средства.....	824
Противовоспалительные средства	828
Нестероидные противовоспалительные средства и ненаркотические (неопиоидные) анальгетики	828
Стероидные противовоспалительные средства	832
Ферментные препараты	835
Вяжущие средства	836
Противоаллергические средства	838
Иммуномодуляторы	842
Антигипоксанты и антиоксиданты.....	854
Витамины	857
Гомеопатические средства в стоматологии.....	864
Предметный указатель	873

Электронное приложение*

Дополнительные иллюстрации к главам

Современные технологии обезболивания в стоматологии (учебный фильм)

(С.А. Рабинович, Е.В. Зорян)

Клинические примеры к главе «Зубосохраняющие технологии»

Тестовые задания к главе «Галитоз»

Профилактика и лечение профессиональных заболеваний стоматолога

(О.О. Янушевич, Н.Г. Дмитриева)

Азбука пародонтологии (Л.А. Дмитриева)

Азбука пломбировочных материалов

Описание средств гигиены полости рта

Описание средств для коррекции цвета зубов

Описание препаратов, применяемых в эндодонтии

Описание антигистаминных препаратов, применяемых в терапевтической стома-

тологии (Е.В. Зорян)

Приложения

Нормативные документы

* Материал опубликован в электронной версии руководства, код доступа к которой указан на первом форзаце книги.

**ГЛАВА 1. ПОСЛЕВУЗОВСКОЕ И ДОПОЛНИТЕЛЬНОЕ
ПРОФЕССИОНАЛЬНОЕ ОБРАЗОВАНИЕ В СИСТЕМЕ
ПОДГОТОВКИ СТОМАТОЛОГИЧЕСКИХ КАДРОВ**

**ГЛАВА 2. ОРГАНИЗАЦИЯ ТЕРАПЕВТИЧЕСКОЙ
СТОМАТОЛОГИЧЕСКОЙ ПОМОЩИ**

**ГЛАВА 3. ОБОРУДОВАНИЕ И ОСНАЩЕНИЕ
СТОМАТОЛОГИЧЕСКОГО КАБИНЕТА**

Материал опубликован в электронной версии руководства, код доступа к которой указан на форзаце книги.

Глава 4

Клиническое обследование больных в терапевтической стоматологии

Клиническое обследование стоматологических больных проводят по общепринятой схеме, включающей основные и дополнительные методы исследования.

Основные методы — опрос, осмотр.

Опрос включает выяснение жалоб, анамнеза жизни и анамнеза заболевания.

ОСМОТР

Различают внешний осмотр и осмотр полости рта.

ВНЕШНИЙ ОСМОТР

Оценивают цвет кожных покровов, наличие рубцов, изъязвлений, симметричность обеих половин лица, соотношение верхней, средней и нижней третей лица, симметричность углов рта, цвет и состояние красной каймы губ (сухость, шелушение, трещины), состояние мимических мышц, лимфатических узлов (размер, консистенция, подвижность, болезненность).

ОСМОТР ПОЛОСТИ РТА

Различают осмотр преддверия и собственно полости рта.

Осмотр преддверия полости рта

При осмотре преддверия полости рта (табл. 4-1) определяют цвет, увлажненность слизистой оболочки, патоморфологические элементы на ней.

Таблица 4-1. Оценка глубины преддверия полости рта

Тип преддверия	Глубина преддверия, мм
Мелкое	Не более 5
Среднее	6–10
Глубокое	Более 10

Осматривают состояние уздечек губ, боковых тяжей слизистой оболочки переходной складки (выраженность, напряжение, место их прикрепления на альвеолярном отростке).

В норме уздечка — тонкая треугольная складка слизистой оболочки, обращённая широким основанием к губе и заканчивающаяся по средней линии альвеолярного отростка на расстоянии 0,5 см от края десны (табл. 4-2).

Таблица 4-2. Места прикрепления уздечек в зависимости от их типа

Тип уздечки	Место прикрепления
Сильная	На вершине десневого сосочка
Средняя	На расстоянии 3–5 мм от вершины десневого сосочка
Слабая	В области переходной складки

Осмотр собственно полости рта

Необходимо осмотреть все части и поверхности языка. Отмечают цвет, величину языка (микро- и макроглоссия), состояние сосочков (гипертрофия, атрофия), отёк (отпечаток зубов на боковой поверхности языка), характер поверхности (наличие участков десквамации эпителия, обложенность языка).

Осмотр зубных рядов: определение окклюзии и статуса зубов, скученность зубов, аномалии их расположения, наличие диастем и трем.

При осмотре зубов обращают внимание на размер, форму, цвет зубов, состояние пломб и ортопедических конструкций, наличие кариозных полостей, некариозных поражений, супраконтатов, обнажения шеек зубов, физиологической и патологической стираемости. Отмечают отсутствующие зубы (дефекты зубного ряда четырёх классов по Кеннеди), искусственные зубы, коронки, окклюзионные и межзубные контакты.

Степень подвижности зубов определяют путём переменного надавливания на вестибулярную и язычную поверхность зуба нерабочими концами двух ручных инструментов.

Предварительно определяют функциональную подвижность (Fremitus-симптом) в положении привычной окклюзии и при движении нижней челюсти, устанавливая кончик указательного пальца на каждый из зубов по очереди. Одна из классификаций (табл. 4-3), используемых для оценки степени подвижности, — классификация Флезара (Fleszar T.J., 1980).

Таблица 4-3. Классификация Флезара

Степень	Подвижность
0	Зубы устойчивы
I	Слегка повышенная в вестибулярном и язычном направлениях
II	Значительное увеличение в вестибулярном и язычном направлении, но без нарушения функции (более 1 мм)
III	Резко выраженная подвижность в вестибулярном и язычном направлении (более 1 мм) и легко определяемые вертикальные движения с нарушением функции

При осмотре полости рта необходимо определить гигиеническое состояние (наличие мягкого зубного налета, твердых над- и поддесневых зубных отложений). Этот показатель — один из наиболее важных для пациентов с патологией пародонта.

Оценка состояния десны: обращают внимание на цвет, размер, контур, консистенцию, наличие или отсутствие экссудата, абсцессов. В норме десна бледно-розового цвета, десневые сосочки плотные, упругие, заострены, заполняют межзубный промежуток, плотно охватывают шейки зубов, кровоточивость

отсутствует. Для поверхности кератинизированной десны характерна «апельсиновая корочка». Ширина зоны кератинизированной десны обычно варьирует (1–9 мм), однако адекватной считают ту ширину кератинизированной десны, которая необходима для поддержания десневого края в стабильном состоянии.

При воспалении возникают отёчность, гиперемия, цианоз, кровоточивость, десквamation, изъязвление, гипертрофия, атрофия.

Алгоритм определения глубины пародонтального кармана

Определение глубины пародонтального кармана — одна из важных составляющих обследования пародонта. Для этого используют калиброванный пародонтальный зонд. Глубину пародонтального кармана измеряют от края десны до дна кармана. Инструмент располагают параллельно длинной оси зуба, плотно прижимая его к поверхности зуба. С каждой из сторон — вестибулярной и оральной — регистрируют показатели, полученные в трёх точках: дистально, по средней линии и медиально в пародонтограмме.

Кроме того, в пародонтограмме фиксируют показатели рецессии десны непрерывной линией. Рецессию измеряют от эмалево-цементной границы до края десны калиброванным пародонтальным зондом.

Сумма показателей глубины пародонтального кармана и рецессии десны означает потерю прикрепления.

Рецессия (атрофия) десны — расстояние от цементно-эмалевого соединения до края десны.

Для оценки рецессии десны используют классификацию Миллера (1985).

- I класс — плоская узкая и плоская широкая рецессии, не выходящие за пределы слизисто-десневого соединения; нет потери интерпроксимальных мягких тканей или кости; 100% закрытие корней возможно.
- II класс — глубокая узкая и глубокая широкая рецессии не выходящие за пределы слизисто-десневого соединения; нет потери интерпроксимальных мягких тканей или кости; 100% закрытие корней возможно.
- III класс (комбинация I и II классов рецессии) — потеря интерпроксимальной кости, в связи с чем мягкие ткани расположены апикально по отношению к эмалево-цементной границе, но корональное десневого края; 100% закрытие корней невозможно.
- IV класс — потеря интерпроксимальной кости и мягких тканей таким образом, что один или оба межзубных сосочка находятся на уровне десны; закрытие корней невозможно.

Для определения степени вовлечения фуркации в патологический процесс используют специальный закруглённый градуированный фуркационный зонд (*Nabers*). Для оценки фуркационных дефектов существует несколько классификаций.

- Классификация Glickman (1958), основанная на анализе горизонтальной потери межкорневой кости:
 - ✧ I класс — скрытно развивающийся процесс в желобке фуркации с вовлечением надкостницы без потери кости (или потеря кости в пределах надкостницы);
 - ✧ II класс — поражение кости без возможности проведения зонда насквозь (несквозная потеря кости);
 - ✧ III класс — сквозная потеря кости;
 - ✧ IV класс — сквозная потеря кости с полным обнажением фуркации вследствие рецессии десны.
- Классификация Lindhe (1983), основанная на анализе горизонтальной потери межкорневой кости:
 - ✧ а — потеря интеррадикулярной кости $< \frac{1}{3}$;

Верхняя челюсть																		
Глубина ПК																		
Глубина ПК	18	17	16	15	14	13	12	11	21	22	23	24	25	26	27	28		
Глубина ПК	18	17	16	15	14	13	12	11	21	22	23	24	25	26	27	28		
В																		
О																		
Глубина ПК																		
Глубина ПК																		
Глубина ПК																		
Нижняя челюсть																		
Глубина ПК																		
Глубина ПК	48	47	46	45	44	43	42	41	31	32	33	34	35	36	37	38		
Глубина ПК	48	47	46	45	44	43	42	41	31	32	33	34	35	36	37	38		

Схема 1: Пародонтограмма (по Ревазовой З.Э.)

- ✧ b — несквозная потеря интеррадикулярной кости $>1/3$;
- ✧ i — сквозное поражение интеррадикулярной кости.
- Классификация Непрт и соавт., основанная на горизонтальной потере кости:
 - ✧ F0 — костный карман в области медиального корня, но без вовлечения фуркации;
 - ✧ F1 — фуркацию возможно зондировать на 3 мм в горизонтальном направлении;
 - ✧ F2 — фуркацию возможно зондировать более чем на 3 мм;
 - ✧ F3 — сквозной дефект в области фуркации.
- Классификация Tarnow и Fletcher (1984), основанная на анализе вертикальной потери кости от фуркации:
 - ✧ 1 — вертикальная потеря 1–3 мм;
 - ✧ 2 — вертикальная потеря 4–6 мм;
 - ✧ 3 — вертикальная потеря от 7 мм и более.

ИНДЕКСНАЯ ОЦЕНКА

Гигиенические индексы позволяют оценить гигиену полости рта путём выявления зубного налёта и камня. Зубную бляшку можно легко обнаружить и оценить на основании химической реакции адсорбции красителей полисахаридами налёта (табл. 4-4). Красители наносят в виде аппликаций ватными тампонами на поверхность зуба.

Таблица 4-4. Цвет окрашивания зубов в зависимости от красителя

Вид красителя	Цвет окрашивания
Раствор Люголя	Желтовато-коричневый
Раствор Шиллера–Писарева	Желтовато-коричневый
Водный раствор метиленового синего	Голубовато-синий
Таблетки эритрозина красного	Грязно-красный
Водный раствор фуксина основного	Грязно-красный

УПРОЩЁННЫЙ ИНДЕКС ГИГИЕНЫ ГРИНА–ВЕРМИЛЛИОНА (ОНС-S)

Упрощённый индекс гигиены (УИГ) используют для выявления не только зубного налёта, но и зубного камня (табл. 4-5). Окрашивают вестибулярные поверхности 16, 21, 24 зубов и язычные поверхности 36, 41, 44 зубов.

Таблица 4-5. Оценочные критерии гигиены полости рта по упрощённому индексу гигиены

Показатель по УИГ	Уровень индекса	Уровень гигиены
0–0,6	Низкий	Хороший
0,7–1,8	Средний	Удовлетворительный
1,9–3,0	Высокий	Плохой

Сначала определяют индекс зубного налёта, а затем индекс зубного камня. Для оценки зубного налёта используют следующие коды и критерии:

- 1 — нет налёта;
- 2 — налёт покрывает не более $1/3$ зуба;
- 3 — налёт покрывает от $1/3$ до $2/3$ поверхности зуба;
- 4 — налёт покрывает более $2/3$ поверхности зуба.

Индекс зубного налёта (ИЗН) рассчитывают по следующей формуле: делят сумму кодов на количество обследованных зубов (6).

22 КЛИНИЧЕСКОЕ ОБСЛЕДОВАНИЕ БОЛЬНЫХ В ТЕРАПЕВТИЧЕСКОЙ СТОМАТОЛОГИИ

Индекс зубного камня (ИЗК) определяют так же, как и зубного налёта, с учётом следующих оценок:

- 1 — нет камня;
- 2 — наддесневой камень покрывает менее $\frac{1}{3}$ поверхности зуба;
- 3 — наддесневой камень покрывает $\frac{1}{3}$ – $\frac{2}{3}$ поверхности зуба или присутствуют отдельные частицы поддесневого камня;
- 4 — наддесневой камень покрывает более $\frac{2}{3}$ поверхности зуба, присутствует поддесневой зубной камень.

ИЗК вычисляют по формуле: сумму кодов делят на количество обследуемых зубов:

$$\text{УИГ} = \text{ИЗН} + \text{ИЗК}.$$

В норме ИЗК не должен превышать 1.

ИНДЕКС ЗУБНОГО НАЛЁТА ПО СИЛНЕСС, ЛОЕ (1964)

Данный индекс предназначен для определения толщины зубного налета в пришеечной области. Исследуют либо все зубы, либо избранную группу зубов («зубы Рамфьорда» — 16, 21, 24, 36, 41, 44). Окрашивание не проводят, используют зеркало, зонд и воздух для высушивания. Пломбы и протезы не обследуют. В каждом зубе выделяют дистальную, вестибулярную, медиальную и оральную поверхности. Налёт определяют после тщательного высушивания поверхности зуба, проводя кончиком зонда в придесневой области. Используют следующие коды и критерии:

- 0 — нет налёта в пришеечной области;
- 1 — слой зубного налёта на свободном десневом крае или в пришеечной области зуба, обнаруживаемый только при соскабливании зондом с поверхности зуба;
- 2 — умеренное накопление зубного налёта в десневой борозде, на поверхности десны и (или) зуба, видимое невооруженным глазом без зондирования, межзубные промежутки без налёта;
- 3 — зубной налёт в избытке в области десневой борозды и (или) десневого края, а также охватывает межзубное пространство.

ИЗН определяют делением суммы кодов каждой из четырёх поверхностей зуба на четыре, а индекс индивидуума — делением суммы кодов зубов на число обследуемых зубов.

ИНТЕРДЕНТАЛЬНЫЙ ГИГИЕНИЧЕСКИЙ ИНДЕКС

Интердентальный гигиенический индекс (HYG) основан на визуальном определении бляшек на боковых поверхностях зуба после окрашивания. Данный индекс считают наиболее чувствительным, так как с его помощью можно выявить даже незначительный налёт на апроксимальных поверхностях зубов, уход за которыми наиболее сложен.

Способ подсчета индекса: количество свободных от налёта апроксимальных поверхностей делят на количество всех обследуемых зубов и умножают на 100.

ГИНГИВАЛЬНЫЕ ИНДЕКСЫ, ПОЗВОЛЯЮЩИЕ ОЦЕНИТЬ СТЕПЕНЬ ВОСПАЛЕНИЯ ДЕСНЫ**Гингивальный индекс Лое, Силнесс (1967)**

Обследование проводят в области каждого зуба или группы зубов с четырёх поверхностей: вестибулярной, оральной, медиальной и дистальной. Критерии оценки:

- 1 — нормальная десна;
- 2 — лёгкое воспаление, незначительная гиперемия и отёк, нет кровоточивости при дотрагивании;

- 3 — умеренное воспаление, десна отёчна, гиперемирована, кровоточит при дотрагивании;
- 4 — тяжёлое воспаление, выраженная гиперемия и отёк, изъязвления, тенденция к спонтанному кровотечению.

Индекс равен среднему арифметическому суммы всех обследуемых зубов и поверхностей. Оценка индекса:

- 0,1–1 — гингивит лёгкой степени;
- 1,1–2 — гингивит средней степени;
- 2,1 и более — гингивит тяжёлой степени.

Папиллярно-маргинально-альвеолярный индекс

Интенсивность и распространённость воспалительной реакции количественно выражают с помощью папиллярно-маргинально-альвеолярного индекса (Шоур, Масслер, 1947), модифицированного Парма в 1960 г. Он основан на учёте воспаления в разных зонах десны (в баллах) в области всех зубов: межзубных сосочках (Р), в маргинальной (М) и прикрепленной десне (А).

- 1 — воспаление на уровне межзубного сосочка;
- 2 — воспаление захватывает краевую десну;
- 3 — воспаление распространено на прикреплённую десну.

Метод лучше проводить после окрашивания десны 3–5% настойкой йода или раствором Люголя.

Полученную сумму баллов делят на количество обследованных зубов (по Парма — результат умножают на 100 и выражают в процентах). При подсчете этого индекса количество зубов принимают равным 24 в возрасте 6–11 лет, 28 — в возрасте 12–14 лет, 30 — с 15 лет.

Значение индекса при ограниченной распространённости патологического процесса достигает 25%, при выраженной распространённости и интенсивности патологического процесса — 50%, а при дальнейшем распространении патологического процесса и увеличении его тяжести — от 51% и более.

Хотя папиллярно-маргинально-альвеолярный индекс рекомендован для изучения гингивита, при пародонтите этот метод также хорош, потому что эффект лечебных (особенно консервативных) вмешательств в первую очередь сказывается на мягких тканях.

Модифицированный индекс кровоточивости десневой бороздки

Метод очень чувствительный: повышенную кровоточивость при здоровом по виду пародонте определяют приблизительно в 30–40% случаев, что и позволило использовать эту «зондовую пробу» для раннего выявления начальных воспалительных изменений.

Методика определения: кровоточивость (1 балл) или ее отсутствие (0 баллов) регистрируют в течение 30 с после зондирования в каждом межзубном промежутке с оральной стороны во II и IV квадрантах; с вестибулярной стороны — в I и III квадрантах. Значение индекса вычисляют по формуле: сумму баллов делят на количество зубов и умножают на 100%. Показатель менее 10% считают допустимым.

Определение кровоточивости по Мюлеман, Сон (1971)

Исследуют состояние дёсен в области «зубов Рамфьорда» (16, 21, 24, 36, 41, 44 зубы) с помощью пуговчатого зонда. Кончик зонда без давления прижимают к стенке бороздки и медленно ведут от медиальной стороны зуба к дистальной. Результаты исследования оценивают по шкале:

- 0 — отсутствие кровоточивости;
- I степень — точечное кровоизлияние;
- II степень — появление пятна;

24 КЛИНИЧЕСКОЕ ОБСЛЕДОВАНИЕ БОЛЬНЫХ В ТЕРАПЕВТИЧЕСКОЙ СТОМАТОЛОГИИ

- III степень — межзубный промежуток заполнен кровью;
- IV степень — сильное кровотечение, кровь заполняет десневую борозду сразу после зондирования.

В 1975 г. этот индекс модифицировал Ковыл. Он предложил следующую оценочную шкалу в баллах:

- 0 — кровоточивость отсутствует;
- 1 — кровоточивость появляется не раньше чем через 30 с;
- 2 — кровоточивость возникает или сразу после проведения кончиком зонда по стенке бороздки, или в пределах 30 с;
- 3 — кровоточивость пациент отмечает при приеме пищи или чистке зубов.

ИНДЕКСЫ, ОТРАЖАЮЩИЕ ТЯЖЕСТЬ ДЕСТРУКТИВНЫХ ПРОЦЕССОВ В ПАРОДОНТЕ**Пародонтальный индекс Рассела**

Пародонтальный индекс Рассела (ПИ) отражает воспаление десны, образование карманов с последующей резорбцией альвеолярной кости, фактическую потерю функции зуба. Регистрацию ограничивают выраженными поражениями, очевидными при осмотре. В случаях сомнения рекомендуют применять низшую оценку. Критерии оценки в баллах оценивают по следующей схеме:

- 0 — интактный пародонт;
- 1 — лёгкий гингивит (воспаление десны не охватывает зуб циркулярно);
- 2 — гингивит по всему периметру зуба, без нарушения целостности зубодесневого соединения;
- 4 — начальная степень резорбции межзубных перегородок (эту оценку дают только при рентгенологическом обследовании);
- 6 — воспаление десны, пародонтальный карман, зуб устойчив, его функция не нарушена; горизонтальная резорбция альвеолярной межзубной перегородки достигает длины корня;
- 8 — выраженная деструкция пародонтальных тканей с потерей жевательной функции (зуб подвижен, возможно смещение), резорбция превышает длину корня, возможно определение внутрикостного кармана.

При определении индекса осматривают все зубы, кроме зубов мудрости. Оценивают состояние десны вокруг каждого зуба по шкале от 0 до 8. Индекс определяют делением суммы баллов на число обследованных зубов.

Оценка индекса:

- 0,1–0,2 — клинически здоровая десна;
- 0,5–1,0 — гингивит;
- 1,5–4,0 — пародонтит средней степени тяжести;
- 4,0–8,0 — пародонтит тяжелой степени тяжести.

Индекс S.P. Ramford (1957)

В основе индекса лежат два показателя — воспаление десны и глубина пародонтальных карманов. В отличие от пародонтального индекса Рассела, при определении глубины кармана помимо расстояния от вершины десневого сосочка до дна кармана учитывают величину обнажения корня за счёт ретракции десны, которую определяют, измеряя расстояние от эмалево-цементной границы до вершины десневого сосочка. В случае атрофии десны величины этих двух показателей складывают, при гипертрофии от величины первого показателя отнимают величину второго.

Исследуют состояние пародонта в области 16, 21, 24, 36, 41, 44 зубов («зубы Рамффорда»).

Критерии оценки:

- 1 — лёгкий гингивит, не распространяющийся вокруг зуба;
- 2 — средней тяжести гингивит вокруг всего зуба;

- 3 — тяжёлый гингивит, выраженная гиперемия, кровоточивость, изъязвление, но эпителиальное прикрепление не нарушено;
- 4 — зубодесневые карманы глубиной не более 3 мм;
- 5 — зубодесневые карманы глубиной 3–6 мм;
- 6 — зубодесневые карманы глубиной свыше 6 мм.

Индекс определяют делением суммы оценок на число обследуемых зубов.

Особое значение приобретает данный индекс в тех случаях, когда изучают состояние пародонта у людей, которым противопоказано рентгенологическое исследование, или оно затруднено в связи с техническими трудностями. Однако этот индекс не следует использовать у лиц пожилого возраста, так как у них возникают признаки возрастных изменений в пародонте: ретракция десны, инволютивные процессы в костной ткани, не являющиеся признаками патологии.

Для определения степени поражения кариесом используют индекс распространенности кариеса, который высчитывают в процентах. Для этого количество лиц, у которых существуют кариозные полости, делят на общее количество обследованных и умножают на 100.

Для оценки интенсивности кариеса используют:

- индекс КПУ (з) — сумма кариозных, пломбированных и удалённых зубов у одного обследованного;
- индекс КПУ (п) — сумма всех поверхностей зубов, на которых диагностирован кариес или пломба; если зуб удалён, его считают за 5 поверхностей.

Уровень интенсивности может быть низким, средним, высоким и очень высоким.

Для оценки состояния костной ткани альвеолярных отростков используют костный показатель Фукса. Индекс Фукса позволяет судить об убыли костной ткани относительно длины корня. Оценку состояния кости проводят с помощью интерпроксимальных рентгенограмм. Корень зуба условно делят на 3 части, уровень костной деструкции оценивают относительно этих частей по 4-балльной системе:

- 4 — нет убыли кости или зуб удалён по поводу осложнённого кариеса;
- 3 — убыль кости до $\frac{1}{3}$ длины корня;
- 2 — убыль кости от $\frac{1}{3}$ до $\frac{2}{3}$ длины корня;
- 1 — убыль кости свыше $\frac{2}{3}$ длины корня;
- 0 — зуб вне кости или удалён по поводу заболеваний пародонта.

Подсчитывают сумму показателей для всех зубов или исследуемого участка и делят на число, которое должно соответствовать здоровому пародонту в области исследуемых зубов (количество зубов, умноженное на четыре). Полученный показатель представляет собой дробное число между 0 и 1.

Определяют индекс Фукса в области исследуемого зуба по формуле:

$$n:1 \times 4,$$

где n — уровень костной ткани.

Таким образом, значение индекса Фукса равно нулю, когда резорбция костной ткани доходит до верхушки корней; 0,25 — резорбция костной ткани на $\frac{2}{3}$ длины корня; 0,5 — резорбция костной ткани на $\frac{1}{2}$ длины корня; 0,75 — резорбция костной ткани на $\frac{1}{3}$ длины корня; 1 — нормальное состояние костной ткани.

ИНДЕКСЫ, ОТРАЖАЮЩИЕ НЕОБХОДИМОСТЬ И ОБЪЕМ ЛЕЧЕБНЫХ МЕРОПРИЯТИЙ

Индекс нуждаемости в лечении болезней пародонта (СРІТN, 1982)

Предложен ВОЗ и предназначен для определения распространённости и интенсивности заболеваний пародонта при эпидемиологических исследованиях, а также для обоснования расстановки врачебных кадров и потребности в различных видах

лечебно-профилактической помощи больным с патологией пародонта. Каждую челюсть подразделяют на 3 секстанта, фронтальный и боковые. Осматривают 10 зубов (17, 16, 11, 26, 27, 31, 36, 37, 46, 47), в каждом секстанте регистрируют состояние пародонта только одного зуба, с наиболее тяжёлым клиническим состоянием. У пациентов моложе 20 лет осматривают 6 зубов (16, 11, 26, 36, 31, 46), исключая вторые моляры, поскольку в этом возрасте при зондировании могут быть выявлены ложные карманы, образование которых обусловлено прорезыванием зубов мудрости. Регистрацию данных для индекса проводят по следующим кодам:

- 1 — отсутствие признаков заболевания;
- 2 — кровоточивость, появляющаяся сразу или спустя 10–30 с после зондирования;
- 3 — над- и поддесневой камень или другие факторы, задерживающие налёт (нависающие края пломб и др.);
- 4 — зубодесневой карман глубиной 4–5 мм;
- 5 — зубодесневой карман глубиной 6 мм и более;
- X — в секстанте присутствует только один зуб или нет ни одного зуба (третьи моляры исключают, кроме тех случаев, когда они находятся на месте вторых).

Индекс предусматривает регистрацию количества поражённых секстантов по каждому признаку на одного обследованного, а также по средним величинам SPITN в группах обследованных.

Объем необходимых мероприятий оценивают по следующим кодам:

- 0 — лечение не требуется;
- 1 — коррекция и контроль индивидуальной гигиены полости рта;
- 2 — проведение профессиональной гигиены полости рта и устранение факторов, способствующих задержке зубного налёта; обучение гигиене полости рта;
- 3 — необходимость кюретажа;
- 4 — комплексное лечение заболеваний пародонта.

Комплексный пародонтальный индекс (Леус, 1988)

Комплексный пародонтальный индекс применяют для группового определения пародонтального статуса у детей и взрослых.

В зависимости от возраста исследуют:

- 54, 65, 74, 85 зубы — в 3–4 года;
- 16, 11, 26, 36, 31, 46 зубы — в 7–14 лет;
- 17, 16, 11, 26, 27, 37, 36, 31, 46, 47 зубы — у подростков и взрослых.

При отсутствии зуба, подлежащего исследованию, можно изучить ближайший в пределах одноимённой группы.

Коды и критерии:

- 0 — зубной налёт и признаки воспаления отсутствуют;
- 1 — любое количество мягкого белого зубного налёта, определяемое зондом на поверхности коронки зуба, в межзубных промежутках или придесневой области;
- 2 — кровоточивость при лёгком зондировании;
- 3 — любое количество зубного камня в поддесневой области;
- 4 — пародонтальный карман;
- 5 — патологическая подвижность зуба I–II степени.

Индекс рассчитывают делением суммы кодов на количество обследуемых зубов. Интерпретацию значения комплексного пародонтального индекса проводят независимо от возраста обследованных по следующим кодам:

- 0,1–1,0 — риск заболевания;
- 1,1–2,0 — лёгкая степень поражения;
- 2,1–3,5 — средняя степень поражения;
- 3,6–5,0 — тяжёлая степень поражения.

ДОПОЛНИТЕЛЬНЫЕ МЕТОДЫ ИССЛЕДОВАНИЯ

Рентгенологический метод

Рентгенологический метод занимает ведущее место в дополнительных методах обследования. Он позволяет диагностировать заболевание — выявлять и визуализировать клинически неопределяемые патологические процессы; оценивать качество и достаточность проводимых лечебных мероприятий; своевременно выявлять возможные осложнения; выполненные в динамике идентичные рентгенограммы позволяют оценивать полученные результаты.

Различают внутри- и внеротовые методы рентгенографии. При выполнении внутриротовых рентгенограмм плёнку прижимают к исследуемой области пальцем, получая контактные снимки в зависимости от расположения рентгеновской плёнки по отношению к сомкнутым зубам: снимки вприкус, окклюзионные или с помощью специальных плёнкодержателей — интерпроксимальные снимки.

Внутриротовая рентгенография вприкус выполняется в тех случаях, когда необходимо исследование больших отделов альвеолярного отростка и твёрдого нёба, чтобы оценить состояние щёчной и язычной кортикальных пластинок нижней челюсти и дна полости рта.

Интерпроксимальная рентгенография даёт возможность получить без искажения изображения краевых отделов альвеолярных отростков (межзубные перегородки) и коронок верхних и нижних зубов, что имеет значение для диагностики кариеса на апроксимальных поверхностях и позволяет оценить эффективность лечения заболеваний пародонта. При использовании этой методики возможно произвести идентичные снимки в динамике.

При съёмке параллельными лучами — длиннофокусной рентгенографии — благодаря большому фокусному расстоянию искажения изображения не происходит. Методика обеспечивает получение идентичных снимков, что используется в пародонтологии.

При панорамной томографии — ортопантомограмме (ОПГ) — получается изображение всей зубочелюстной системы с увеличением приблизительно на 30%. Видны все отделы нижней челюсти, альвеолярная бухта и взаимоотношение корней зубов с дном верхнечелюстной пазухи, элементы крылонёбной ямки и крыловидные отростки клиновидной кости. Задние отделы пазухи находятся за пределами выделяемого слоя. Метод даёт возможность оценить взаимоотношение полости зуба и кариозного дефекта при его расположении на жевательной или апроксимальной поверхности. ОПГ, выполненные в динамике, позволяют провести краниометрические измерения, определить длину и ширину коронок зубов, соотношение ширины зубного ряда и костного ложа, высоту альвеолярных отростков, соотношение длины тела и ветви нижней челюсти. ОПГ не могут быть использованы для оценки височно-нижнечелюстного сустава в силу проекционных искажений.

Увеличенная панорамная рентгенография. На прямых рентгенограммах получают изображение верхней или нижней челюсти и зубного ряда, на боковых — правой или левой половины обеих челюстей. Увеличение изображения в 1,2–1,6 раз обеспечивает чёткое и детальное изображение структуры кости и твёрдых тканей зуба.

Телерентгенография. На практике чаще всего используют телерентгенографию в боковой проекции для краниометрического анализа.

Компьютерная денальная рентгенография (КДР) основана на использовании цифровых технологий. Цифровые технологии позволяют обходиться без фотолаборатории. Чувствительность датчика значительно снижает лучевую нагрузку. Обеспечивается быстрое получение изображения на экране монитора;

возможность увеличивать, уменьшать изображение, усиливать контрастность, получать негативное изображение; характерны лёгкость проведения измерений и возможность записать изображение на бумаге или на магнитном носителе, что облегчает сохранение архивных материалов.

Компьютерная томография (КТ) — послойное рентгенологическое исследование изучаемой области тела, в результате которого получается реконструкция изображения. Метод позволяет получить изображение не только костных структур, но и мягких тканей, включая кожу, подкожную клетчатку, мышцы, крупные нервы, сосуды и лимфатические узлы. КТ височно-нижнечелюстного сустава даёт возможность оценить состояние костных компонентов, положение диска, особенно при смещении его кпереди, размеры суставной щели и жевательных мышц. Наиболее информативны коронарные томограммы сустава в плоскости, параллельной заднему краю ветви нижней челюсти.

Необходимо помнить, что для качественной и количественной оценки снижения минерализации губчатой и компактной костной ткани пародонта информативна рентгеновская КТ с гистографическим анализом. Гистографический анализ проводят с помощью программно обеспеченной функции «Evaluate region of interest», которую поддерживают, в частности, такие компьютерные томографы, как «Соматом Плюс 4» и «Соматом АР Стар», имеющие шкалу рентгеновской плотности от -1024 до $+3071$ ед. X.

Гистограммы оценивают на основе изучения профиля гистограммы и колебаний рентгеновской плотности: минимальной ($\Pi_{\text{мин}}$), среднеарифметической ($\Pi_{\text{ср}}$) и максимальной ($\Pi_{\text{макс}}$), а также стандартного отклонения (СО). Кроме того, рассчитывают коэффициент гетерогенности:

$$K_r = \Pi_{\text{макс}} / \Pi_{\text{мин}}$$

Рентгеновская плотность костных структур пародонта у здоровых лиц в области компактной кости варьирует от 1399 ($\Pi_{\text{мин}}$) до 2281 ($\Pi_{\text{макс}}$), среднее значение ($\Pi_{\text{ср}}$) составляет 1755 ± 166 ; в области губчатой кости — от 5 до 594, в среднем 189 ± 121 . При пародонтите количественные показатели гистограммы изменяются: резко снижается $\Pi_{\text{мин}}$; увеличивается K_r ; происходит сдвиг гистограммы в область низкой плотности и отрицательных значений.

Таким образом, клиническое обследование пациентов с заболеваниями пародонта, особенно при достаточной квалификации стоматолога и применении соответствующих технических средств, — первоочередной и незаменимый компонент диагностического процесса.

Термометрический метод

Термометрический метод используют для дифференциальной диагностики кариеса, пульпита, периодонтита. Он заключается в применении тепла и холода для определения реакции зубных тканей. Отсутствие реакции свидетельствует о некрозе пульпы, длительные болевые ощущения — о пульпите, быстропроходящая боль характерна для кариеса.

Тест с красителем

Данный тест применяют для определения очагов деминерализации твёрдых тканей зубов. При деминерализации происходит усиление проницаемости, в результате чего измененные ткани окрашиваются. Для окрашивания используют 2% раствор метилтиониния хлорида (метиленовый синий*), 0,1% раствор метиленового красного*, 0,5% раствор фуксина, а также специальные кариес-детекторы. Данный метод эффективен для обнаружения кариеса и проведения дифференциальной диагностики кариеса и некариозных поражений.

Электроодонтометрия

Электроодонтометрия — определение минимальной силы тока, на который реагирует пульпа или периодонт зуба. Пульпа интактного зуба реагирует на 2–6 мкА, при воспалении пульпы — на 10–100 мкА, при воспалении периодонта — свыше 100 мкА. Для определения электровозбудимости пульпы используют аппараты ОД-2М, ИВН-1, ЭОМ-1, ОСМ-50.

Трансиллюминационный метод

Метод основан на способности свечения твёрдых тканей зуба при прохождении через них луча света. Исследование проводят с помощью специальной лампы с волоконной оптикой или галогеновой лампы. Деминерализованные ткани выглядят при этом как зона затемнения. Данный метод позволяет определить кариес, трещины эмали, депульпированные зубы.

Люминесцентная диагностика

Ткани и их клеточные элементы имеют свойство изменять свой естественный цвет под действием ультрафиолетовых лучей. Именно на этом свойстве основан данный метод. Исследование проводят с помощью прибора, образующего лучи Вуда, в затемнённом помещении на расстоянии 20–30 см после адаптации глаз к темноте. Здоровые зубы при этом флюоресцируют снежно-белым оттенком, а деминерализованные участки и искусственные зубы выглядят более тёмными, с чёткими контурами. В зависимости от состояния слизистой оболочки отмечают также различное свечение. Язык здорового человека флюоресцирует от апельсинового цвета до красного, свечение языка ярко-голубым цветом свидетельствует о лейкоплакии. Очаги застойной гиперемии имеют тёмно-фиолетовый цвет, эрозии и язвы — тёмно-коричневое окрашивание.

Метод используют для определения краевого прилегания пломб, начальных форм кариеса, а также для распознавания и дифференциальной диагностики заболеваний слизистой оболочки полости рта.

Аппарат для диагностики кариеса зубов «DIAGNOdent»

Принцип работы прибора основан на том, что деминерализованные твёрдые ткани зуба и бактерии флюоресцируют при облучении светом с определённой длиной волны. Лазерный диод аппарата вырабатывает импульсные световые волны длиной 655 нм и мощностью 1 мВ. При возбуждении деминерализованных твёрдых тканей этим светом последние начинают флюоресцировать световыми волнами другой длины, которые прибор анализирует и преобразует в цифровые показатели на дисплее, сопровождаемые звуковым сигналом. Действие прибора не вызывает никаких неприятных ощущений у пациентов.

По данным О.А. Краснослободцевой и Л.Ю. Ореховой (2000), значения прибора от 9 ± 2 соответствуют кариесу в стадии пятна, от 15 ± 3 — поверхностному кариесу, от 50 ± 30 — среднему кариесу.

Аппарат (рис. 4-1) эффективен для диагностики кариеса на контактных поверхностях, фиссурного кариеса, для определения уровня некротомии при препарировании кариозной полости.




Рис. 4-1. Аппарат для диагностики кариеса зубов

ПЕРИОДОНТАЛЬНЫЙ ТЕСТ

Данный тест проводят с помощью прибора «Периотест», определяют динамическую подвижность зубов, а также оценивают устойчивость внутрикостных имплантатов. Динамической подвижностью называют способность пародонта амортизировать импульсные воздействия направленных на зуб внешних сил.

Физический принцип работы «Периотеста» — генерация механического ударного импульса и передача его для анализа функционального состояния тканей пародонта или тканей вокруг имплантата. Прибор состоит из двух частей: приборного блока компьютерного анализа и наконечника, соединённых между собой кабелем. Рабочий элемент прибора — боек (пестик), включает пьезоэлемент, который работает в двух режимах (генераторном и поемном).

Методика измерения: наконечник устанавливают горизонтально под прямым углом к середине вестибулярной поверхности коронки исследуемого зуба или формирователя десны. Далее проводят заложенное в программе автоматическое перкутирование зуба или формирователя десны 16 раз (4 с со скоростью 4 уд/с). Удар бойком проводят через промежутки 25 мс. За этот период возбуждённый ударом импульс проходит по зубу или по имплантату, передается тканям, их окружающим, и отражается от них.

Результаты измерения получают в звуковом виде и в виде цифрового индекса на дисплее. В зависимости от состояния тканей пародонта (степени атрофии костной ткани) или тканей, окружающих имплантат, а также степени остеоинтеграции имплантата сигнал существенно меняется.

Наиболее распространённый критерий оценки подвижности зуба — индекс Миллера (Miller). Существует статистически значимая связь между величиной периотеста и индексом подвижности зубов по Миллеру (табл. 4-6).

Таблица 4-6. Связь между величиной периотеста и индексом подвижности зубов

Шкала Миллера	Степень подвижности	Уровень величин периотеста (условные единицы)
0	Клинически устойчивые зубы	-8...+9
I	Ощутимая подвижность	+10...+19
II	Видимая подвижность	+20...+29
III	Подвижность при надавливании языком или губами	+30...+50

Компьютерная система диагностики и анализа заболеваний тканей пародонта «Флорида Проуб»

«Флорида Проуб» (Florida Probe) представляет собой электронную измерительную диагностическую систему с компьютерной обработкой полученных результатов исследования пародонта. Титановый зонд имеет подвижную муфту диаметром 0,5 мм (рис. 4-2). Муфта обеспечивает плавность зондирования при постоянном давлении 20 г/см². Точность воспроизводимости результатов составляет 0,2 мм.

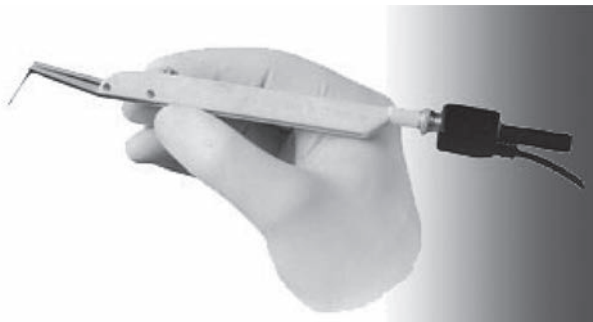

Рис. 4-2. Электронный зонд

Зонд подключается через аналого-цифровой преобразователь к компьютеру. После обработки информации автоматически определяются следующие параметры: рецессия десны, глубина десневого или пародонтального кармана и уровень прикрепления связки, кровотечение, нагноение, фуркация, зубной налёт, подвижность зуба. По результатам исследования врач знакомится с информацией визуально и с помощью звуковой индикации. Система располагает широкими возможностями для динамического накопления данных, определения и анализа градиента изменения показателей.

Замеры уровней рецессии десны и глубины пародонтальных карманов проводили вокруг каждого исследуемого зуба в 6 точках (в 3 точках на вестибулярной поверхности и в 3 точках — на оральной). Результаты замеров отражались в пародонтограмме.

Приборы для определения цвета зубов

Наиболее важные и сложные моменты практической деятельности стоматолога — определение тона зуба и последующий выбор композитного материала для реставрации.

Считают, что оптимальное время для определения цвета — утренние часы при ясной солнечной погоде (от 10.00 до 12.00). Однако в условиях различных географических поясов России и климатических условий эта задача трудновыполнима. В определении цвета должны принимать участие 3 человека: пациент, ассистент стоматолога и сам врач. Считают, что женщины в возрасте до 35 лет обладают лучшей цветовой восприимчивостью. Зубы пациента в процессе определения цвета должны быть увлажнены, так как при высушивании эмаль светлеет, а если учесть, что при полимеризации материал может посветлеть на полтона, возможна существенная ошибка.

Существует несколько видов расцветок определения цвета зубов: *vita*, *chromascop*, *biodent vita lumen vacuum*, *vitapan giassial* и др., но ни одна из них в полной мере не отображает всего многообразия цветов в живом зубе.

В вопросе определения цвета необходимо учитывать:

- окраску или тон — название цвета или сочетание цветов;
- насыщенность (зависит от количества пигмента данной окраски: чем больше, тем выше степень насыщенности);
- яркость (зависит от количества серого оттенка). Расцветка *vita* имеет 4 диапазона тонов (А, В, С, D):
 - ✧ А — оранжево-коричневый;
 - ✧ В — жёлто-оранжевый;
 - ✧ С — серо-коричневый;
 - ✧ D — оранжево-серый.

К расцветке *vita* приложен вкладыш, где цвета расцветки расставлены по степени яркости: В1, А1, В2, D2, А2, С1, С2, D4, А3, D3, В3, А3.5, В4, С3, А4, С4. Для определения цвета зуба в распоряжении специалистов сейчас наряду с цветовыми шкалами, представляющими собой набор цветовых эталонов, всё чаще присутствуют цифровые приборы, спектрофотомеры, колориметры и цифровые камеры. Цифровое определение цвета даёт возможность стандартизировать процесс:

- одинаковые условия определения цвета;
- точная информация о цвете зуба и транслюценции;
- контроль конечного результата (и в лаборатории, и у врача);
- снижение количества рекламаций;
- быстрый и экономичный процесс.

ПРЕИМУЩЕСТВА ЦИФРОВОГО ОПРЕДЕЛЕНИЯ ЦВЕТА

- Отсутствие проблем при различных условиях освещения.
- Отсутствие человеческого фактора (уставшие глаза и т.д.).
- Надёжное и простое взаимодействие между стоматологом и техником.
- Аккумуляция необходимой информации для техника в одном снимке.
- Точные рекомендации по технике нанесения оттенков.

Цитологическое исследование

Цитологическое исследование основано на изучении структурных особенностей элементов и их конгломератов, его применяют при заболеваниях слизистой оболочки полости рта, с ним можно более точно установить природу заболевания, характер течения болезни, степень активности воспалительного процесса, а также оценить эффективность проводимого лечения и поставить диагноз. Материалом для исследований могут быть соскоб, мазок-отпечаток, смешанная слюна.

Микробиологические методы

Микробиологические методы обследования чаще используют при заболеваниях слизистой оболочки полости рта и пародонта.

Бактериологическое исследование

Бактериологическое исследование проводят в тех случаях, когда нужно уточнить причину поражения (при гнойных процессах, специфических заболеваниях). Изучают материал, получаемый с поверхности слизистой оболочки полости рта, эрозий, язв. Часто используют для диагностики кандидоза, первичной сифиломы, язвенно-некротического гингивита.

Методы молекулярно-биологической диагностики в пародонтологии

Применение методов молекулярно-биологической диагностики позволяет выявить типы патогенных микроорганизмов, которые оказывают наиболее зна-

чительное влияние на характер и течение воспалительных заболеваний пародонта. Данная технология позволяет обнаружить не только маркёры пародонтита, но и генетически обусловленную предрасположенность к возникновению болезни пародонта, факторы, определяющие тяжесть течения болезни (табл. 4-7). В последние годы используют метод обнаружения микроорганизмов на основе анализа полимеразной цепной реакции (ПЦР). Преимущества этой методики:

- высокая специфичность;
- быстрота (несколько часов);
- необязательное присутствие живых микроорганизмов (нет необходимости в специальных условиях для транспортировки; выявляют не сами живые бактерии, а их нуклеиновые кислоты).

Таблица 4-7. Пародонтологические тесты, применяемые для определения диагноза и возможного риска

Название препарата	Принцип тестирования	Результаты теста: обнаруживаемые возбудители
LCL	DNS-зонд/ПЦР	<i>Actinomyces comitans</i> <i>Porphyromonas gingivalis</i> <i>Prevotella intermedia</i> <i>Forsitus</i>
Meridol Sondentest 3	DNS-зонд/ПЦР	<i>A. actinomyces comitans</i> <i>Porphyromonas gingivalis</i> <i>Prevotella intermedia</i>
MicroDent-Test	DNS-зонд/ПЦР	<i>Actinomyces comitans</i> <i>Porphyromonas gingivalis</i> <i>Prevotella intermedia</i> <i>Forsitus, T. denticola</i>
Perio-Bac	DNS-зонд/ПЦР	<i>Actinomyces comitans</i> <i>Porphyromonas gingivalis</i> <i>Prevotella intermedia</i> <i>Forsitus, T. denticola</i>

Данный метод исключает различные осложнения и потенциально ошибочные этапы. Установленный пороговый показатель теста обеспечивает то, что любой положительный результат имеет клиническое значение, а те концентрации бактерий, которые могут присутствовать в здоровой слизистой оболочке, дают отрицательный результат.

Для осуществления молекулярно-биологического метода на одном или нескольких местах взятия проб бумажные штифты вводят с помощью пинцета в пародонтальные карманы и оставляют на 20 с. Затем бумажные штифты отправляют в микробиологическую лабораторию в транспортировочной пробирке *Eppendorf*. В лаборатории проводят экстракцию бактериальных нуклеиновых кислот из взятых для исследования проб. Перед определением нуклеиновых кислот с помощью высокоспецифичных генных зондов осуществляют их накопление посредством техники амплификации нуклеиновых кислот. С генными зондами, нуклеотидный ряд которых точно совпадает с подлежащим выявлению целевым рядом, могут связываться только те фрагменты нуклеиновых кислот, которые обладают комплементарным рядом, из которого и происходят бактерии, подлежащие обнаружению. Техника предусматривает увеличение количества копий специфического участка дезоксирибонуклеиновой кислоты (ДНК) до достаточного (определенного) числа, чтобы провести адекватное тестирование. Из количества связанных нуклеотидов получают также полуколичественные результаты, что обеспечивает высокую точность метода.

Молекулярно-биологическая диагностика на основе анализа ПЦР позволяет, кроме оценки тяжести пародонтальной инфекции, дать индивидуальные рекомендации по местному и (или) системному антибактериальному лечению.

Результаты последних исследований показывают, что метод ПЦР позволяет также определить присутствие вирусов в пробах тканей, взятых из очагов поражения пародонта.

Денситометрия костной ткани

Денситометрия костной ткани — современный неинвазивный метод исследования, позволяющий с высокой точностью определять минеральную костную массу и минеральную плотность костной ткани как во всем скелете, так и в отдельных его участках. С помощью этой методики возможна оценка кальциевого баланса и определение возможного риска переломов при остеопорозе. В настоящее время используют рентгеновские, фотонные и ультразвуковые денситометры.

В последние годы активно развивается ультразвуковая денситометрия. С её помощью исследуют пяточную кость, центральный отдел диафиза большеберцовой кости, центральный отдел диафиза лучевой кости и III фаланг пальцев рук. С помощью ультразвуковой денситометрии проводят оценку состояния костной ткани по скорости прохождения ультразвуковой волны через кость и величины затухания ультразвуковой волны в кости. Однако некоторое расхождение данных по минеральной плотности костной ткани с рентгеновской денситометрией позволяет использовать ультразвуковое исследование в качестве дополнительного метода к дихроматической рентгеновской абсорбциометрии, основанной на использовании мощного потока ионизирующего излучения. Этим методом можно определить минеральную плотность костной ткани в центральном и периферических отделах скелета. Денситометрию поясничного отдела позвоночника и проксимального отдела бедренной кости относят к стандартным методам исследования костей.

Основные показатели минерализации костной ткани, получаемые методами денситометрии, — минеральная костная масса и минеральная плотность костной ткани. Для оценки изменений показателей минеральной плотности костной ткани у больного по сравнению с нормой (нормативной референтной базой данных, отражающих возрастные изменения минерализации костной ткани среди здорового населения) разработаны два критерия (T и Z). По Z -критерию показатели минеральной плотности костной ткани у больного сравнивают со среднестатистической нормой для того же возраста, а по T -критерию — с нормой, соответствующей пику костной массы, т.е. 30–35 годам. В обоих случаях результат выражают в стандартных отклонениях (SD) от референтной нормы, что позволяет учесть вариабельность плотности кости среди здорового населения. С помощью Z -критерия учитывают ещё и нормальное снижение костной плотности с возрастом.

Согласно данным ВОЗ, если снижение костной массы у пациентов в пределах 1,0–2,5 SD от пиковой костной массы, можно говорить об остеопении. Диагноз остеопороза ставят в случае, если минеральная костная масса снижена более чем на 2,5 SD по T -критерию, наличие при этом хотя бы одного перелома свидетельствует о тяжелом остеопорозе.

Ультразвуковая доплерография

Метод ультразвуковой доплерографии впервые открыт в 1842 г. Допплером (Doppler). Эффект Допплера — изменение частоты отражённого движущего объекта сигнала на величину, пропорциональную скорости движения отражателя.

Наличие отражённого сигнала свидетельствует о существовании кровотока в зоне ультразвуковой локации. Распространение и отражение ультразвуковых колебаний — два основных процесса, на которых основано действие всей диагностической ультразвуковой аппаратуры. Допплерографические исследования проводят на ультразвуковом компьютеризированном приборе для исследования кровотока как в крупных кровеносных сосудах (артериальных и венозных, диаметром 1–7 мм), так и в микрососудах (диаметром менее 1 мм) неинвазивным способом с применением приборов.

Показания к применению:

- оценка состояния микрогемодинамики тканей пародонта в норме и при патологии;
- изучение динамики заболевания;
- контроль эффективности лечебных мероприятий;
- дифференциальная диагностика воспалительных заболеваний пародонта.

Противопоказания:

- онкологические заболевания;
- наличие водителя ритма сердца.

Поступающий на приёмный элемент датчика отражённый от кровотока сигнал содержит составляющие с различными доплеровскими частотами. Этот сигнал фильтруется и поступает, усиливаясь, в компьютерную часть прибора, где происходит его обработка по специальной программе и выдача на дисплей в виде доплерограмм с цветным спектром, получаемым через быстрое преобразование Фурье. Чем выше скорость отражателя (красных кровяных телец), тем дальше от изолинии находится соответствующая ему точка (тёмная часть спектра). Наиболее быстрые частицы находятся в центре потока, медленные — в пристеночных областях. Соответственно верхняя часть спектра описывает частицы,двигающиеся вдоль оси потока (в центре сосуда), нижняя часть спектра, идущая вдоль изолинии, характеризует частицы, движущиеся в пристеночных областях.

В реальном кровотоке кровяные частицы движутся с разными скоростями и в различных направлениях. Скорость кровотока — величина непостоянная, и в результате обработки доплерограмм получают данные о линейной (систолической, средней, диастолической) и объёмной скоростях кровотока в обследуемом участке сосуда.

Для удобства поиска сосуда и контроля правильности установки датчика в точке локации существует выход на устройство слухового контроля — звуковые стереоколонки или наушники, что даёт возможность более точно сориентировать датчик, получить четкую спектральную картину по громкости звучания, а также определить тип исследуемого сосуда: при исследовании артериальных сосудов прослушивают восходящий и нисходящий звук, соответствующий пульсациям сосуда; при исследовании вены звук напоминает шум морского прибоя.

Для получения точных измерений необходимо соблюдать следующие условия по их стандартизации:

- анатомическое положение датчика;
- определенная физическая активность исследуемого (пациент должен находиться в положении лёжа);
- тепловой режим помещения (20–22 °С).

Нельзя оказывать давление датчиком на поверхностный слой ткани десны в зоне измерения.

В таблице 4-8 приведены рекомендации по установке датчика для исследования кровоснабжения различных отделов ротовой полости. В таблице 4-8 также приведены рекомендации по установке датчика доплерографического исследования для изучения особенностей кровоснабжения различных участков десны.