



## Глава 8

# ЛЕЧЕНИЕ ИНФИЦИРОВАННЫХ И ОСЛОЖНЕННЫХ ПЕРЕЛОМОВ НИЖНЕЙ ЧЕЛЮСТИ

Основные этиологические факторы инфицирования переломов нижней челюсти:

- переломы в пределах зубного ряда (тела, симфиза и парасимфиза челюсти);
- зубы в линии перелома;
- сложные многооскольчатые и сочетающиеся с дефектом кости переломы (рис. 3; см. цв. вклейку).

Следует отметить, что инфицированию подвержены практически все переломы нижней челюсти, независимо от их видов по классификации АО/ASIF (простые поперечные и косые, простые косо-плоскостные и сегментарные). В данном случае важно наличие разрывов слизистой оболочки в проекции перелома или зуба. Многооскольчатые переломы уже по своей природе характеризуются «плохим» качеством кости, что требует от хирурга особых навыков проведения внутренней фиксации с использованием специальных устройств или конструкций пластин для ее выполнения. То же относится и к огнестрельным переломам нижней челюсти, которые изначально характеризуются как первично инфицированные, сочетающиеся с дефектами костной ткани в проекции переломов (рис. 4; см. цв. вклейку).

В основе этиопатогенеза развития гнойно-воспалительных осложнений при лечении инфицированных переломов нижней челюсти лежат организационно-тактические ошибки, связанные с:

- неадекватной оценкой своего состояния самими пострадавшими:
  - поздние сроки обращения пациентов за медицинской помощью;
  - отказ от предложенного консервативного или хирургического лечения в условиях стационара;
- неправильно выбранной тактикой лечения на этапах оказания специализированной медицинской помощи.

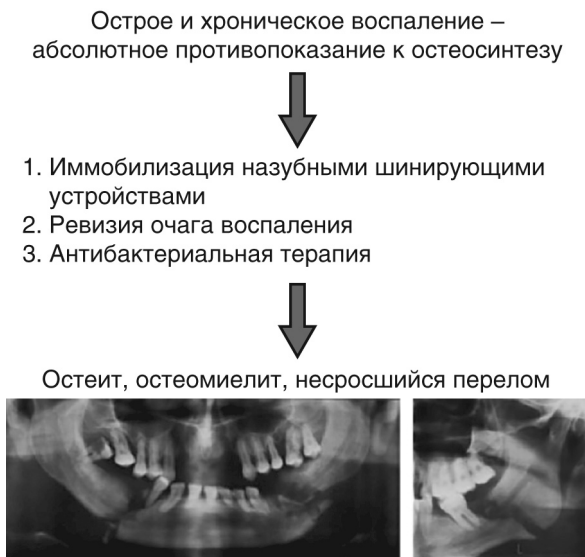Как правило, в первом случае клиницисты сталкиваются с крайне запущенными стадиями гнойно-воспалительных осложнений в области линии перелома, когда воспалительный процесс переходит в фазу хронического воспаления с формированием секвестров и стойкой посттравматической деформации нижней челюсти с нарушением окклюзии.

К организационно-тактическим ошибкам на этапе оказания специализированной медицинской помощи относятся:

- неправильный выбор тактики лечения пациентов с инфицированными переломами нижней челюсти — консервативные методы в комбинации с антибактериальной терапией;
- неправильная техника остеосинтеза.

Действуя по принципу «порочного круга», эти факторы усугубляют течение воспалительного процесса.

Если при неадекватной оценке своего состояния самими пострадавшими ошибки в подавляющем большинстве клинических случаев обусловлены только субъективным фактором, то во всех остальных случаях ошибки, совершенные на этапах оказания специализированной медицинской помощи, можно расценивать как врачебные, вследствие которых развиваются ятрогенные осложнения гнойно-воспалительного характера. В данном случае эти ошибки имеют объективные причинно-следственные связи, в основе которых лежит отсутствие в отечественной травматологии челюстно-лицевой области общепринятой во всем мире установки на активную хирургическую тактику при лечении инфицированных и осложненных переломов нижней челюсти с учетом основных принципов внутренней фиксации. Так, в большинстве современных отечественных практических руководств по травматологии лицевого скелета до настоящего времени главенствует мнение, что «osteosинтез сам по себе таит угрозу развития воспалительного процесса. При любом оперативном вмешательстве, несмотря на соблюдение правил асептики, не исключается возможность микробного загрязнения раны. Кроме того, оперативное вмешательство, даже если оно проведено без ошибок, наносит дополнительную травму и без того уже поврежденной кости». В связи с этим при лечении инфицированных и осложненных переломов нижней челюсти общепринята тактика консервативного подхода к комплексу лечебных мероприятий (рис. 5; см. цв. вклейку), когда острый и хронический воспалительный процесс в области линии перелома считается абсолютным противопоказанием к остеосинтезу.



**Рис. 5.** Схема традиционной тактики лечения инфицированных переломов нижней челюсти

Именно поэтому комплекс лечебных мероприятий сводится в целом к трем основным процедурам:

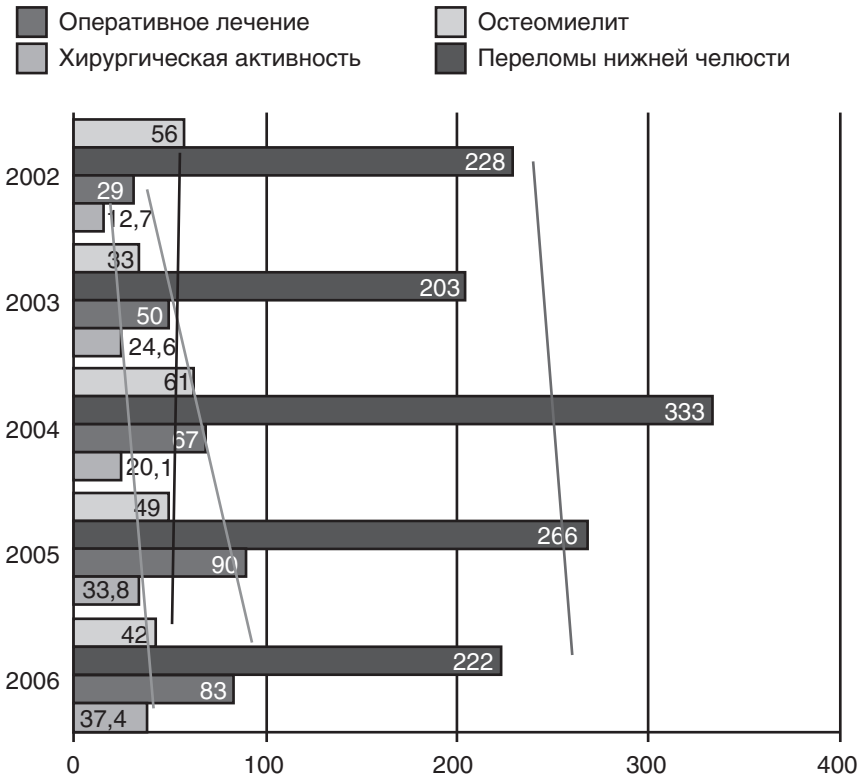
- иммобилизации нижней челюсти назубными шинирующими устройствами с наложением межчелюстной резиновой тяги;
- ревизии очага воспаления;
- антибактериальной терапии.

По сути это компромиссная тактика лечения. Считается, что стремление к компромиссу всегда лучше, чем возникновение во время операции технических проблем при выполнении остеосинтеза, которые зачастую либо не имеют решения, либо могут быть решены только с использованием специальных знаний и оснащения.

Как правило, «аргіогі» компромисс — это минимальное вмешательство для предупреждения проблем, связанных с особенностями хирургического доступа, техническими затруднениями при лечении сложных переломов (с необходимостью применения реконструктивных пластин для фиксации множественных оскольчатых переломов или устранения фрагментарных дефектов челюстей).

Компромиссом является и минимальная внутренняя фиксация, например, с использованием мини-пластин в комбинации с проволочным связыванием по Айви.

Внутренняя фиксация без компромисса базируется на принципе абсолютной стабильности и остается обязательной при оперативном лечении обычных и осложненных переломов нижней челюсти, даже сочетающихся с дефектами. На рис. 6 представлен сравнительный анализ зависимости количества травматических остеомиелитов у пациентов с травмами нижней челюсти и хирургической активности по данным отделения челюстно-лицевой хирургии Самарской областной клинической больницы им. М.И. Калинина за 2002–2006 гг.



**Рис. 6.** Сравнительный анализ зависимости количества травматических остеомиелитов у пациентов с травмами нижней челюсти и хирургической активности по данным Самарской областной клинической больницы им. М.И. Калинина за период 2002–2006 гг. (Митрошенков П.Н., 2010)

Данные сравнительного анализа наглядно демонстрируют, что при общей тенденции к увеличению количества пациентов с травмами нижней челюсти (включая инфицированные и осложненные переломы) и увеличении хирургической активности с 12,7% в 2002 г. до 37,4% в 2006 г. общее количество травматических остеомиелитов снизилось с 56 клинических случаев в 2002 г. до 42 в 2006 г.

Таким образом, активная хирургическая тактика как при лечении неосложненных переломов нижней челюсти, так и при лечении инфицированных переломов позволяет сократить количество гнойно-воспалительных осложнений, обусловленных анатомическими особенностями и биомеханикой нижней челюсти, особенно при переломах в пределах зубного ряда.

Клинико-экспериментальные исследования, проведенные В. Spiessl (1989), убедительно доказывают, что межчелюстная фиксация не обеспечивает абсолютной стабильности костных фрагментов нижней челюсти и способствует инфицированию линии перелома. В результате этого костная рана в большинстве клинических случаев заживает вторично, т.е. с образованием костной мозоли. Величина и структурные характеристики костной мозоли находятся в прямо пропорциональной зависимости от амплитуды движений подвижных костных фрагментов, фиксированных с использованием методов межчелюстной фиксации. Согласно основным положениям общей теории внутренней фиксации, для первичного сращения костной раны необходимо создание абсолютной стабильности в системе «имплантат—кость» при условии ранней функциональной нагрузки. Экспериментальные исследования, проведенные S.M. Perren и соавт. (1975), а затем подтвержденные клинико-экспериментальными исследованиями М.Е. Muller и соавт. (1977), доказывают, что для создания абсолютной стабильности необходима фиксация винтов в кости под напряжением, а фиксирующая пластина в момент фиксации перелома должна находиться в состоянии «престресса» или «пrenaгрузки». Это обеспечивает максимальное действие сил компрессии между костными фрагментами и способствует адекватному воздействию сил межфрагментарного трения, которые возникают между соприкасающимися плоскостями костных фрагментов по всей линии перелома под воздействием жевательной нагрузки. Для обеспечения абсолютной стабильности в системе «имплантат—кость» в таких случаях можно применять методику компрессионного остеосинтеза или методы ненагружаемого «жесткого» и «полужесткого» остеосинтеза, что и было обосновано в экспериментальных, теоретических и клинических исследованиях, проводимых