



# СОДЕРЖАНИЕ

Список сокращений .....	12
<b>Введение</b> .....	13
<b>Плоскости и оси. Основные анатомические термины</b> .....	15
<b>Краткий исторический очерк развития анатомии</b> .....	20
Развитие отечественной анатомии .....	21
<b>Клетки и ткани</b> .....	24
Клетки .....	24
Ядро клетки .....	28
Деление клеток. Клеточный цикл .....	30
Ткани .....	31
Эпителиальная ткань .....	32
Соединительная ткань .....	35
Мышечная ткань .....	45
Нервная ткань .....	48
Основные этапы развития в онтогенезе .....	54
Развитие человека в пренатальном онтогенезе .....	54
Развитие человека в постнатальном онтогенезе .....	61
<b>Опорно-двигательный аппарат</b> .....	63
Остеология (наука о костях) .....	63
Классификация костей .....	63
Строение и химический состав кости .....	67
Развитие и рост костей .....	69
Старение костей .....	72
Скелет туловища .....	73
Позвонки .....	73
Ребра и грудина .....	81
Основные варианты и аномалии костей туловища .....	83
Череп .....	84
Кости мозгового отдела черепа .....	84
Кости лицевого отдела черепа .....	105
Череп в целом .....	117
Череп новорожденного .....	134
Изменения черепа после рождения .....	136
Развитие черепа у человека .....	138
Основные этапы формирования отдельных костей черепа ...	140

Скелет конечностей . . . . .	142
Кости верхней конечности . . . . .	142
Кости пояса верхних конечностей . . . . .	142
Кости свободной верхней конечности . . . . .	146
Кости нижней конечности . . . . .	152
Кости пояса нижних конечностей . . . . .	153
Кости свободной нижней конечности . . . . .	156
Варианты и аномалии костей конечностей . . . . .	163
<b>Соединения костей (синдесмология) . . . . .</b>	<b>164</b>
Классификация суставов . . . . .	169
Соединения костей черепа . . . . .	171
Соединение костей туловища . . . . .	175
Соединения позвонков . . . . .	175
Соединения позвоночного столба с черепом . . . . .	177
Атлантоосевые суставы . . . . .	179
Позвоночный столб . . . . .	181
Соединения ребер с позвоночным столбом и грудиной . . . . .	182
Грудная клетка . . . . .	185
Соединения костей верхних и нижних конечностей . . . . .	186
Соединения костей верхней конечности . . . . .	186
Суставы свободной верхней конечности . . . . .	191
Соединения костей нижней конечности . . . . .	201
Суставы свободной нижней конечности . . . . .	209
Развитие и возрастные особенности соединений костей . . . . .	222
<b>Мышечная система . . . . .</b>	<b>224</b>
Строение мышц . . . . .	224
Классификация мышц . . . . .	228
Вспомогательные аппараты мышц . . . . .	229
Работа мышц . . . . .	231
Мышцы и фасции спины . . . . .	232
Мышцы спины . . . . .	237
Фасции спины . . . . .	245
Топографическая анатомия и клетчаточные пространства спины . . . . .	246
Мышцы и фасции груди . . . . .	247
Мышцы груди . . . . .	247
Фасции груди . . . . .	256
Топографическая анатомия и клетчаточные пространства груди . . . . .	256

Мышцы и фасции живота . . . . .	258
Мышцы живота . . . . .	258
Фасции живота . . . . .	264
Топографическая анатомия и клетчаточные пространства живота . . . . .	264
Варианты и аномалии мышц туловища . . . . .	268
Мышцы и фасции шеи . . . . .	269
Поверхностные мышцы . . . . .	269
Надподъязычные мышцы . . . . .	273
Подподъязычные мышцы . . . . .	276
Латеральная группа . . . . .	278
Медиальная (предпозвоночная) группа мышц . . . . .	278
Фасции шеи . . . . .	279
Топографическая анатомия мышц, области и треугольники шеи . . . . .	280
Клетчаточные пространства шеи . . . . .	286
Варианты и аномалии мышц шеи . . . . .	286
Мышцы и фасции головы . . . . .	287
Мимические мышцы . . . . .	287
Мышцы свода черепа . . . . .	287
Мышцы, окружающие глазную щель . . . . .	292
Мышцы, окружающие ноздри . . . . .	293
Мышцы, окружающие ротовое отверстие . . . . .	293
Мышцы ушной раковины . . . . .	295
Жевательные мышцы . . . . .	295
Фасции головы . . . . .	298
Клетчаточные пространства и топографическая анатомия головы . . . . .	299
Варианты и аномалии мышц головы . . . . .	302
Мышцы и фасции верхней конечности . . . . .	303
Мышцы плечевого пояса . . . . .	303
Мышцы свободной верхней конечности . . . . .	313
Мышцы плеча . . . . .	314
Мышцы предплечья . . . . .	316
Мышцы кисти . . . . .	322
Варианты мышц верхней конечности . . . . .	326
Фасции верхней конечности . . . . .	327

Топографическая анатомия и клетчаточные пространства верхней конечности . . . . .	331
Мышцы и фасции нижней конечности . . . . .	335
Мышцы пояса нижней конечности (мышцы таза) . . . . .	335
Мышцы свободной нижней конечности . . . . .	348
Мышцы бедра . . . . .	348
Мышцы голени . . . . .	352
Мышцы стопы . . . . .	357
Варианты мышц нижней конечности . . . . .	362
Фасции, синовиальные сумки и влагалища сухожилий нижней конечности . . . . .	363
Топографическая анатомия и клетчаточные пространства нижней конечности . . . . .	367
Развитие мышц . . . . .	371
Обзор движений в суставах . . . . .	373
<b>Спланхнология (учение о внутренностях)</b> . . . . .	378
Введение . . . . .	378
<b>Пищеварительная система</b> . . . . .	381
Полость рта . . . . .	383
Нёбо . . . . .	383
Язык . . . . .	387
Десны . . . . .	392
Зубы . . . . .	392
Слюнные железы . . . . .	397
Глотка . . . . .	402
Пищевод . . . . .	406
Желудок . . . . .	408
Кишечник . . . . .	412
Тонкая кишка . . . . .	412
Двенадцатиперстная кишка . . . . .	413
Тощая и подвздошная кишки . . . . .	415
Толстая кишка . . . . .	418
Слепая кишка . . . . .	418
Ободочная кишка . . . . .	420
Прямая кишка . . . . .	421
Печень . . . . .	425
Желчный пузырь . . . . .	432

---

Поджелудочная железа . . . . .	433
Брюшина . . . . .	435
Развитие пищеварительной системы . . . . .	445
<b>Дыхательная система . . . . .</b>	<b>451</b>
Нос и полость носа. . . . .	451
Гортань . . . . .	456
Трахея и бронхи . . . . .	465
Легкие. . . . .	468
Плевра. . . . .	475
Средостение. . . . .	478
Развитие дыхательной системы . . . . .	479
<b>Мочеполовой аппарат . . . . .</b>	<b>481</b>
Мочевые органы. . . . .	481
Почка . . . . .	481
Мочеточник . . . . .	488
Мочевой пузырь . . . . .	489
Мочеиспускательный канал . . . . .	492
Половые органы . . . . .	494
Мужские половые органы . . . . .	494
Внутренние мужские половые органы . . . . .	494
Наружные мужские половые органы . . . . .	500
Женские половые органы . . . . .	505
Внутренние женские половые органы . . . . .	505
Наружные женские половые органы. . . . .	512
Варианты и аномалии мочевых и половых органов . . . . .	517
Мочевые органы. . . . .	517
Мужские половые органы. . . . .	518
Женские половые органы . . . . .	518
Развитие мочеполового аппарата у человека. . . . .	519
Развитие мочевых органов . . . . .	519
Развитие половых органов. . . . .	521
Внутренние половые органы . . . . .	521
Наружные половые органы . . . . .	524
Развитие промежности . . . . .	525
<b>Органы иммунной системы . . . . .</b>	<b>526</b>
Костный мозг. . . . .	529
Тимус. . . . .	529

Миндалины . . . . .	530
Лимфоидные узелки червеобразного отростка . . . . .	532
Селезенка . . . . .	534
Лимфатические узлы . . . . .	536
Лимфатическая система. . . . .	539
Лимфатические сосуды и регионарные лимфатические узлы областей тела . . . . .	544
Развитие и возрастные особенности лимфатической системы . . .	557
<b>Эндокринные железы . . . . .</b>	<b>559</b>
Гипофиз . . . . .	559
Щитовидная железа . . . . .	562
Околощитовидные железы . . . . .	564
Шишковидная железа . . . . .	565
Эндокринная часть поджелудочной железы . . . . .	566
Эндокринная часть половых желез . . . . .	567
Надпочечник . . . . .	567
Параганглии. . . . .	569
Диффузная нейроэндокринная система. . . . .	569
<b>Сердечно-сосудистая система . . . . .</b>	<b>570</b>
Сердце . . . . .	575
Кровеносные сосуды . . . . .	593
Сосуды малого (легочного) круга кровообращения . . . . .	593
Сосуды большого круга кровообращения . . . . .	595
Аорта. . . . .	595
Общая сонная артерия и ее ветви . . . . .	597
Наружная сонная артерия. . . . .	597
Внутренняя сонная артерия . . . . .	605
Подключичная артерия . . . . .	611
Артерии верхней конечности . . . . .	617
Грудная часть аорты и ее ветви . . . . .	627
Брюшная часть аорты и ее ветви . . . . .	628
Артерии таза . . . . .	637
Артерии нижней конечности . . . . .	643
Варианты и аномалии артерий. . . . .	654
Вены . . . . .	657
Система верхней поллой вены . . . . .	659
Вены головы и шеи . . . . .	665

Вены верхней конечности . . . . .	670
Система нижней полой вены . . . . .	673
Система воротной вены печени . . . . .	676
Вены таза . . . . .	678
Вены нижней конечности . . . . .	682
Варианты и аномалии вен . . . . .	686
Развитие кровеносных сосудов . . . . .	687
Кровообращение плода . . . . .	689
<b>Нервная система . . . . .</b>	<b>692</b>
Развитие нервной системы человека . . . . .	694
Центральная нервная система . . . . .	696
Спинной мозг . . . . .	696
Оболочки спинного мозга . . . . .	705
Головной мозг . . . . .	707
Конечный мозг . . . . .	711
Лимбические структуры головного мозга . . . . .	716
Строение коры полушарий большого мозга и распределение в ней основных функций . . . . .	716
Базальные ядра и белое вещество конечного мозга . . . . .	717
Боковой желудочек . . . . .	723
Промежуточный мозг . . . . .	725
Средний мозг . . . . .	729
Перешеек ромбовидного мозга . . . . .	731
Задний мозг . . . . .	731
Продолговатый мозг . . . . .	735
IV желудочек . . . . .	736
Проекция ядер черепных нервов на ромбовидную ямку . . . . .	738
Проводящие пути головного и спинного мозга . . . . .	741
Экстероцептивные проводящие пути . . . . .	743
Проприоцептивные проводящие пути . . . . .	745
Нисходящие проекционные пути . . . . .	750
Экстрапирамидные проводящие пути . . . . .	752
Возрастные особенности головного мозга . . . . .	754
Варианты и аномалии спинного и головного мозга . . . . .	754
Оболочки головного мозга . . . . .	755
Периферическая нервная система . . . . .	762
Черепные нервы . . . . .	763



Обонятельные нервы . . . . .	765
Зрительный нерв . . . . .	766
Глазодвигательный нерв . . . . .	767
Блоковый нерв . . . . .	767
Тройничный нерв . . . . .	769
Отводящий нерв . . . . .	776
Лицевой нерв . . . . .	777
Преддверно-улитковый нерв . . . . .	779
Языкоглоточный нерв . . . . .	780
Блуждающий нерв . . . . .	782
Добавочный нерв . . . . .	785
Подъязычный нерв . . . . .	785
Спинномозговые нервы . . . . .	787
Шейное сплетение . . . . .	790
Плечевое сплетение . . . . .	793
Грудные нервы . . . . .	803
Поясничное сплетение . . . . .	805
Крестцовое сплетение . . . . .	811
Копчиковое сплетение . . . . .	820
Варианты и аномалии строения черепных и спинномозговых нервов . . . . .	820
Вегетативная (автономная) нервная система . . . . .	822
Симпатическая часть вегетативной (автономной) нервной системы . . . . .	825
Вегетативные сплетения брюшной полости и таза . . . . .	833
Парасимпатическая часть вегетативной (автономной) нервной системы . . . . .	838
Головной отдел . . . . .	838
Крестцовый отдел . . . . .	842
Развитие периферической и вегетативной нервной системы . . . . .	843
Варианты и аномалии строения вегетативной нервной системы . . . . .	843
<b>Органы чувств . . . . .</b>	<b>852</b>
Орган зрения . . . . .	852
Глазное яблоко . . . . .	852
Вспомогательные органы глаза . . . . .	857

---

Фасции, фасциальные узлы и клетчаточные пространства глазницы . . . . .	860
Развитие и возрастные особенности органа зрения . . . . .	863
Варианты и аномалии глазного яблока . . . . .	864
Преддверно-улитковый орган (орган слуха и равновесия) . . . . .	865
Развитие органа слуха и равновесия . . . . .	877
Варианты и аномалии развития органа слуха и равновесия . . . . .	878
Орган обоняния . . . . .	879
Орган вкуса . . . . .	880
Общий покров тела и его производные . . . . .	881
Кожа . . . . .	881
Производные эпителиального покрова кожи . . . . .	883
Молочная железа . . . . .	884
 Предметный указатель . . . . .	 885

# МЫШЕЧНАЯ СИСТЕМА

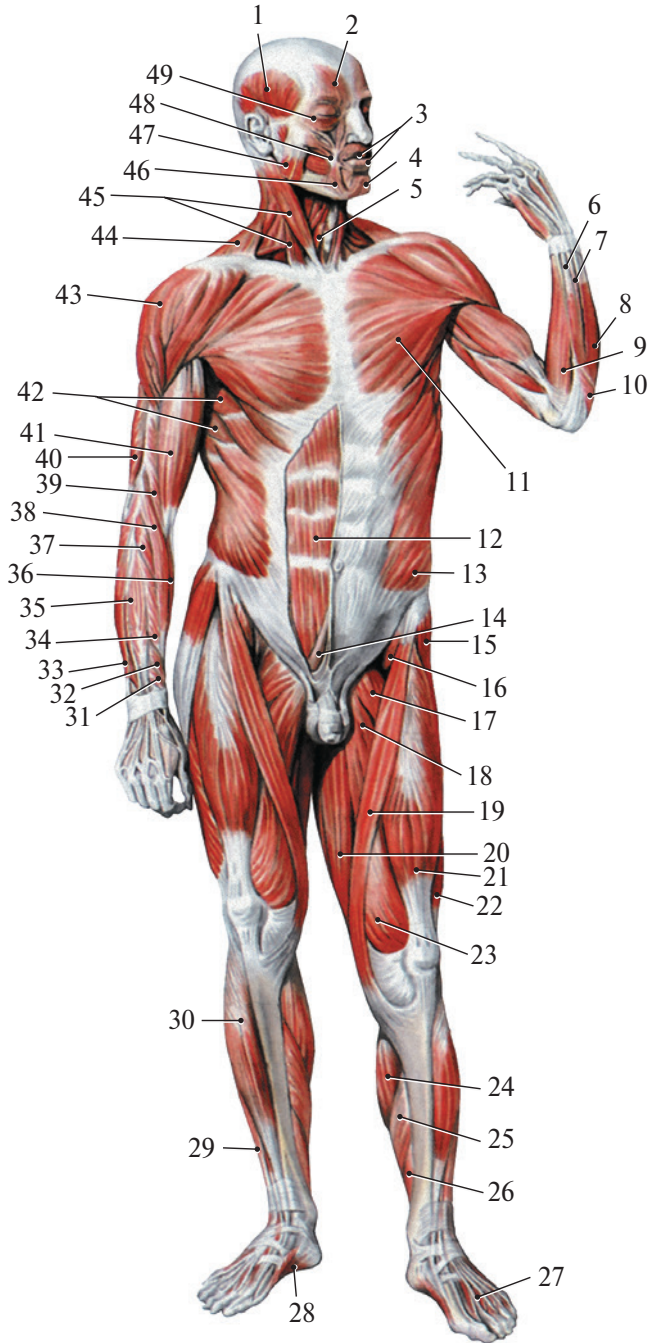
Строение мышечной системы изучает раздел анатомии **миология** (наука о мышцах). Скелетные мышцы приводят кости в движение, участвуют в образовании стенок полостей тела, способствуют удержанию равновесия, обеспечивают опору телу, его перемещение в пространстве, осуществляют дыхательные, глотательные движения, формируют миимику, влияют на деятельность органа зрения, слуха и равновесия. У человека имеется около 400 мышц, сокращающихся произвольно — по воле человека (рис. 102, 103).

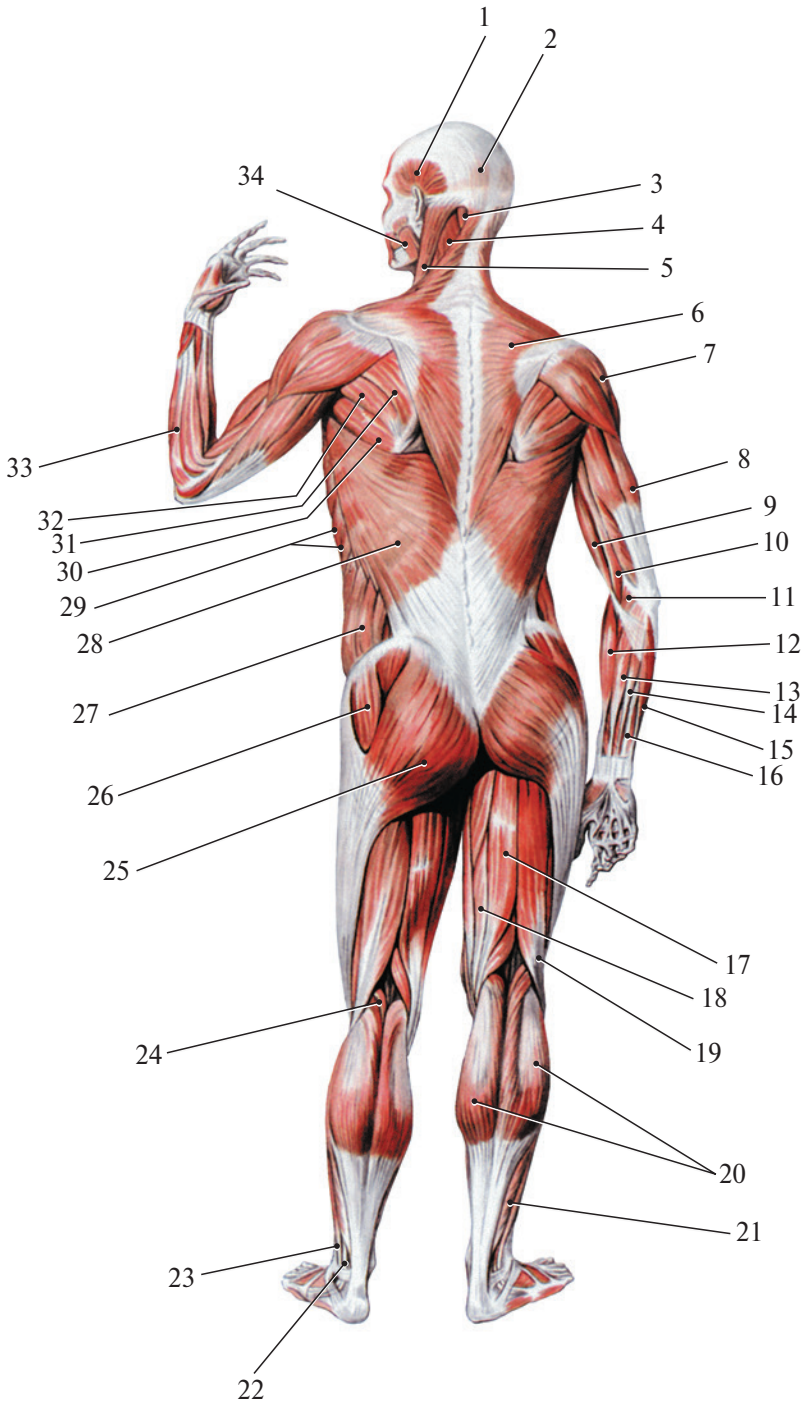
## Строение мышц

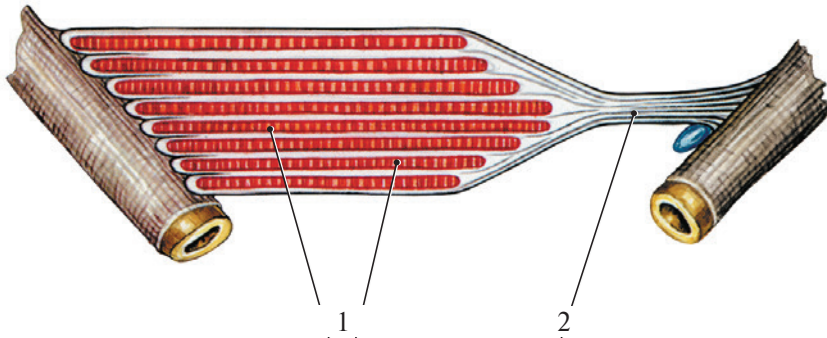
Основными структурными элементами скелетной мышцы служат поперечнополосатые мышечные волокна, способные к сокращению и расслаблению. Мышечные волокна окружены рыхлой соединительнотканной оболочкой — **эндомизием**. Пучки волокон ограничены друг



**Рис. 102.** Мышцы тела человека (вид спереди): 1 — височная мышца; 2 — лобное брюшко (затылочно-лобная мышца); 3 — круговая мышца рта; 4 — подбородочная мышца; 5 — грудино-подъязычная мышца; 6 — локтевой разгибатель запястья; 7 — разгибатель мизинца; 8 — разгибатель пальцев; 9 — локтевой сгибатель запястья; 10 — локтевая мышца; 11 — большая грудная мышца; 12 — прямая мышца живота; 13 — наружная косая мышца живота; 14 — пирамидальная мышца; 15 — напрягатель широкой фасции бедра; 16 — подвздошно-поясничная мышца; 17 — гребенчатая мышца; 18 — длинная приводящая мышца; 19 — портняжная мышца; 20 — тонкая мышца; 21 — прямая мышца бедра; 22 — латеральная широкая мышца; 23 — медиальная широкая мышца; 24 — икроножная мышца; 25 — камбаловидная мышца; 26 — длинный сгибатель пальцев; 27 — длинный разгибатель пальцев (сухожилие); 28 — мышца, отводящая большой палец стопы; 29 — длинный разгибатель пальцев; 30 — передняя большеберцовая мышца; 31 — короткий разгибатель большого пальца кисти; 32 — длинная мышца, отводящая большой палец кисти; 33 — локтевой разгибатель запястья; 34 — короткий лучевой разгибатель запястья; 35 — разгибатель пальцев; 36 — лучевой сгибатель запястья; 37 — длинный лучевой разгибатель запястья; 38 — плечелучевая мышца; 39 — плечевая мышца; 40 — трехглавая мышца плеча; 41 — двуглавая мышца плеча; 42 — передняя зубчатая мышца; 43 — дельтовидная мышца; 44 — трапециевидная мышца; 45 — грудино-ключично-сосцевидная мышца; 46 — мышца, опускающая угол рта; 47 — жевательная мышца; 48 — большая скуловая мышца; 49 — круговая мышца глаза







**Рис. 104.** Место начала и прикрепления мышцы (схема): 1 — мышечные пучки; 2 — сухожилие

от друга соединительнотканными прослойками — **перимизием**, мышца в целом — **эпимизием (наружным перимизием)**. Мышечные волокна образуют мясистую часть мышцы — ее **брюшко**, которое переходит в сухожилие. Мышечные пучки или сухожилия начинаются на кости. Сухожилия состоят из плотной соединительной ткани, богатой коллагеновыми волокнами. У мышц конечностей сухожилия обычно длинные, в стенках брюшной полости — широкие и плоские, их называют **апоневрозами**. Некоторые мышцы имеют **промежуточное сухожилие**, расположенное между двумя брюшками. Ход мышечных волокон у некоторых мышц (прямая мышца живота) прерывается промежуточными **сухожильными перемышками** (короткими сухожилиями). Сухожилия значительно тоньше мышц, но обладают большой прочностью. При сокращении мышцы один ее конец остается неподвижным (**фиксиро-**

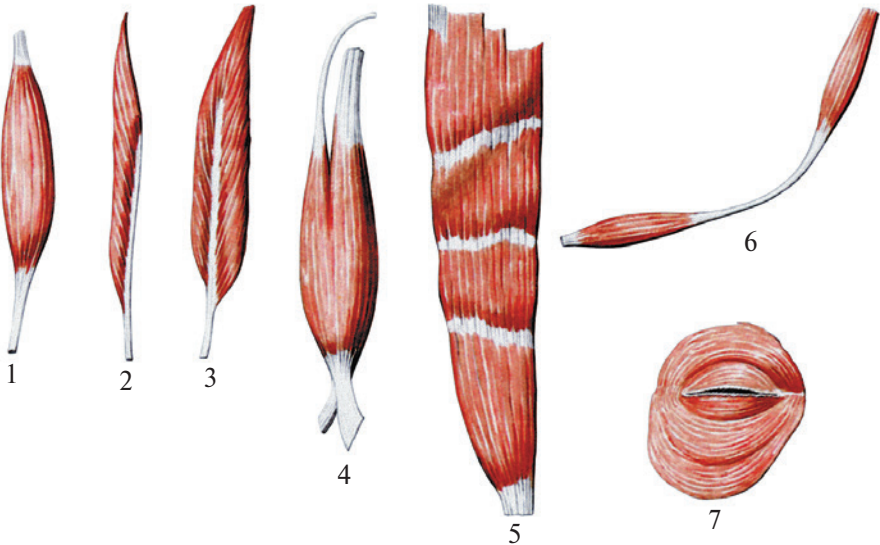


**Рис. 103.** Мышцы тела человека (вид сзади): 1 — височная мышца; 2 — затылочное брюшко (затылочно-лобная мышца); 3 — полуостистая мышца головы; 4 — ременная мышца головы; 5 — грудино-ключично-сосцевидная мышца; 6 — трапецевидная мышца; 7 — дельтовидная мышца; 8 — трехглавая мышца плеча; 9 — двуглавая мышца плеча; 10 — плечевая мышца; 11 — круглый пронатор; 12 — плечелучевая мышца; 13 — лучевой сгибатель запястья; 14 — длинная ладонная мышца; 15 — локтевой сгибатель запястья; 16 — поверхностный сгибатель пальцев (сухожилие); 17 — полусухожильная мышца; 18 — полуперепончатая мышца; 19 — двуглавая мышца бедра; 20 — икроножная мышца; 21 — камбаловидная мышца; 22 — длинная малоберцовая мышца (сухожилие); 23 — короткая малоберцовая мышца; 24 — подошвенная мышца; 25 — большая ягодичная мышца; 26 — средняя ягодичная мышца; 27 — наружная косая мышца живота; 28 — широчайшая мышца спины; 29 — передняя зубчатая мышца; 30 — большая круглая мышца; 31 — подостная мышца; 32 — малая круглая мышца; 33 — плечелучевая мышца; 34 — жевательная мышца

ванная точка), другой изменяет свое положение — **подвижная точка** (рис. 104). Иногда фиксированная и подвижная точки меняются своими местами.

### Классификация мышц

Различают поверхностные и глубокие мышцы, латеральные и медиальные, внутренние и наружные. По форме мышцы разнообразны (рис. 105). В образовании стенок живота участвуют **широкие мышцы**. Для конечностей наиболее типичны **веретенообразные мышцы**, прикрепляющиеся к костям, которые выполняют роль рычагов. Пучки мышечных волокон веретенообразных мышц ориентированы параллельно длинной оси мышцы. Если мышечные пучки расположены с одной стороны от сухожилия, к которому они прикрепляются, мышца является **одноперистой**, если с двух сторон — **двуперистой**. У **многоперистых** мышц мышечные пучки подходят к сухожилию со всех сторон. Некоторые мышцы имеют по несколько головок, отдельно начинающихся на костях. Головки соединяются с образованием общего брюшка, переходящего в сухожилие (двуглавая мышца бедра и др.). От одного мышечного брюшка могут отходить несколько сухожилий, имеющих различные области прикрепления (разгибатель пальцев и др.). Имеются мышцы с цирку-



**Рис. 105.** Мышцы различной формы: 1 — веретенообразная; 2 — одноперистая; 3 — двуперистая; 4 — двуглавая; 5 — мышца, имеющая сухожильные перемычки; 6 — двубрюшная; 7 — сфинктер (круговая)