

ПАТОГЕНЕЗ ПЕРВИЧНОЙ ОТКРЫТОУГОЛЬНОЙ ГЛАУКОМЫ

Глаукома — это группа заболеваний, которая тем или иным способом приводит к развитию ГОН.

Понятие «первичная открытоугольная глаукома» объединяет большую группу заболеваний глаза с различной этиологией, для которых характерно: открытый УПК глаза, повышение ВГД за пределы толерантного для зрительного нерва уровня, развитие глаукомной оптической нейропатии с последующей атрофией (с экскавацией) ГЗН, возникновение типичных дефектов поля зрения.

Так определяет глаукому школа А.П. Нестерова (2001–2009), так она определяется и большинством зарубежных исследователей. Например, один из ведущих глаукоматологов мира, бывший президент Европейского глаукомного общества Э. Греве (2001), определяет глаукому как оптическую нейропатию с характерными функциональными и структурными повреждениями.

Чем же новое определение отличается от классического определения Альбрехта фон Грефе (1857), которым офтальмологи пользовались еще с середины XIX века? Как известно, А. фон Грефе определял глаукому как заболевание, характеризующееся обязательной триадой симптомов, которая включает в себя:

- повышение ВГД;
- глаукоматозную экскавацию зрительного нерва;
- типичные для глаукомы изменения поля зрения.

Как видно, в современном определении сохраняется положение об изменении зрительного нерва, правда в несколько измененном виде, добавляется еще указание на изменения в сетчатой оболочке, а именно на развитие грубых изменений в ганглиозном ее слое. Сохраняется положение о типичных изменениях в поле зрения. Ведь как бы мы ни называли изменения на глазном дне — глаукомная экскавация ДЗН или ГОН, если они существуют, то приводят в итоге к изменениям поля зрения.

Так, из современного определения выпадает первый из классических кардинальных симптомов — повышение ВГД. Однако это не означает, что об уровне офтальмотонуса нужно забыть, перестать его контролировать и снижать всеми доступными нам методами. Нужно только изменить акценты и перестать ставить знак равенства между повышенным ВГД и глаукоматозным процессом. Ведь каждый клиницист знает о ГНД.

В зарубежной литературе, посвященной данному вопросу, приводятся просто поражающие данные. Так, американские авторы считают, что 40% глаукомы в США протекает без клинически значимого повышения ВГД, а японские авторы приводят цифру в 60%. Другим подтверждением этого тезиса является достаточно обычная клиническая ситуация, когда после медикаментозного, лазерного или хирургического снижения ВГД невротатия продолжает прогрессировать, а функции продолжают ухудшаться.

Поэтому нам необходимо наконец-то осознать тот факт, что нормализация ВГД при глаукоматозном процессе является обязательным, но далеко не единственным условием успешного лечения глаукоматозного процесса, и обратить внимание на задний отрезок глазного яблока, а возможно, и на более высокие уровни зрительного тракта, где реально и происходит настоящая трагедия, приводящая людей к инвалидизации и слепоте.

Таким образом, будущее терапии ПОУГ нам представляется в разработке препаратов, оказывающих протекторное действие на структуры зрительного пути вплоть до коркового отдела зрительного анализатора. Однако для того, чтобы действовать патогенетически целенаправленно, нам необходимо понять механизм их разрушения.

Патогенез глаукомы включает три основных патофизиологических механизма: **гидромеханический, гемоциркуляторный и метаболический.**

Первый из них начинается с ухудшения оттока внутриглазной влаги из глаза и повышения ВГД. Центральным звеном в патогенезе первичной открытоугольной глаукомы считают функциональную блокаду (коллапс) склерального синуса, которая возникает в результате смещения трабекулы кнаружи в просвет шлеммова канала. Функциональная блокада шлеммова канала при открытоугольной глаукоме может быть обусловлена понижением проницаемости трабекулярного аппарата, недостаточной его ригидностью и неэффективностью механизма «цилиарная мышца — склеральная шпора — трабекула» (Нестеров А.П., 1998).

Гидромеханический механизм подразумевает нарушение гидродинамики глаза с последующим повышением уровня офтальмотонуса,

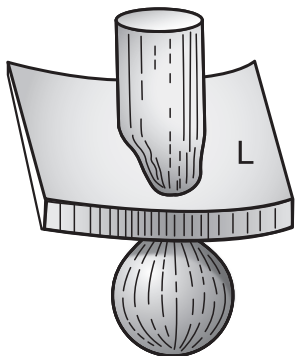


Рис. 3.1. Ущемление нервных волокон в канальцах решетчатой пластинки при ее прогибе при повышении внутриглазного давления

которое обуславливает снижение перфузионного артериального давления, а также деформацию двух механических относительно слабых структур — трабекулярной диафрагмы в дренажной системе глаза и решетчатой пластинки склеры.

Смещение кнаружи первой из этих структур приводит к дальнейшему ухудшению оттока внутриглазной жидкости из-за частичной блокады склерального синуса, а второй — к ущемлению волокон зрительного нерва в канальцах решетчатой пластинки (рис. 3.1).

Гемоциркуляторные нарушения

можно разделить на первичные и вторичные. Первичные предшествуют повышению ВГД, вторичные — возникают в результате действия на гемодинамику глаза повышенного ВГД.

Среди причин возникновения метаболических сдвигов выделяются гемоциркуляторные нарушения, ведущие к ишемии и гипоксии.

К **метаболическим факторам**, участвующим в возникновении и развитии глаукомы, относят также дистрофические процессы различного генеза в переднем сегменте глаза, перекисное окисление липидов (ПОЛ), нарушения обмена гликозаминогликанов и коллагена. Отрицательное влияние на метаболизм дренажной системы глаза оказывает возрастное снижение активности цилиарной мышцы, сосудистая сеть которой участвует в питании бессосудистой трабекулярной диафрагмы.

Существование трех основных механизмов глаукоматозного процесса определило развитие направлений в ее лечении. Одно из них имеет целью снижение ВГД, второе — направлено на коррекцию гемоциркуляторных и третье — метаболических нарушений.

МЕХАНИЗМ ПОВРЕЖДЕНИЯ РЕТИНАЛЬНОГО ГАНГЛИЯ И ЕГО АКСОНОВ ПРИ ПЕРВИЧНОЙ ОТКРЫТОУГОЛЬНОЙ ГЛАУКОМЕ

В морфологии известно два разных процесса, приводящих к гибели клеток, — это некроз и апоптоз. Оба эти процесса существенно отли-

чаются друг от друга по своим механизмам и причинам их возникновения. Приведем их основные отличия.

1. **Некроз** — повреждение большого числа клеток:

- не регулируется;
- зависит от внешних факторов;
- умирающие клетки воздействуют на окружающую среду.

2. **Апоптоз** — гибель единичной клетки:

- процесс регулируемый, текущий постоянно, генетически запрограммированный;
- тело клетки в процессе апоптоза фагоцитируется макрофагами.

Так, некроз обычно сопровождается одновременной гибелью значительного числа клеток, количество которых может варьировать в самых широких пределах. Причиной некроза чаще всего служат внешние факторы, такие как травмы, ожоги, воспаления, состояния острой ишемии и т.д. Очаг некроза обычно не имеет четкой границы, так как погибающие клетки оказывают повреждающее действие на окружающие ткани и могут частично вовлечь их в процесс некроза.

В отличие от некроза, апоптоз — это процесс регулируемый, текущий постоянно. Он генетически запрограммирован, касается одной отдельно взятой клетки, тело которой после гибели фагоцитируется макрофагами.

Процесс апоптоза проходит три стадии.

1. **Индукция** — для клетки создаются неблагоприятные условия, получен так называемый сигнал смерти, при этом имеется явный недостаток факторов нейропротекции — «факторов выживания».

На этом фоне в клетке отмечаются повреждение дезоксирибонуклеиновой кислоты (ДНК) и угнетение клеточного цикла. В этой стадии процесс хорошо обратим.

2. **Казнь** — в этой стадии в клетке происходит экспрессия генов и структурная дезорганизация мембранных рецепторов.

3. **Разрушение** — при этом происходят фрагментация ядра и цитоплазмы клетки и фагоцитоз обломков.

В отличие от некроза, апоптоз протекает постоянно и в нормальном состоянии. Здесь нужно сказать, что наш организм спланирован с очень большим запасом прочности, поэтому постепенная, но постоянная потеря ганглиозных клеток сетчатки остается практически незаметной. Так, экспериментальные исследования показывают, что каждый глаз у любого из нас теряет за счет апоптоза 5000 ганглиозных клеток в год. Элементарная арифметика дает 50 000 клеток, потерянных за 10 лет, и 400 000 за 80 лет. Таким образом, к 80 годам теряется практически 1/3 популяции ганглиозных клеток, которые просто исчезают, а

на зрительных функциях это практически не сказывается. Эти данные, кстати, хорошо согласуются с исследованиями, которые показали, что зрительный нерв при глаукоме может терять до 50% своих волокон, а изменений в центральном поле зрения, не говоря уже о периферическом, выявить еще не удается.

Однако вернемся к исходному. Итак, нормальный здоровый глаз теряет в год 5000 ретинальных ганглиев за счет апоптоза. Однако при определенных условиях скорость апоптоза может возрастать. Эту скорость определяют факторы риска, которые мы ниже перечислим и проанализируем механизмы их действия. Некоторые факторы риска действуют сами по себе, некоторые — опосредованно. Все эти данные мы постараемся подробно проанализировать в следующих разделах.

ФАКТОРЫ РИСКА В РАЗВИТИИ ГЛАУКОМАТОЗНОЙ ОПТИЧЕСКОЙ НЕВРОПАТИИ

Наилучшим определением, возможно, будет следующее — «типичная оптическая нейропатия, в конечном счете ведущая к слепоте». Тем не менее причины ГОН могут быть различны.

Глаукому обычно относят к мультифакторным заболеваниям. Факторы, увеличивающие возможность возникновения ГОН, считаются факторами риска.

К факторам риска, влияющим на скорость апоптоза ганглиозных клеток сетчатки, следует относить следующие (Национальное руководство по глаукоме для практикующих врачей, 2015).

Системные факторы риска

- **Наследственность.** Распространенность глаукомы среди кровных родственников больных ПОУГ в 5–6 раз выше, чем в общей популяции.
- **Возраст.** ПОУГ редко возникает в возрасте младше 40 лет, а уровень заболеваемости повышается в более старших возрастных группах.
- **Органические (атеросклероз) и функциональные (периферические сосудистые спазмы, мигрень, болезнь Рейно, ночная гипотония, «немая» ишемия) нарушения кровообращения в сосудах головного мозга и в глазничной артерии.**
- **Изменение вязкости и нарушение свертываемости крови.**
- **Пониженное перфузионное давление (разница ≤ 50 мм рт.ст. между диастолическим уровнем артериального давления, измеренным на плечевой артерии, и тонометрическим уровнем ВГД).**

- Артериальная гипертензия.
- Сахарный диабет.

Локальные факторы риска

- Миопия средней и высокой степени. Для близорукости характерны снижение ригидности фиброзных оболочек глаза и внутриглазных структур (трабекулярной и решетчатой диафрагм), а также увеличенный размер склерального канала зрительного нерва.
- Раннее развитие пресбиопии, ослабление цилиарной мышцы.
- Толщина роговицы в оптической зоне менее 520 мкм как показатель изменений вязкоэластических свойств фиброзной оболочки глаза.
- Выраженная пигментация трабекулярного аппарата.
- Псевдоэкзофалиативный синдром.
- Перипапиллярная хориоретинальная атрофия.
- Геморрагии на ДЗН (нарушение ауторегуляции гемодинамики в ДЗН).
- Воспалительные заболевания глаз в анамнезе.
- Длительное применение стероидных инстилляционных препаратов.
- Возникновение асимметрии в показателях, характерных для глаукоматозного процесса между парными глазами (уровень ВГД, разные размеры соотношения экскавации к диску зрительного нерва и др.).

Тем не менее главными и определяющими остаются:

- уровень ВГД;
- возраст;
- нарушение гемодинамики;
- метаболические факторы;
- цитотоксические факторы;
- нарушения экстрацеллюлярного матрикса (ЭЦМ).

УРОВЕНЬ ВНУТРИГЛАЗНОГО ДАВЛЕНИЯ

Следует подчеркнуть, что измерение истинного ВГД с помощью аппланационного тонометра не является, как многие считают, надежным способом выявления факторов риска. Тот факт, что этот метод считается простым способом выявления одного из факторов риска, еще не придает ему часто приписываемую способность точной диагностики.

Во-первых, на точность полученных данных может оказывать влияние большое количество факторов, которые не всегда возможно учесть.

Факторы, влияющие на уровень ВГД:

- время дня;
- сезон;
- частота сердечных сокращений;
- частота и глубина дыхания;
- волнение больного;
- толщина роговицы;
- применение системных препаратов;
- применение местных (не глаукомных) капель;
- техника измерения.

Во-вторых, измерение ВГД в лучшем случае производится 2 раза в сутки, утром и вечером, при проведении суточной тонометрии. Каков уровень ВГД все остальное время, остается только предполагать и надеяться на отсутствие резких скачков в остальное время суток. Обычно о профиле ВГД судят по однократным измерениям каждые 3–4 мес. Появившиеся в последнее время сообщения о разработке тонометров, позволяющих проводить суточный мониторинг ВГД, не привели к появлению на свет серьезных и подробных публикаций.

Другой проблемой в измерении ВГД является его индивидуальный уровень для каждого пациента. Среди нормального населения уровень истинного ВГД очень различается. В пределах этого спектра высшая граница ВГД (21 мм рт.ст.) может быть в 2 раза выше нижней границы (10 мм рт.ст.) ВГД. Оба значения характеризуют нормальное ВГД.

Это означает, например, что ВГД 21 мм рт.ст. может быть и полностью нормальным для данного пациента, и быть давлением, которое на 10 мм рт.ст. выше обычного уровня офтальмотонуса у больного, для которого индивидуальная норма составляет 10 мм рт.ст., то есть в 2 раза превышает норму.

Таким образом, хотя индивидуальное измерение ВГД может быть проведено у каждого больного, нельзя сказать, насколько данный уровень ВГД отличен от истинного нормального ВГД пациента. Хотя, согласно статистике, давление выше 24 мм рт.ст. редко встречается в нормальной популяции, значение ВГД в 26 мм рт.ст. может быть слабо повышенным или чрезвычайно высоким индивидуально для каждого пациента.

Такой широкий разброс уровня нормального ВГД затрудняет оценку влияния ВГД на патогенез глаукомы у отдельных больных только на основании данных его измерения.

Существует множество больных, имеющих среднее давление 25 мм рт.ст. или выше в течение 10 лет и более, не сопровождающееся изменением ГЗН. Также существуют пациенты с глаукомой с нормаль-

ным уровнем офтальмотонуса порядка 15 мм рт.ст., страдающие от развития глаукоматозных повреждений сетчатки и зрительного нерва.

Само по себе повышенное ВГД может приводить к патологическому воздействию на такие структуры глазного яблока, как: корнеосклеральная трабекула, прогибание которой может приводить к блокаде шлеммова канала и еще большему повышению ВГД; решетчатая пластинка, прогибание которой может приводить к механическому повреждению волокон зрительного нерва, проходящих через отверстия, расположенные в ее структурах.

Кроме того, повышенное ВГД может приводить к нарастанию вторичной ишемии вследствие затруднения внутриглазного кровообращения.

Развитие глаукоматозной атрофии зрительного нерва связано с повышением ВГД за пределы индивидуального толерантного уровня. Важной особенностью глаукоматозной атрофии ДЗН считают медленное развитие процесса, обычно в течение нескольких лет. При этом атрофия ДЗН начинается не сразу после повышения давления до порогового уровня, а спустя длительный латентный период, исчисляемый месяцами и годами.

ВОЗРАСТ

Очевиден факт, что возрастные изменения служат фоном в стареющем организме для целого ряда патологических процессов. При сочетании определенных факторов механизмы физиологического старения могут приобретать патологический характер с ослаблением адаптационных резервов организма и нарушением гомеостаза.

Роль возраста в этиологии глаукомы можно объяснить дистрофическими изменениями в трабекулярном аппарате, радужке и ресничном теле. В пожилом возрасте юкстаканаликулярный слой утолщается, в нем появляются отложения внеклеточного материала, межтрабекулярные щели и шлеммов канал суживаются, в трабекулярной сети откладываются пигментные гранулы, продукты тканевого распада и псевдоэксфолиативные частицы. Возрастные изменения соединительной ткани и, следовательно, трабекулярной диафрагмы заключаются также в снижении ее упругости и появлении дряблости.

Одним из возможных путей реализации адаптационных метаболических перестроек является интенсификация свободнорадикальных процессов перекисного окисления клеточных мембран, которые активизируют собственную антиоксидантную защиту. При истощении или

исходной слабости защитных антиоксидантных механизмов проявляется разрушительное действие активных форм кислорода (АФК) на внутриглазные структуры в переднем и заднем отделах глазного яблока.

Такое нарастающее с возрастом нарушение перекисного окисления и, соответственно, повышающаяся в крови, межтканевой и внутриглазной жидкостях концентрация повреждающих АФК и приводит к росту количества глаукомных больных в старших возрастных группах.

С другой стороны, нарастающие явления атеросклеротических изменений сосудов приводят к прогрессирующей ишемизации тканей, ухудшению трофики и ускорению апоптоза.

ИШЕМИЧЕСКИЙ ФАКТОР

Нарушения гемодинамики являются одним из ведущих факторов риска при ПОУГ. На течение ПОУГ могут оказывать существенное влияние все уровни гемодинамики, включая центральную, региональную, а также состояние микроциркуляции на органном уровне. При этом нужно хорошо представлять себе, что основная профилактическая функция кровеносной системы реализуется на уровне микроциркуляторного русла, поэтому любые нарушения центральной и региональной гемодинамики в итоге реализуются через опосредованные изменения, происходящие в микрососудах. Так, например, развитие ночного гипотонического криза может приводить к резкому системному снижению артериального давления, но клиническое значение для течения ПОУГ это состояние будет иметь только вследствие резкого снижения перфузионного давления в микрососудах глазного яблока.

В любом случае офтальмолог должен четко осознавать, что грамотная и эффективная коррекция гемодинамических нарушений может быть осуществлена только в содружестве с врачом-кардиологом, у которого больные ПОУГ должны проходить обследование минимум 1 раз в 3 года. Однако правильная постановка задачи перед кардиологом во многом определит эффективность дальнейших совместных действий. Именно эти позиции и будут рассмотрены в следующих разделах.

ИЗМЕНЕНИЯ ЦЕНТРАЛЬНОЙ ГЕМОДИНАМИКИ

Показано, что системные кардиоваскулярные или цереброваскулярные сосудистые факторы риска имеются примерно у 40% больных ПОУГ и 70% случаев глаукомы с нормальным ВГД.

Так, существенное влияние на кровоснабжение глазного яблока может оказать нарушение ритма сердечных сокращений, снижение сократительной функции миокарда, уменьшение сердечного выброса, увеличение периферического сопротивления сосудов.

Важную роль играют и системные атеросклеротические поражения. Изменения магистральных сосудов атеросклеротического характера являются важным прогностическим показателем в стабилизации глаукоматозного процесса.

И повышенные, и пониженные значения системного артериального давления считаются факторами риска при глаукоме. Существует лишь тонкая граница между высоким системным артериальным давлением и глаукомой.

Более четкая связь наблюдается между перфузионным артериальным давлением и глаукомой (рис. 3.2, 3.3).

Низкое давление также часто связывают с глаукомой. В особенности было замечено, что в прогрессировании заболевания, по крайней

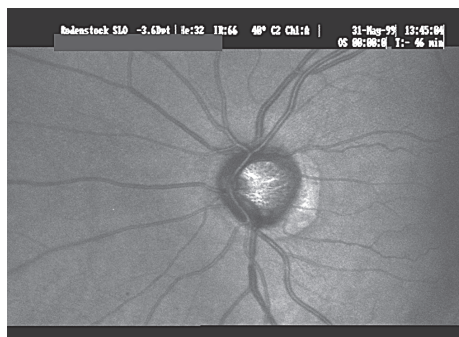

Рис. 3.2. Зрительный нерв при глаукоме с нормальным давлением с венозной дисциркуляцией

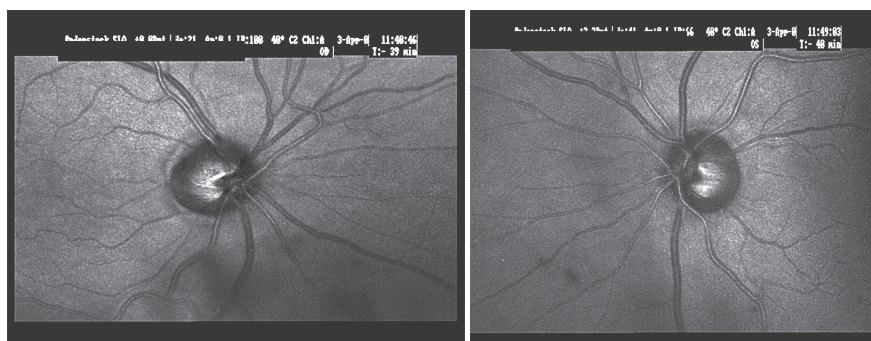


Рис. 3.3. Диск зрительного нерва при стенозе правой внутренней сонной артерии до 75%

мере, у некоторых пациентов играли роль эпизоды ночной гипотензии. Больные глаукомой имеют больше случаев ночной гипотензии, чем здоровые обследуемые.

У пациентов, лечившихся по поводу системной гипертензии, прогрессирование глаукоматозного процесса связывается с эпизодами ночной гипотензии.

ИЗМЕНЕНИЯ РЕГИОНАЛЬНОЙ И МЕСТНОЙ ГЕМОДИНАМИКИ

Из изменений региональной и местной гемодинамики в первую очередь должен быть упомянут прогрессирующий атеросклероз, степень развития которого в независимости от возраста во многом определяет течение ПОУГ.

На второе место следует поставить склонность регионарных сосудов к спазму.

Для выявления склонности к вазоспазму используется так называемая холодовая проба, при которой кисти рук пациентов погружают на 10 мин в воду, охлажденную до $+5-7^{\circ}\text{C}$. Склонность к спазмам выявляется при последующей биомикроскопии капилляров ногтевого ложа.

В ряде западных клиник для этой же цели используется 3-минутный вибрационный тест для кистей рук с последующей биомикроскопией.

Исследовательские группы Базеля и Ванкувера обращают особое внимание на вазоспастический синдром.

Они предположили, что вазоспазм в глазу является частью синдрома, присущего всему организму и могущего, к примеру, быть выявленным на малых сосудах ногтевых пластинок фаланг пальцев. Мигрень часто обнаруживалась у пациентов с глаукомой с нормальным давлением.

Скрытая ишемия миокарда и церебральная ишемия более свойственны пациентам с глаукомой с нормальным давлением, чем контрольным группам. Пациенты с глаукомой с нормальным давлением, с головной болью имеют более низкое давление, чем больные, не страдающие головной болью.

Эти исследования предполагают, что, по крайней мере, у некоторых пациентов с глаукомой и в особенности с глаукомой с нормальным давлением вазоспазм может играть патогенетическую роль. Важный вывод из этих исследований заключается в том, что некоторые из больных глаукомой с нормальным давлением имеют спазм сосудов и последний положительно реагирует на проводимое лечение. Тем не менее больные с вазоспазмом должны быть выявлены. Также представляет интерес,

что обратимый вазоспазм может быть спровоцирован вдыханием диоксида углерода (см. ниже).

На основании всех данных, касающихся системных сосудистых факторов риска, можно сказать, что больные глаукомой не обладают здоровой сосудистой системой. Было сделано предположение, что глаукома у этих больных служит проявлением общего сосудистого заболевания. Это может быть верно, по крайней мере, для определенной группы пациентов с глаукомой, поскольку различные факторы или их комбинация могут иметь значение для других групп.

МЕСТНЫЕ СОСУДИСТЫЕ ФАКТОРЫ РИСКА

Местные сосудистые факторы риска имеют долгую историю. В начале века Веггум продемонстрировал наличие геморрагий диска и их связь с глаукомой. Кровоизлияния на ГЗН, особенно их расслаивающая форма, являются важным местным сосудистым фактором риска и могут быть выявлены при офтальмоскопии.

Через несколько лет к этому перечню было добавлено еще несколько других офтальмологически выявляемых факторов риска: перипапиллярная атрофия, склероз хориоидеи, местная перипапиллярная вазоконстрикция. Была установлена связь между кровоизлияниями на ГЗН, перипапиллярной атрофией, склерозом хориоидеи и прогрессированием глаукомы (рис. 3.4).

Таким образом ясно, что наличие таких местных сосудистых факторов риска, легко диагностируемых офтальмологом, оказывает влияние на ведение больного глаукомой. Единственным системным сосудистым фактором риска, для которого установлена связь с прогрессированием заболевания, является эпизод ночной гипотензии.

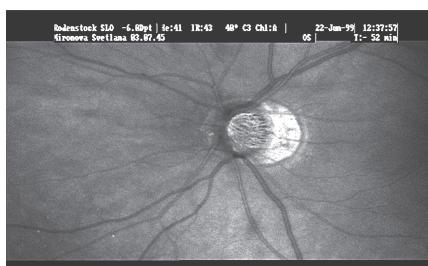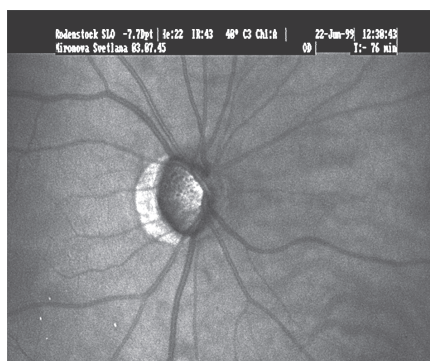


Рис. 3.4. Головка зрительного нерва при миопической форме глаукомы с нормальным давлением

ЗНАЧЕНИЕ НАРУШЕНИЯ МИКРОЦИРКУЛЯЦИИ В ТЕЧЕНИЕ ПЕРВИЧНОЙ ОТКРЫТОУГОЛЬНОЙ ГЛАУКОМЫ

За последние годы микроциркуляция выдвинулась в ряд важнейших проблем экспериментальной и клинической медицины. Актуальность этой проблемы обусловлена тем, что именно микрососудистое русло реализует транспортную функцию сердечно-сосудистой системы, обеспечивает трансапикалярный обмен, создающий необходимый для жизни тканевой гомеостаз.

Проблема микроциркуляции охватывает множество взаимосвязанных процессов, среди которых следует выделить закономерности циркуляции крови и лимфы в микрососудах, закономерности поведения клеток крови, ее реологии, ультраструктурные особенности капиллярного ложа.

По единому мнению исследователей, наиболее удобным объектом для прижизненного изучения гемоциркуляции является бульбарная конъюнктива глазного яблока, так как состояние ее сосудов во многом отражает состояние микроциркуляции в других отделах организма.

Исследование сосудов бульбарной конъюнктивы производится на щелевой или фотощелевой лампе. Исследование проводится при различных увеличениях от 16- до 64-кратного, а также в бескрасном свете, что особенно удобно для выявления перивазальных изменений. При этом оцениваются следующие изменения:

- 1) сосудистые (артериовенулярные соотношения, извитость и равномерность калибра, наличие микроаневризм);
- 2) перисосудистые (наличие периваскулярного отека, геморрагий, гемосидероза, липоидоза);
- 3) внутрисосудистые изменения (наличие агрегации эритроцитов, замедление кровотока, ретроградный кровоток, необратимая блокада).

Степень выраженности признака оценивается в баллах — от 0 (отсутствии признака) до 3 (изменение большой выраженности). Конечно, такая методика оценки не лишена известной доли субъективности, но вместе с этим она позволяет дать определенную количественную оценку исследуемых признаков.

При анализе состояния сосудов конъюнктивы в двух группах больных ПОУГ со стабилизированными и нестабилизированными зрительными функциями мы не ставили своей задачей дифференцировать возрастные изменения от проявления общей сосудистой патологии или выделить признаки, характерные для глаукоматозного процесса. Нас в первую очередь интересовали степень и характер изменений микро-

циркуляции в качестве прогностического показателя, а также влияние этих изменений на сохранение зрительных функций.

Сосудистые изменения, наблюдаемые в первой группе больных с сохраненными зрительными функциями, в основном заключались в изменениях артериовенулярных соотношений за счет сужения артериального компонента, извитости сосудов разного калибра. Микроаневризмы встречались в единичных случаях, чаще отмечалась неравномерность калибра по спастико-атоническому типу.

Во второй группе больных отмечалось увеличение извитости сосудов, более выраженными были изменения в артериовенулярных соотношениях. Микроаневризмы возникали значительно чаще и были более выражены.

Перисосудистый компонент у больных ПОУГ с сохраненными функциями был выражен умеренно. Отмечались явления локального периваскулярного отека и очаговый липоидоз. У больных с ухудшением зрительных функций указанные явления были более выраженными, у ряда больных отмечено наличие геморрагий и гемосидероза, что указывает на большое нарушение проницаемости микрососудов у больных этой группы.

Анализ внутрисосудистых изменений показал, что в первой группе у отдельных больных отмечалась агрегация эритроцитов. Бессосудистые поля выявлялись редко и были слабо выражены.

Иная картина была во второй группе, где внутрисосудистые изменения оказались резко выражены. Замедление кровотока, вплоть до полного стаза и ретроградного кровотока, агрегация эритроцитов, наличие бессосудистых полей возникали практически у всех больных.

Из приведенных данных необходимо отметить большую информативность и вместе с тем доступность и простоту биомикроскопического исследования микроциркуляторного русла конъюнктивы. Нами установлена несомненная связь между степенью нарушения микроциркуляции и нестабилизацией зрительных функций. При этом отмечались изменения во всех компонентах микроциркуляции: сосудистые, перисосудистые и особенно внутрисосудистые.

По-видимому, определенную роль в развитии описанных нарушений играют возрастные изменения сосудов, сопутствующие сосудистые заболевания, а также специфические изменения, характерные для глаукомы. Эти изменения, усиливая и дополняя друг друга, создают дефицит трофики структур глазного яблока и служат важным звеном в ухудшении зрительных функций.

Учитывая ценность результатов исследования, можно рекомендовать данную методику поликлиническим офтальмологам при диспан-

серном наблюдении за больными, перенесшими антиглаукоматозные операции.

ФЛЮОРЕСЦЕНТНАЯ АНГИОГРАФИЯ ЛИМБА И ПЕРИЛИМБАЛЬНОЙ ЗОНЫ В ПРОГНОЗЕ ТЕЧЕНИЯ ГЛАУКОМЫ

Флюоресцентная ангиография, предложенная в 1961 г. Novotny and Alvis, является ценной и информативной методикой для прижизненно-го изучения кровообращения.

Для изучения роли нарушений микроциркуляции в прогнозе течения глаукоматозного процесса были произведены ангиографические исследования сосудов лимба и перилимбальной зоны у больных ПОУГ.

Серийная ангиография лимба и перилимбальной зоны в верхней половине яблока производилась на фотоцелевой лампе 75-54 фирмы Orlon. Во время съемки осветительная система устанавливалась по отношению к оптической оси под углом 30–60° так, чтобы световые блики не попадали в область исследования. Съемка велась на пленку Kodak чувствительностью 400 ASA и на отечественную пленку РФ-3 со скоростью 2 кадра в секунду и энергией вспышки порядка 400 Дж. В качестве контрастного вещества внутривенно вводили 2,5 мг 20% флюоресцеина натрия.

Исследование производилось в двух группах больных ПОУГ с нормальным ВГД. В первой группе состояние зрительных функций было стабилизировано, а во второй не стабилизировано. Время заполнения перилимбальной зоны у больных со стабилизированными зрительными функциями практически не отличалось от нормальных значений. В то же время в группе с ухудшением зрительных функций время заполнения перилимбальной зоны удлинялось до $16,5 \pm 1,5$ с. Разница была статистически достоверной ($p < 0,05$). Еще более показательны временные данные о заполнении сосудистой сети лимба. В группе больных со стабильными функциями время полного заполнения лимбальной сети составило $25,8 \pm 2$ с, а в группе с сужением поля зрения — $31,7 \pm 3,2$ с. Разница статистически достоверна ($p < 0,05$).

Таким образом, у больных с нестабилизированными функциями отмечается явное нарушение кровообращения в переднем отделе глазного яблока, более выраженное на уровне капиллярной сети лимба.

Наибольший интерес при анализе флюоресцентных ангиограмм представляли рисунок лимбальной сети и характер ее заполнения. В норме лимбальные капилляры располагались равномерно по всей окружности, имели радиальное расположение.

В группе больных со стабилизированными зрительными функциями архитектура сосудов лимба характеризовалась образованием локальных зон ишемии, изменением и укорочением сосудистых петель, уменьшением количества капилляров на отдельных участках лимба. Данные изменения были обнаружены у всех больных этой группы.

Иная картина отмечалась в группе больных с нестабилизированными зрительными функциями. Правильный сосудистый рисунок сохранялся только на отдельных участках лимба, при этом выявлялись обширные зоны секторальной ишемии. У большинства была отмечена практически тотальная ишемия лимба с резким уменьшением количества функционирующих капилляров. У половины больных было отмечено выхождение красителя в окружающие ткани, что свидетельствует о значительном нарушении их проницаемости.

Из полученных данных можно отметить несомненную роль нарушений микроциркуляции крови в сосудах глаза, выявленных с помощью флюоресцентной ангиографии, в распаде зрительных функций при глаукоме.

Основные изменения при этом отмечались на уровне более мелких сосудов, особенно капилляров лимбальной зоны. Наличие зон секторальной ишемии капилляров лимба, не говоря уже о его тотальной ишемии, служит неблагоприятным прогностическим фактором в отношении сохранения зрительных функций и могло расцениваться как один из факторов риска в течение глаукоматозного процесса.

Однако, учитывая в настоящее время сложность широкого внедрения этой методики в поликлиническую практику, следует рекомендовать внедрение флюоресцентной ангиографии переднего отрезка глаза при глаукоме только в комплекс обследования в стационарных условиях.

ИССЛЕДОВАНИЕ КЛЕТОЧНЫХ ФАКТОРОВ МИКРОРЕГУЛЯЦИИ

Микроциркуляция представляет единый биологический процесс, нормальное осуществление которого зависит от полноценного функционирования клеточных (тромбоцитарных, плазменных и сосудистых) факторов.

На определенном этапе тромбоцитарные механизмы микроциркуляторного гомеостаза могут стать ведущими в осуществлении нормального внутрисосудистого кровотока полноценного трансапиллярного обмена и, следовательно, адекватного осуществления трофической функции.

Патогенез нарушений зрительных функций при ПОУГ, вероятно, интимно связан с поражением клеточного звена микроциркуляции. В связи с этим мы поставили себе задачу изучить гемореологические свойства крови у больных ПОУГ, у которых отмечалось снижение зрительных функций, несмотря на нормализацию ВГД, и сопоставить их взаимоотношения с изученными нами биомикроскопическими изменениями микроциркуляторного русла конъюнктивы.

При изучении клеточных факторов микроциркуляции исследовалось следующее.

1. Общее количество тромбоцитов в камере и паноптическом мазке по методу М.Л. Тушинского и А.Я. Ярошевского (1959).
2. Тромбоцитарная формула по Т.В. Кенингсон (1948).
3. Количество гликогена тромбоцитов определялось по методу Мак-Мануса (1948) с соответствующим амилазным контролем. Средний гистохимический показатель рассчитывался по формуле Астальди и Берга.
4. Состояние белков крови изучалось методом электрофореза по общепринятой методике.

Известно, что циркулирующие тромбоциты во многом определяют реологические свойства крови.

Гипертромбоцитоз может быть единственным фактором, блокирующим полноценный транскапиллярный обмен. В связи с этим нами определялось общее количество тромбоцитов в камере и в паноптически окрашенном мазке по методу М.Д. Тушинского и А.Я. Ярошевского.

Среднее количество тромбоцитов у больных с прогрессирующим распадом зрительных функций на фоне нормализованного ВГД составило $194\,463,6 \pm 295,374$ и существенно не отличалось от такового у больных с сохраненными зрительными функциями в отдаленные сроки наблюдения ($212\,327,1 \pm 203,432$; $p < 0,05$). Нормальное количество тромбоцитов было отмечено у больных, имеющих выраженные нарушения микроциркуляции, проявляемые в образовании обширных зон заустевания капилляров по лимбу и наличию различных степеней нарушения кровотока, вплоть до полной его блокады. Такие же данные получены у больных без выраженных биомикроскопических нарушений микроциркуляторного русла.

Известно, что по морфологическим свойствам тромбоциты подразделяются на несколько разновидностей. Т.В. Кенингсон предложила подразделять тромбоциты периферической крови на 5 разновидностей и подсчитывать их отдельно в качестве тромбоцитарной формулы (юные, зрелые, старые, формы раздражения, вакуолизированные). Такой дифференцированный подсчет дает возможность до известной

степени судить о функциональных свойствах тромбоцитов и их возрасте. У наших больных были отмечены качественные изменения в тромбоцитарной формуле по сравнению с контрольной группой с сохраненными зрительными функциями, что представлено в таблице.

Так, количество юных форм больных с распадом зрительных функций составляло $2,1 \pm 0,345$ и практически не отличалось от аналогичных данных у больных с сохраненными зрительными функциями — $2,8 \pm 0,129$ ($p < 0,05$). Иная картина наблюдалась при анализе количества старых форм тромбоцитов, которое составляло $12,6 \pm 0,160$ и было существенно выше соответствующего показателя ($4,2 \pm 0,156$) у больных контрольной группы ($p < 0,01$). Известно, что старые формы тромбоцитов извлекаются из циркуляции и занимают маргинальное положение в сосуде, нарушая таким образом транскапиллярный обмен.

Таким образом, увеличение количества старых форм тромбоцитов у больных с распадом зрительных функций может быть одной из причин неполноценного тканевого метаболизма. Наиболее существенные микроциркуляторные расстройства, выражаемые в нарушении проницаемости сосудистой стенки и замедлении кровотока, отмечались нами у больных с большим содержанием старых форм в тромбоцитарной формуле.

Известно, что увеличение количества форм раздражения и вакуолизированных тромбоцитов может быть причиной увеличения способности этих клеток прилипнуть к поврежденной поверхности эндотелия сосудистой стенки, так называемого явления адгезивности. Повышение адгезивности форм раздражения и вакуолизированных форм определяется дзета-потенциалом мембранной поверхности этих клеток. Для осуществления полноценного склеивания тромбоцитов помимо мембранных свойств определенное значение играет количество содержащегося в них гликогена.

Количество гликогена тромбоцитов определялось нами по методу Мак-Мануса с соответствующим амилазным контролем. Средний гистохимический показатель рассчитывался по известной формуле Астольди и Берга. Средний гистохимический показатель гликогена тромбоцитов у больных с распадом зрительных функций составил $2,4 \pm 0,78$ и практически не отличался от данного показателя в контрольной группе ($2,2 \pm 0,53$) ($p < 0,55$).

Статистически существенное увеличение в тромбоцитарной формуле форм раздражения и вакуолизации у пациентов с нестабилизированными зрительными функциями (соответственно $3,1 \pm 0,339$ и $2,2 \pm 0,131$, $p < 0,01$; $4,5 \pm 0,178$ и $2,9 \pm 0,131$, $p < 0,001$) и наличие нормального

содержания гликогена должно закономерно привести к нарастанию способности тромбоцитов к склеиванию.

Определенное влияние на реологию крови оказывает увеличение содержания высокомолекулярных белков, т.е. фракций глобулинов. Нормальное содержание глобулинов в сыворотке крови составляет 35–45%. У наших больных содержание фракций глобулинов несколько превышало верхнюю границу нормы и составляло 48,7%. Обнаруженные изменения и сдвиги в тромбоцитарной формуле могли оказывать влияние на усиление агрегационной функции.

Агрегационная способность и адгезивность тромбоцитов у больных с нестабилизированными зрительными функциями существенно превышала таковую в аналогичной группе со стабилизированными зрительными функциями. Нарушения функции адгезии, а также вязкого метаморфоза тромбоцитов могут быть причиной внутрисосудистых феноменов микроциркуляторных расстройств. Так, наиболее выраженные изменения внутрисосудистой циркуляции (сладж-феномен, блокада кровотока) были отмечены нами у больных с наибольшим содержанием форм раздражения и вакуолизированных форм в тромбоцитарной формуле.

Причины нарушения клеточного звена гомеостаза у больных с распадом зрительных функций после успешных антиглаукоматозных операций следует, по-видимому, искать в общих нарушениях гемоциркуляции. Известно, что в основе атеросклеротического поражения сосудов лежит имбибиция эндотелия циркулирующими липидами низкой плотности. В свою очередь, эти молекулы существенно меняют плазменное окружение тромбоцитов, обеспечивая их повышенную адгезивность. Повреждение тромбоцитарных клеток в процессе их склеивания (вязкий метаморфоз) вызывает высвобождение тромбоцитарных факторов свертывания, в частности тканевого тромбопластина. В свою очередь, тканевой тромбопластин является причиной активации кининовой системы, оказывая тем самым дополнительное повреждающее действие на сосудистую стенку. Прогрессирующий атеросклеротический процесс приводит к систематической альтерации эндотелия сосудов, что является важнейшей причиной микроциркуляторных нарушений и может в дальнейшем приводить к их полной obturации, что и наблюдается клинически при биомикроскопии.

Многочисленные изменения микроциркуляторного звена гомеостаза, обнаруженные у больных с распадом зрительных функций, могут быть следствием прогрессирующего атеросклеротического процесса у этой группы больных. Так, в данной группе обследованных больных с прогрессирующим снижением зрительных функций атеросклероз различ-

ных локализаций был диагностирован терапевтом у 74% больных. В то же время в контрольной группе больных атеросклеротические изменения наблюдались только в 23,6% случаев.

В свою очередь, отсутствие стабилизации зрительных функций в отдаленные сроки после антиглаукоматозных операций может служить надежным индикатором прогрессирования атеросклеротического процесса и быть показанием к включению в комплексную терапию этих больных современных противосклеротических препаратов.

МОРФОЛОГИЧЕСКИЕ ИССЛЕДОВАНИЯ БУЛЬБАРНОЙ КОНЬЮНКТИВЫ

Состояние сосудов микроциркуляторного русла глаза во многом определяет течение глаукоматозного процесса. Здесь наибольшей информативностью обладают морфологические исследования, возможности которых, однако, ограничены либо экспериментальным, либо аутопсическим материалом. Морфологические исследования биопсии конъюнктивы в определенной степени расширяют возможности исследования микрососудов у больных глаукомой. Материал для этих исследований может быть получен не только при хирургическом вмешательстве, но и несложной манипуляцией, проводимой под местной анестезией.

В данном разделе работы представлены материалы морфологических исследований биопсий бульбарной конъюнктивы. Материал получен от 30 больных с нестабилизированной формой ПОУГ в возрасте 60–70 лет. Контролем служили кусочки бульбарной конъюнктивы, полученные у 10 больных той же возрастной группы при операциях по поводу старческой катаракты.

Для исследования полученных препаратов использована как световая, так и электронная микроскопия. При этом применялись окраски гематоксилин-золином по Ван Гизону. Для электронно-микроскопического исследования кусочки конъюнктивы фиксировались в 1% забуференном растворе четырехокси осмия в течение 1 ч при температуре +4 °С. Материал заключали в смесь метилбутилметакрилата, контрастировали в 2% растворе уранилацетата и изучали на микроскопе УЭМВ-100Б при увеличении от 10 000 до 40 000.

В соединительнотканной строме конъюнктивы обнаружено изменение ее тинкториальных свойств за счет выраженных дистрофических изменений, что выявлено при окраске по Ван Гизону. В контрольной группе указанных изменений не выявлено. В большинстве артерий

отмечена картина паралича, что приводило к резкому расширению их просвета и переполнению их кровью. Наблюдалось краевое стояние лейкоцитов.

Отмечены нарушение проницаемости сосудов, отечность периваскулярных соединительных тяжей, разрыхление их с единичными клеточными элементами.

В контрольной группе указанные изменения встречались редко и были слабо выражены. В других сосудах микроциркуляторного русла отмечались значительное уплотнение сосудистых стенок, разрушение гладкомышечных клеток в артериолах, плазматическое пропитывание с исходом в гиалиноз и сужение просвета сосуда.

В мелких артериях возникали стенозирующие процессы за счет развития волокнистых атеросклеротических бляшек.

Указанные изменения отражались на реологических свойствах крови, ухудшая условия микроциркуляции. Выявленное нами повышение агрегационной способности и адгезивности тромбоцитов в сочетании с изменением реологии крови закономерно приводило к тромбированию микрососудов.

В контрольной группе указанных изменений не выявлено.

При электромикроскопическом исследовании была обнаружена деформация эритроцитов, находящихся в просвете сосуда, их пристеночное стояние. Цитоплазма клеток эндотелия была уплотнена, так что в ней с трудом различались клеточные органеллы. В некоторых участках отмечалось отторжение эндотелия с практически полным оголением базальной мембраны. Местами наблюдались небольшие цитоплазматические выросты в просвет сосуда.

Наиболее резкие изменения касались базальной мембраны. В большинстве сосудов она расширялась, снижалась ее электронная плотность, а границы ее становились нечеткими. Встречаемые в базальной мембране отдельные клеточные элементы также подвергались пикнотическим изменениям. Кроме этого, в ней наблюдались отдельные пучки коллагеновых волокон.

Описанные выше изменения согласуются с данными морфологических исследований дренажной зоны склеры и радужной оболочки и хориоидеи. Приведенные данные указывают на общность сосудистых нарушений во всех тканях глаза, а возможно, и на уровне целостного организма.

Роль метаболических нарушений в развитии микроциркуляторных изменений будет подробно освещена в разделе, посвященном изменениям перекисного окисления белков и липидов в патогенезе ПОУГ.

ЛИТЕРАТУРА

1. Волков В.В. Глаукома открытоугольная. М. : Медицинское информационное агентство, 2008. 352 с.
2. Егоров Е.А., Алексеев В.Н., Мартынова Е.Б. и др. Патогенетические аспекты лечения первичной открытоугольной глаукомы. М., 2001. 119 с.
3. Мошетова Л.К., Нестеров А.П., Егоров Е.А. Офтальмология : клинические рекомендации. М., 2006. 237 с.
4. Нестеров А.П. Глаукома. М. : Медицинское информационное агентство, 2008. 360 с.
5. Нестеров А.П., Егоров Е.А. Классификация глаукомы // Клин. офтальмол. 2001. Т. 2, № 2. С. 35–37.
6. Нестеров А.П., Егоров Е.А. О патогенезе глаукоматозной атрофии зрительного нерва // Офтальмол. журн. 1979. № 7. С. 419–422.
7. Choplin N.T., Lundy D.C. Atlas of Glaucoma. 2th ed. London : Informa Healthcare, 2007. 343 p.
8. Flammer J. Glaucoma. Bern : Verlag Hans Huber, 2001. 416 p.
9. Nesterov A.P., Egorov E.A. Pathological physiology of primary open angle glaucoma: the optic nerve changes // Glaucoma. Vol. 1. / ed. J.E. Cairns. Grune and Stratton, 1986. P. 369–394.
10. Schuman J.S. Imaging in Glaucoma. Thorofare : Slack Inc., 1997. 205 p.
11. Shields M.B. Textbook of Glaucoma. 4th ed. Baltimore : Williams and Wilkins, 1998. 588 p.