

Глава 25

ГЕНОДЕРМАТОЗЫ

В.В. Мордовцева

Генодерматозы представляют собой неоднородную группу заболеваний с широким спектром проявлений: от слабо выраженных нарушений кератинизации (обычный ихтиоз) до системных процессов преждевременного старения (прогерия, синдром Вернера) и метаболических нарушений, не совместимых с жизнью (синдром Менкеса). Особую важность в клинической практике представляют наследственные заболевания кожи, характеризующиеся повышенным риском развития висцеральных или кожных опухолей. Своевременная диагностика и наблюдение за такими пациентами повышают эффективность терапии и значительно улучшают прогноз в случае злокачественных новообразований. В данной главе рассмотрены наиболее часто встречающиеся заболевания этой группы.

- Генодерматозы с нарушением репарации ДНК.
Пигментная ксеродерма (рис. 25.1).
Синдром Вернера (рис. 25.2).
Синдром Ротмунда—Томсона.
- Генодерматозы с множественными доброкачественными опухолями и гамартомами (наследственные опухолевые синдромы).
Синдром Кауден.
Синдром Гарднера.
Синдром Мюира—Торре.
Туберозный склероз.
Нейрофиброматоз (рис. 25.3).
- Буллезные генодерматозы.
Буллезный эпидермолиз (рис. 25.4).
- Генодерматозы с нарушением кератинизации.
Врожденный дискератоз (рис. 25.5).
Эпителиальные пороки развития (синдром эпителиального невуса) (рис. 25.6).
- Генодерматозы с лентигиозной гиперпигментацией кожи.
Синдром Пейтца—Егерса—Турена (рис. 25.7).
- Генодерматозы с гипопигментацией кожи.
Альбинизм.
Синдром Германски—Пудлака.

Пигментная ксеродерма

Пигментная ксеродерма — редкое заболевание, проявляющееся повышенной фоточувствительностью, развитием пигментации и атрофии кожи, фото-

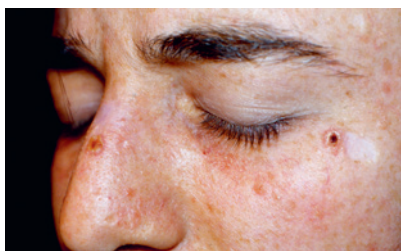
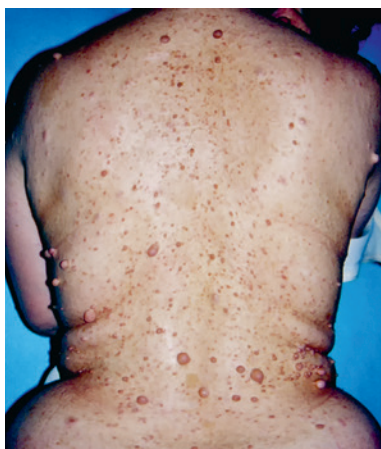
Рис. 25.1. Пигментная ксеродерма



а

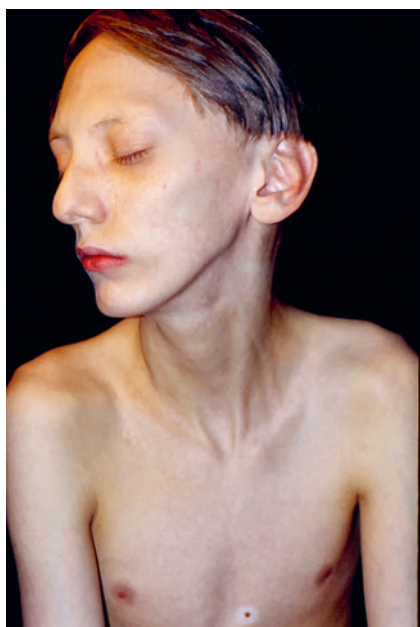
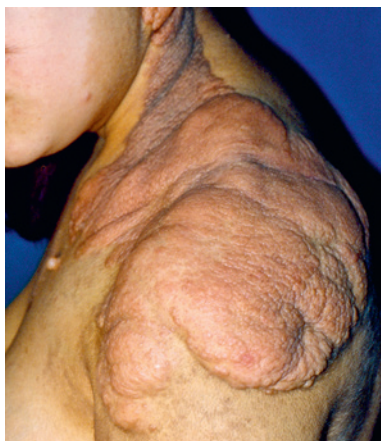
Рис. 25.2. Синдром Вернера



б

Рис. 25.3. Множественные нейрофибромы (а), плексиформная нейрофиброма (б)

фобией, неврологической симптоматикой, прогрессирующим течением с очень высоким риском развития кожных опухолей.

Синонимы: пигментная атрофодермия; прогрессирующий лентикулярный меланоз.

Код по МКБ-10

- Q82.1. Пигментная ксеродерма.

Эпидемиология

Распространенность в популяции европеоидной расы составляет 2,3 случая на 1 млн новорожденных. Тип наследования аутосомно-рецессивный.

(тип А), 2q21 (тип В), 3p25 (тип С), 19q13.2 (тип D), 11p12 (тип E), 16p13.3 (тип F), 13q13 (тип G), 6p21.1-p12 (пигментный ксеродермоид), 10q11 (синдром де Санктиса—Каккьоне). В основе развития заболевания лежит повышенная чувствительность клеток к УФ-лучам (в том числе к их мутагенному эффекту), которая обусловлена нарушением репарации ДНК.

Клиническая картина

Заболевание развивается обычно у новорожденных или в раннем детском возрасте, редко, в основном при пигментном ксеродермоиде, — на втором десятилетии жизни. При рождении кожные покровы чистые. Первые симптомы развиваются в возрасте 6 мес или несколько позже: фотодерматит, фотофобия, конъюнктивит и слезотечение. С течением времени на открытых участках тела появляются пигментные пятна типа веснушек и лентиго, развиваются сухость кожи, телеангиэктазии, гиперкератоз, участки депигментации (пойкилодермия). Атрофические изменения с очагами склероза приводят к формированию микростомии, эктропиона, сужению отверстий носа, истончению ушной раковины и кончика носа.

Нередко уже в детском возрасте (2–5 лет) развиваются актинический кератоз, кератоакантомы и злокачественные опухоли кожи.

Могут возникать поражения глаз (блефарит, кератит; помутнение, васкуляризация и изъязвление роговицы; телеангиэктазии и пигментация век и конъюнктивы; эктропион; папилломы и базальноклеточный рак кожи век). Возможны эндокринные нарушения; неврологические расстройства; иммунодефицит со стойкой анемией и большим количеством бластных клеток в крови.

При синдроме де Санктиса—Каккьоне наблюдается нарушение умственного развития.

Прогноз при пигментной ксеродерме плохой вследствие развития злокачественных опухолей с быстрым прогрессирующим течением, метастазами и летальным исходом у многих больных в возрасте 10–15 лет.

Онкологический риск

У больных в 1000 раз повышен риск развития злокачественных опухолей кожи по сравнению с общей популяцией. При отсутствии защиты от солнца базальноклеточный или плоскоклеточный рак обычно развивается в возрасте 8–9 лет.

Значительно повышен риск развития меланомы, а также опухолей внутренних органов (легких, молочной железы, поджелудочной железы, желудка, головного мозга) и лейкоза.

Диагностика

Диагноз пигментной ксеродермы устанавливают на основании характерной клинической картины и данных гистологического исследования. Возможна пренатальная диагностика.

Дифференциальная диагностика

Дифференциальную диагностику проводят с синдромом Блума, врожденной пойкилодермией Ротмунда—Томсона, синдромом Коккейна и др.

Лечение

Лечение не разработано. Необходимо строго ограничивать пребывание на солнце, использовать физические и химические фотозащитные средства в течение всего дня, антиоксиданты, препараты интерферона. Большое значение придают раннему удалению опухолей, назначению с профилактической целью препаратов витамина А, системных ретиноидов. С целью раннего выявления опухолей проводят профилактический осмотр больных каждые 3 мес. Лечение новообразований осуществляют стандартными методами.

Синдром Вернера

Прогерия взрослых — системное заболевание, характеризующееся симптомами преждевременного старения, склеродермоподобной атрофией кожи дистальных отделов конечностей, двусторонней катарактой, повышенной частотой развития сахарного диабета.

Синоним: прогерия взрослых.

Код по МКБ-10

- E34.8. Другие уточненные эндокринные расстройства.

Эпидемиология

Очень редкое заболевание, наследуемое по аутосомно-рецессивному типу. В большинстве стран мира встречается с частотой 1 случай на 1 млн новорожденных, однако в ряде районов Японии, где распространены кровнородственные браки, отмечается высокая заболеваемость данной патологией — 1:3500 населения. Мужчины и женщины поражаются одинаково часто.

Этиология и патогенез

Основа заболевания — мутация гена *RECQL2*, расположенного в области 8p12-p11.2. Дефицит ДНК-геликазы приводит к повреждению цепей, нарушению синтеза и репарации ДНК.

Клиническая картина

Заболевание проявляется обычно в 20–30 лет, имеет прогрессирующее течение. Больные низкого роста, с заостренными чертами лица, «птичьим» носом, рано поседевшими редкими волосами, акромикрией: атрофическими изменениями кожи конечностей, напоминающими таковые при акросклерозе, подкожной клетчатки и мышц. Голос высокий, хриплый. Часты ониходистрофии, гиперкератоз подошв и других областей с повышенной травматизацией; трофические язвы локализованы преимущественно на голених и стопах. Почти для всех больных характерен гипогонадизм. Рано развиваются двусторонняя катаракта, признаки атеросклеротических изменений сосудов; склонность к сахарному диабету. У многих больных обнаруживают нарушение обмена кальция (остеопороз, кальцинаты в

коже и других тканях), признаки иммунодефицита, способствующие развитию инфекций. Возможно нарушение умственного развития.

Характерна стадийность клинических проявлений: во втором десятилетии жизни наблюдают нарушение роста и гипогонадизм; в третьем — двустороннюю катаракту, поседение; в четвертом — преждевременное старение, атрофию кожи, сахарный диабет, остеопороз, трофические язвы голеней, гиперкератоз на стопах, атрофию мышц.

Прогноз неблагоприятный, больные погибают до 40 лет от сердечно-сосудистых заболеваний или злокачественных новообразований.

Онкологический риск

Наиболее часто у больных развиваются саркомы мягких тканей. Кроме того, 20% всех злокачественных опухолей — опухоли кожи. В основном это плоскоклеточный рак, реже базальноклеточный рак и меланома.

Диагностика

Диагноз ставят на основании сочетания атрофических и склеродермоподобных изменений кожи конечностей, двусторонней катаракты и преждевременного старения.

Метаболический маркер синдрома Вернера — повышенная экскреция с мочой гиалуроновой кислоты.

Дифференциальная диагностика

Дифференциальную диагностику проводят с акросклерозом, синдромом Ротмунда–Томсона, метагерией.

Лечение

Лечение симптоматическое, направленное на профилактику атеросклеротических осложнений.

Показано медико-генетическое консультирование семей.

Пойкилодермия врожденная Ротмунда–Томсона

Пойкилодермия врожденная Ротмунда–Томсона — неоднородная группа заболеваний, которая характеризуется сетчатой пигментацией, атрофией и телеангиэктазиями кожи, ювенильной катарактой, аномалиями костной системы и зубов, патологией волос и гипогонадизмом.

Синонимы: синдром Ротмунда–Томсона; пойкилодермия атрофическая с катарактой.

Код по МКБ-10

- Q82.8. Другие уточненные врожденные аномалии кожи.

Эпидемиология

Заболевание наблюдается среди представителей всех рас. Чаще болеют женщины. Тип наследования аутосомно-рецессивный. Возможен аутосомно-доминантный тип.

Этиология и патогенез

Патологический ген *RECQL4* расположен на 8-й хромосоме (8q24.3). Патогенез не изучен.

Клиническая картина

При рождении кожа ребенка нормальная. Первые изменения возникают на 3–6-м месяце, реже — на 2-м году жизни. Вначале появляются эритема, отечность лица. Вскоре на лице, конечностях, ягодицах возникают очаги сетчатой пигментации в сочетании с телеангиэктазиями, гипопигментацией и атрофией. У многих больных повышена фоточувствительность. Описаны буллезные формы заболевания. Пойкилодермия, сформировавшись в детском возрасте, остается на всю жизнь. В очагах атрофии с возрастом развиваются гиперкератотические и веррукозные изменения, что может предшествовать развитию злокачественного процесса.

Волосы на голове редкие, тонкие и ломкие, возможна диффузная алопеция с одновременным выпадением бровей, ресниц и отсутствием признаков вторичного оволосения. Ногти могут быть дистрофичными.

Больные часто отстают в физическом развитии (малый рост при пропорциональном развитии), череп может быть уменьшен в размерах, в ряде случаев нос имеет седловидную форму. Двусторонняя катаракта обычно развивается в возрасте 4–7 лет у 40% больных. Из костных изменений выявляют гипоплазию или отсутствие пальцев кистей и стоп, малые размеры ладоней и подошв, а также другие аномалии. Умственное развитие обычно не страдает. Прогноз для выздоровления неблагоприятный.

Онкологический риск

У больных повышен риск развития остеогенной саркомы (30%), базально-клеточного и плоскоклеточного рака кожи (5%). Средний возраст развития остеосаркомы — 14 лет, рака кожи — 34,4 года.

Диагностика

Диагноз устанавливают при сочетании очагов сетчатой пигментации, гипопигментации, атрофии, телеангиэктазий с поражением других органов и систем, в первую очередь с ювенильной катарактой, а также с учетом данных гистологического исследования. Рекомендуют выполнять рентгенографию длинных трубчатых костей в возрасте до 5 лет с целью дальнейшей дифференциальной диагностики врожденных дисплазий скелета от начальных проявлений остеосаркомы.

Дифференциальная диагностика

Дифференциальную диагностику проводят с буллезными формами врожденной пойкилодермии (наследственной акрокератотической пойкилодермией Уери и склерозирующей пойкилодермией Киндлер), с синдромом Вернера, прогерией, синдромом Коккейна, синдромом Блума, ангидротической эктодермальной дисплазией.

Лечение

Проводят симптоматическое лечение. Назначают антиоксиданты, по показаниям — гормональные препараты, средства, улучшающие трофику. Следует избегать длительного пребывания на солнце, контакта с канцерогенными факторами, необходимо применять фотозащитные средства. Показано диспансерное наблюдение у дерматолога, окулиста, ортопеда.

Синдром Кауден

Синдром Кауден — редкое заболевание, представляющее собой сочетание кожных новообразований и фиброзных гамартом различных органов, в первую очередь молочных желез, щитовидной железы и ЖКТ.

Синоним: синдром множественных гамартом.

Эпидемиология

Заболевание развивается преимущественно у лиц европеоидной расы, чаще у женщин, встречается с частотой 1:300 тыс. населения. Тип наследования аутосомно-доминантный.

Этиология и патогенез

Мутация гена *P TEN* в локусе 10q23.3. Функция гена — подавление опухолевого роста.

Клиническая картина

Заболевание проявляется на втором-третьем десятилетии жизни.

Основные кожные изменения — многочисленные, расположенные преимущественно центрофациально, веррукозные трихолеммумы, множественные фибромы акральной локализации. Наблюдают папилломатоз губ, веррукозную гиперплазию десен, складчатый язык. Папилломатоз слизистой оболочки ротовой полости — нередко первый симптом болезни. Характерны точечные кератозы ладоней и подошв.

Для патологии костной системы характерны краниомегалия, гипоплазия челюстей в сочетании с гипоплазией мягкого нёба и языка, высокое нёбо, микростомия. У многих больных развивается кифосколиоз.

Изменения щитовидной железы — зоб, кисты, аденомы.

В ЖКТ обнаруживают полипы пищевода, желудка, двенадцатиперстной кишки, толстой кишки.

Часто встречают фиброкистозную гиперплазию, фиброаденомы молочных желез, гинекомастию.

Опухоли нервной системы — невриномы, менингиомы. Выявлена ассоциация синдрома Кауден с диспластической ганглиоцитомой мозжечка (болезнь Лермита–Дюкло). Полагают, что болезнь Лермита–Дюкло, впервые возникшая у взрослых, патогномонична для синдрома Кауден. Основные жалобы пациентов: сильные головные боли вследствие повышения внутричерепного давления, атаксия. На томограммах выявляют объемное образование в задней черепной ямке.

Онкологический риск

Заболевание характеризуется высоким риском раковых опухолей. Злокачественные опухоли чаще развиваются в молочных железах (аденокарцинома) и щитовидной железе (фолликулярный рак), однако возможно поражение ЖКТ, мочеполовых органов, костной ткани и ЦНС. Встречают кожные опухоли: базалиома, плоскоклеточный рак, меланома. Важна ранняя диагностика трихолеммом кожи как основного маркера повышенного риска развития рака молочной железы.

Диагностика

Диагноз ставят на основании клинической картины и гистологической верификации множественных трихолеммом — основного кожного маркера заболевания. Ультрасонография щитовидной железы, маммография, эндоскопия ЖКТ позволяют выявить многосистемный характер поражения.

Дифференциальная диагностика

Дифференциальный диагноз следует проводить с ненаследственными опухолями кожи и ее придатков.

Лечение

Опухоли удаляют с помощью лазера или электрокоагуляцией.

Синдром Гарднера

Синдром Гарднера характеризуется сочетанием предракового полипоза толстой кишки с эпидермальными и сальными кистами кожи, фиброзными опухолями, остеомами, костными гиперостозами.

Эпидемиология

Заболевание встречается с частотой 1:8300–1:16 000 новорожденных. Тип наследования аутосомно-доминантный.

Этиология и патогенез

Локализация дефектного гена (*APC*) — 5q21. Плейотропный эффект гена объясняет симптоматику заболевания.

Клиническая картина

Наиболее частые кожные проявления синдрома — эпидермальные кисты включения и сальные кисты, обычно развивающиеся задолго до полипоза толстой кишки, что облегчает раннее распознавание предракового заболевания. Кисты существуют с рождения или появляются в раннем детстве, нарастая в количестве до 20 лет. Преимущественная локализация — лицо. Из других опухолей кожи обнаруживают трихоэпителиомы, лейомиомы, кератоакантомы, липомы. Нередко развиваются фиброзные новообразования, особенно на месте травм, хирургического вмешательства.

Приблизительно у 50% больных выявляют костные изменения, главным образом черепа и лицевого скелета (остеомы, гиперостозы), развивающиеся в первой декаде жизни и имеющие доброкачественное течение.

В прогностическом отношении наиболее важная составная часть синдрома — диффузный предраковый аденоматозный полипоз толстой кишки, развивающийся у большинства больных старше 10 лет.

Онкологический риск

У подавляющего большинства больных к 35–40 годам аденоматозный процесс в кишечнике завершается перерождением полипов в аденокарциному, повышен риск развития меланомы кожи и опухолей других органов: щитовидной железы, яичников, надпочечников, печени.

Диагностика

Диагноз ставят на основании характерной клинической картины, данных гистологического исследования, обнаружения полипов ЖКТ при систематическом инструментальном обследовании. Диагностически значимы пигментные нарушения глазного дна (гиперплазия пигментного эпителия сетчатки). Считается, что всех больных с множественными фиброзными опухолями кожи или пиломатриксами необходимо обследовать для исключения синдрома Гарднера.

Дифференциальная диагностика

Дифференциальную диагностику проводят с другими опухолевыми синдромами, сопровождающимися поражением кожи и кишечника (болезнью Кауден; синдромами Пейтца–Егерса–Турена, Кронкайта–Канады, Мюира–Торре).

Лечение

Опухоли кожи удаляют хирургическим путем или электрокоагуляцией после подтверждения диагноза. Основное лечение направлено на раннее профилактическое удаление полипов толстой кишки.

Синдром Мюира–Торре

Синдром Мюира–Торре — заболевание, характеризующееся сочетанием опухолей кожи (преимущественно сальных желез) и множественных новообразований внутренних органов с низкой степенью злокачественности.

Эпидемиология

Заболевание редкое, чаще встречается у мужчин. Наследуется по аутосомно-доминантному типу, в большинстве случаев синдром имеет семейный характер.

Этиология и патогенез

Выявлены мутации в генах *MSH2* и *MLH1* — локусы 2p22-p21 и 3p21.3 соответственно.

Клиническая картина

Заболевание проявляется у взрослых. Опухоли кожи множественные; розоватой окраски с желтоватым оттенком или цвета нормальной кожи; возникают преимущественно на волосистой части головы и туловище; как правило, небольшого размера (обычно не более 1 см), однако встречаются крупные новообразования, превышающие 5 см в диаметре. Рост опухолей медленный, иногда появляются боль, кровоточивость. Самые частые клинико-морфологические виды новообразований являются маркерами заболевания: аденома и эпителиома сальных желез, базалиома с сально-железистой дифференцировкой. Гиперплазия сальных желез и гамартомы типа сального невуса Ядассона не относят к спектру кожных маркеров заболевания. У многих больных выявляют также множественные кератоакантомы.

Онкологический риск

Опухоли кожи предшествуют развитию рака внутренних органов, примерно в 50% случаев появляются позже. Наиболее частая локализация опухолей внутренних органов — ЖКТ. Затем по частоте поражения следует мочевого пузыря и почки, эндометрий, гортань, яичники, легкие. Нередко у одного больного выявляют первично-множественные опухоли разных органов.

Диагностика

Диагноз основан на сочетании кожных новообразований (наличия хотя бы одной опухоли сальных желез) и опухолей внутренних органов. Необходимо гистологическое исследование.

Дифференциальная диагностика

Дифференциальную диагностику проводят с наследственными опухолями кожи и ее придатков.

Лечение

Основное значение придается раннему выявлению злокачественных опухолей кожи и внутренних органов. Существуют данные о положительном профилактическом эффекте изотретиноина в суточной дозе 0,8 мг/кг в отношении опухолей кожи, в сочетании с интерфероном альфа-2а — в отношении опухолей внутренних органов.

Показаны медико-генетическое консультирование, ограничение воздействия канцерогенных факторов.

Туберозный склероз

Туберозный склероз — системное заболевание, характеризующееся широким спектром признаков. К основным симптомам туберозного склероза относятся кожные ангиофибромы (ошибочное название — аденомы сальных желез), эпилепсия и умственная отсталость.

Синонимы: аденома сальных желез симметричная; болезнь Бурневилля—Прингля.

Код по МКБ-10

- Q85.1. Туберозный склероз.

Эпидемиология

Наследование аутосомно-доминантное. В 50–75% случаев рассматривают как результат новых мутаций.

Этиология и патогенез

Заболевание гетерогенное. Установлено сцепление с локусами 9q34 (*TSC1*), 11q14–11q23 и 16p13.3 (*TSC2*). Опубликованы данные о наличии четвертого гена на хромосоме 12. Первичные продукты патологических генов широко представлены в ткани головного мозга. Предположительно, белок гамартин (кодируется *TSC1*) подавляет рост опухолей, а туберин (кодируется *TSC2*) регулирует эндоцитоз и участвует в процессах клеточной дифференцировки.

Клиническая картина

Симптомы заболевания могут проявляться с рождения, однако чаще развиваются в первые годы жизни. Процесс постепенно прогрессирует, особенно в период полового созревания.

Изменения кожи многообразны. Их наблюдают примерно у 80–90% больных туберозным склерозом. Наиболее значимые симптомы:

- ангиофибромы и фиброматозные очаги на лице (рис. 25.8);
- околоногтевые фибромы;
- шагреневые бляшки;
- гипомеланотические пятна (рис. 25.9);
- пигментные пятна цвета кофе с молоком.

Самые частые изменения — мелкие полушаровидные опухолевидные элементы величиной от булавочной головки до горошины (ангиофибромы), располагающиеся, как правило, симметрично, преимущественно в носогубных складках и на подбородке. В зависимости от выраженности сосудистого компонента цвет элементов колеблется от нормального до насыщенно-красного или красновато-коричневого. На поверхности элементов много телеангиэктазий; кожа блестящая, гладкая, но может быть и веррукозной. У некоторых больных на коже лба, волосистой части головы и в области щек имеются крупные опухолевидные фиброматозные очаги, одиночные или множественные, мягкой или плотноватой консистенции и вариабельной окраски — от нормальной до светло-коричневой.

Шагреневидные бляшки развиваются в первое десятилетие жизни примерно у 40% больных и представляют соединительнотканнные невусы. Они имеют вид плоских, слегка возвышающихся очагов с пористой поверхностью типа «лимонной корки», располагающихся преимущественно в люмбосакральной области, цвета нормальной кожи или слабо пигментированных, единичных или множественных, мелких или достигающих 10 см и более в диаметре.

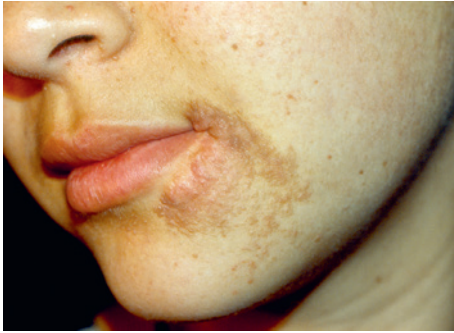

Рис. 25.8. Туберозный склероз. Ангиофибромы

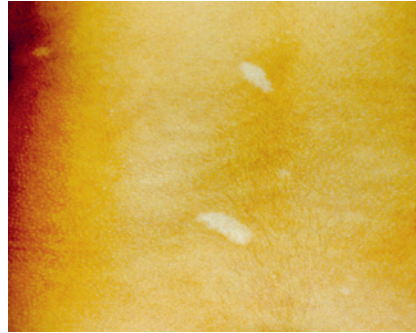


Рис. 25.9. Туберозный склероз. Гипопигментные пятна

Часто встречаются под- и околоногтевые фибромы (опухоли Коенена), иногда достигающие значительных размеров; а также гипертрофические изменения десен, точкообразные вдавления на зубной эмали.

Гипомеланотические пятна возникают с рождения, имеют бледно-сероватую или молочно-белую окраску, свидетельствуя о раннем признаке заболевания. Системные заболевания в виде судорожного синдрома, эпилептиформных припадков и умственной отсталости указывают на тяжелое течение процесса. Прогноз для выздоровления неблагоприятный.

При тяжелых системных изменениях высока летальность в детском и молодом возрасте от *status epilepticus*, сердечной, почечной или легочной недостаточности. Выраженность кожных изменений не влияет на риск вовлечения в процесс внутренних органов.

Онкологический риск

У больных с повышенной частотой встречается рак почек.

Диагностика

При постановке диагноза основываются на классической триаде признаков: ангиофибромы, эпилептиформные припадки и умственная отсталость. При стертой клинической картине у взрослых диагноз может быть поставлен на основании данных компьютерной томографии черепа (внутричерепральные обызвествления).

При гистологическом исследовании в ангиофибромах наблюдают разрастание соединительной ткани, пролиферацию мелких сосудов (преимущественно капиллярного типа) и расширение их просвета. Соединительнотканнные невузы при туберозном склерозе представлены коллагеномами.

Для пренатальной диагностики туберозного склероза рекомендуют использовать данные о сцеплении с указанными локусами. При пренатальной диагностике возможно проведение эхокардиографии для выявления рабдомиомы сердца.

Дифференциальная диагностика

Ангиофибromы при туберозном склероза могут напоминать трихоэпителиомы; синингомь; новообразования при синдроме базальноклеточных невусов; розовые угри.

Дифференцируют заболевание также с *синдромом Бирт–Хогг–Дуба* — генодерматозом с повышенным риском развития доброкачественных и злокачественных опухолей почек.

Лечение

Наиболее крупные элементы удаляют электрокоагуляцией, криодеструкцией, лазерным излучением. Наблюдали уменьшение размеров ангиофибром от тигазона (по 1 мг/кг). Может быть полезна дермабразия, ее следует проводить после стабилизации процесса. Длительно назначают антиконвульсивные препараты (например, фенитоин), периодически — средства, снижающие внутричерепное давление, нормализующие сердечный ритм при рабдомиоме сердца. Метод выбора при опухолях головного мозга — оперативное удаление.

Показано медико-генетическое консультирование.

Тестовые задания

1. Основным патогенетическим механизмом развития прогерии взрослых считается:
 - а) нарушение обмена гомогентизиновой кислоты;
 - б) нарушение репарации ДНК;
 - в) нарушение барьерной функции кожи;
 - г) отложение цероидоподобного пигмента в различных органах;
 - д) нарушение транспорта меланина.
2. Самым ранним проявлением пигментной ксеродермы является:
 - а) фоточувствительность;
 - б) гиперпигментация;
 - в) пойкилодермия;
 - г) атрофия;
 - д) актинический кератоз.
3. Нейрофиброматоз II типа отличается от классического I типа (болезни Реклингхаузена) следующим признаком:
 - а) глухотой;
 - б) наличием узелков Лиша на радужной оболочке;
 - в) пойкилодермией;
 - г) псевдоартрозом трубчатых костей;
 - д) отсутствием нейрофибром.
4. К наследственным синдромам с полипозом кишечника относится следующий генодерматоз:
 - а) синдром Карни;
 - б) синдром Вернера;
 - в) синдром Блума;

- г) синдром Гарднера;
 - д) синдром Мюира—Торре.
5. Какой из признаков не относится к спектру проявлений туберозного склероза?
- а) гипопигментные пятна;
 - б) ангиофибромы;
 - в) соединительнотканнные невусы;
 - г) глиома зрительного нерва;
 - д) эпилептиформные припадки.
6. Какая из опухолей внутренних органов наиболее часто встречается при болезни Реклингхаузена?
- а) глюкагонома;
 - б) рабдомиома;
 - в) лейомиома;
 - г) феохромоцитома;
 - д) ангиома.
7. Какой механизм лежит в основе самой частой формы альбинизма?
- а) недостаточность тирозиназы;
 - б) нарушение транспорта меланина;
 - в) разрушение меланоцитов иммунокомпетентными клетками;
 - г) врожденные структурные аномалии меланоцитов;
 - д) ускоренный метаболизм меланина.
8. При простом буллезном эпидермолизе пузыри образуются:
- а) субэпидермально;
 - б) на уровне зернистого слоя;
 - в) в зоне светлой пластинки базальной мембраны;
 - г) на уровне базальных кератиноцитов;
 - д) между плотной пластинкой базальной мембраны и дермой.
9. Пойкилодермию при синдроме Ротмунда—Томсона необходимо дифференцировать:
- а) от синдрома Пейтца—Егерса—Турена;
 - б) синдрома Карни;
 - в) синдрома Блума;
 - г) туберозного склероза;
 - д) синдрома Германски—Пудлака.
10. Одним из наиболее тяжелых осложнений синдрома Германски—Пудлака является:
- а) болезнь Лермита—Дюкло;
 - б) летальный гемофагоцитарный синдром;
 - в) рабдомиома сердца;
 - г) озлокачествление плексиформной нейрофибромы;
 - д) феохромоцитома.

Эталонны ответы

1 — б; 2 — а; 3 — а; 4 — г; 5 — г; 6 — г; 7 — б; 8 — г; 9 — в; 10 — б.