

СОДЕРЖАНИЕ

Авторский коллектив	5
Предисловие	6
1. Классификация воспалительных процессов челюстно-лицевой области	7
2. Патогенез развития воспалительной реакции	8
3. Острые одонтогенные воспалительные процессы	10
3.1. Периодонтит (Periodontitis)	10
3.1.1. Острый периодонтит	10
3.1.2. Хронический периодонтит	11
3.1.2.1. Хронический фиброзный периодонтит	11
3.1.2.2. Хронический гранулирующий периодонтит	11
3.1.2.3. Хронический гранулематозный периодонтит	12
3.2. Острый периостит челюсти (Osteomyelitis)	15
3.3. Одонтогенный остеомиелит челюстей	21
3.3.1. Острый одонтогенный остеомиелит челюстей	22
3.3.2. Подострый одонтогенный остеомиелит челюстей	24
3.3.3. Хронический одонтогенный остеомиелит челюстей	25
3.3.4. Лечение больных одонтогенным остеомиелитом	27
4. Абсцессы и флегмоны челюстно-лицевой области и шеи	28
4.1. Общая характеристика	28
4.2. Абсцессы и флегмоны, локализующиеся в области нижней челюсти	30
4.2.1. Абсцессы и флегмоны поднижнечелюстной области	30
4.2.2. Абсцессы подподбородочной области	46
4.2.3. Абсцесс челюстно-язычного желобка	50
4.2.4. Абсцессы и флегмоны крыловидно-нижнечелюстного пространства	51
4.2.5. Абсцессы и флегмоны окологлоточного пространства	51
4.2.6. Флегмона дна полости рта	52
4.2.7. Абсцессы и флегмоны языка	53
4.3. Абсцессы и флегмоны, расположенные в области верхней челюсти	67
4.3.1. Абсцессы и флегмоны подглазничной области	67
4.3.2. Абсцессы и флегмоны подвисочной ямки	68
4.3.3. Абсцессы и флегмоны височной области	71
4.3.4. Абсцессы и флегмоны скуловой области	75
4.3.5. Абсцесс и флегмоны глазницы	75
4.3.6. Абсцесс твердого нёба	76

4.4. Абсцессы, прилегающие к верхней и нижней челюсти	77
4.4.1. Абсцессы и флегмоны околоушно-жевательной области	77
4.4.2. Абсцессы и флегмоны щечной области	78
4.5. Абсцессы и флегмоны шеи	79
4.6. Медиастинит	86
4.6.1. Клиническая картина вторичного медиастинита	87
4.6.2. Диагностика вторичных (контактных) гнойных медиастинитов	87
4.6.3. Лабораторные показатели	88
4.6.4. Хирургическое лечение медиастинита	88
4.6.5. Консервативное лечение	89
4.7. Общие принципы лечения абсцессов и флегмон челюстно-лицевой области	99
5. Лимфаденит челюстно-лицевой области	103
6. Неодонтогенные воспалительные заболевания челюстно-лицевой области	106
6.1. Фурункулы и карбункулы лица	106
7. Профилактика развития воспалительных заболеваний челюстно-лицевой области и шеи	117
Предметный указатель	119

1. КЛАССИФИКАЦИЯ ВОСПАЛИТЕЛЬНЫХ ПРОЦЕССОВ ЧЕЛЮСТНО-ЛИЦЕВОЙ ОБЛАСТИ

Одонтогенные воспалительные заболевания челюстно-лицевой области имеют инфекционную природу, возникают при внедрении и распространении микрофлоры в мягкие и костные ткани лица. Данные микроорганизмы входят в состав обычной микрофлоры полости рта и кожи и обычно представлены семействами аэробов и анаэробов, в частности стафилококков, стрептококков, кишечной и синегнойной палочек, протеев, и других микроорганизмов и их ассоциаций. Внутри этих ассоциаций бактерии вступают в синергические и антагонистические взаимоотношения. Этим можно объяснить существенное ухудшение клинической картины при наличии смешанных анаэробно-аэробных ассоциаций.

В настоящее время различают свыше 20 видов бактероидов, и самое широкое распространение имеют бактероиды видов *melanogenicus* и *fragilis*, которые высеваются приблизительно в 50% случаев.

В РФ принята следующая классификация одонтогенных воспалительных заболеваний челюстно-лицевой области, предложенная основателями отечественной хирургической стоматологии и челюстно-лицевой хирургии, профессорами А.И. Евдокимовым и Г.А. Васильевым на основе характерных особенностей клинической картины и патоморфологических изменений тканей лица:

- 1) периодонтит (воспаление тканей периодонта);
- 2) острый периостит челюсти (воспаление надкостницы);
- 3) остеомиелит челюсти (воспаление костной ткани челюсти с ее некрозом и образованием секвестра);
- 4) воспалительные процессы мягких тканей челюстно-лицевой области (абсцессы, флегмоны);
- 5) воспаление лимфоидной ткани челюстно-лицевой области (лимфаденит, аденофлегмона).

Одонтогенные воспалительные заболевания челюстно-лицевой области, как правило, развиваются остро и требуют проведения неотложной хирургической помощи в условиях поликлиники или стационара.

Несвоевременность или недостаточность хирургического пособия при лечении больных с острыми одонтогенными воспалительными заболеваниями челюстно-лицевой области может привести к развитию осложнений, в том числе угрожающих жизни больного (острая дыхательная недостаточность — асфиксия, тромбоз пещеристого синуса, менингоэнцефалит, медиастинит и др.).

2. ПАТОГЕНЕЗ РАЗВИТИЯ ВОСПАЛИТЕЛЬНОЙ РЕАКЦИИ

Особенности течения воспалительного процесса и развития осложнений связаны с особенностями микробного состава, с состоянием гомеостаза и с выраженностью его реактивности. *Реактивностью* называют способность нервной, иммунной, эндокринной, сосудистой, свертывающей и других систем организма реагировать на различные вредные воздействия окружающей среды. Она обусловлена его наследственными и приобретенными качествами и в значительной степени зависит от пола, возраста, условий среды обитания и других факторов.

В частности, основными показателями состояния организма при инфекционно-воспалительном процессе являются показатели состояния иммунной системы. Установлено, что воспалительные реакции могут протекать по трем основным типам: гиперергическому, нормергическому и гипозергическому. При низком уровне неспецифической реактивности, значительной вирулентности микрофлоры и выраженной сенсibilизации организма развивается гиперергический тип течения воспаления. При достаточной напряженности неспецифической реактивности организма, высокой вирулентности микрофлоры и низком уровне сенсibilизации воспалительная реакция протекает по нормергическому типу. При низком уровне неспецифической реактивности, слабо выраженной вирулентности микроорганизмов и низкой сенсibilизации организма воспалительная реакция протекает по гипозергическому типу.

В возникновении и развитии инфекционного воспалительного процесса важная роль отводится сенсibilизации организма, в основе которой лежит поступление в ткани различных антигенов, специфичных для каждого вида патогенной микробной клетки. При формировании и длительном существовании очагов хронической инфекции количество проникающих антигенов увеличивается, и степень сенсibilизации усиливается.

Вероятность развития воспалительного процесса повышается при нарушении динамического равновесия между макро- и микроорганизмами. Это, как правило, возникает при ослаблении функции иммунной системы в силу каких-либо экзо- или эндогенных причин с переходом компенсированного состояния гомеостаза в декомпенсированное, сопровождающееся повышением вирулентности патогенной микрофлоры и ее размножением.

Очаг хронической инфекции в стадии ремиссии (субкомпенсации) характеризуется динамичным равновесием между патологическим агентом (микро-

флорой) и организмом. Между ними существует демаркационная зона, которая представлена либо защитным лейкоцитарно-лимфоцитарным валом, либо соединительнотканной капсулой.

Состоянию ремиссии также способствует наличие свищей, пародонтальных карманов, открытых корневых каналов, через которые происходит эвакуация серозного или гнойного экссудата, что способствует снятию тканевого напряжения.

При нарушении оттока экссудата увеличивается количество микробов и продуктов их жизнедеятельности, повышается вирулентность. Развитие фагоцитарной реакции приводит к трансформации серозного экссудата в гнойный. Возрастает внутриочаговое давление экссудата, что приводит к продавливанию инфекции за пределы демаркационной зоны. При попадании в кровяное русло микроорганизмы и их токсины (антигены) оказывают как прямое, так и опосредованное повреждающее действие.

Процесс фагоцитоза приводит к гибели микробов и к повреждению структуры сосудистой стенки, изменяя свойства крови с нарушением микроциркуляции и гемодинамики в целом. Это, в свою очередь, вызывает ишемию и некроз поврежденных тканей.

Распространению инфекции за пределы демаркационной зоны может способствовать повреждение соединительнотканной капсулы и лейкоцитарно-лимфоцитарного вала при удалении зуба, ревизии лунки, эндодонтическом лечении и пр.

Развитие острых гнойных воспалительных заболеваний провоцируется имеющимися очагами хронической инфекции и происходит на фоне переохлаждения, перегрева, острых респираторных и обострения имеющихся хронических заболеваний.

Выделяют 3 пути распространения воспаления из первичного очага в окружающие ткани: гематогенный, лимфогенный и по протяжению сосудисто-нервных пучков в межмышечных фасциальных пространствах, заполненных жировой тканью. Приоритетное значение отдается непосредственному распространению воспаления (по протяжению) при ползучем расплавлении тканей, которому способствуют волнообразные движения пищевода, пульсация сосудов и гравитация. При обострении воспаления гной, образовавшийся в первичном очаге, по системе костных каналов выходит под надкостницу и, расплавляя ее, проникает в окружающие мягкие ткани, распространяясь по клетчаточным пространствам. Однако в большинстве случаев имеют место лимфогенный и гематогенный пути распространения инфекции.

Как правило, существование хронического очага инфекции приводит к чрезмерному раздражению рецепторного аппарата в области поражения. По афферентной системе передачи патологического импульса в коре головного мозга он формирует очаг возбуждения, который через сосудисто-двигательный центр по эфферентной системе импульсации вызывает спазм капилляров, артериол и артерий. Эти явления с усугублением связанных с воспалением локальных трофических расстройств и болевого синдрома замыкают порочный круг, переводя патологический процесс в хроническую форму.

3. ОСТРЫЕ ОДОНТОГЕННЫЕ ВОСПАЛИТЕЛЬНЫЕ ПРОЦЕССЫ

3.1. ПЕРИОДОНТИТ (PERIODONTITIS)

При периодонтите воспалительный процесс локализуется в тканях периодонта. Выделяют инфекционный, травматический и медикаментозный периодонтиты.

- Инфекционный периодонтит развивается в результате внедрения в ткани периодонта микрофлоры полости рта через корневой канал из кариозной полости в результате некроза пульпы зуба.
- Травматический периодонтит возникает при острой (удар, вывих) или хронической (завышение прикуса пломбой или искусственной коронкой) травме зуба.
- Медикаментозный периодонтит развивается в результате токсического воздействия на него лекарственных веществ, используемых при лечении зуба (мышьяковистая паста, резорцин-формалиновая жидкость и др.).

Классификация периодонтита по Международной классификации болезней 10-го пересмотра:

- K04.4 — Острый апикальный периодонтит пульпарного происхождения.
- K04.5 — Апикальная гранулема.
- K04.6 — Периапикальный абсцесс с полостью.
- K04.7 — Периапикальный абсцесс без полости.

Классификация периодонтита (РФ):

- Острый периодонтит: серозный или гнойный.
- Хронический периодонтит: гранулирующий, гранулематозный, фиброзный.
- Хронический периодонтит в стадии обострения.

3.1.1. ОСТРЫЙ ПЕРИОДОНТИТ

Клиническая картина. Больные жалуются на постоянную сильную, ноющую боль в области причинного зуба, усиливающуюся при надавливании на зуб. Как правило, больные могут точно показать причинный зуб. Характерным симптомом является «чувство выросшего зуба». Температура тела может повышаться до субфебрильных значений. В анамнезе данный зуб неоднократно был лечен по поводу кариеса или пульпита. Возможно, ранее имелась травма данного зуба.

При внешнем осмотре изменения не определяются. Иногда при пальпации выявляется регионарный лимфаденит. Рот открывается свободно. В полости рта в коронковой части зуба имеется глубокая кариозная полость, сообщающаяся при зондировании с полостью зуба, или пломба. Вертикальная перкуссия зуба вызывает резкую боль. Слизистая оболочка десны и переходной складки преддверия рта в области этого зуба отечна, слегка гиперемирована, надкостница здесь утолщена за счет инфильтрации. Пальпация десны в этой области болезненная. Зуб может быть подвижен.

При остром периодонтите при рентгенологическом исследовании патологических изменений в области периодонта не определяется, может возникнуть расширение периодонтальной щели за счет отека.

Лечение. Основным методом лечения острого периодонтита является консервативный с пломбированием каналов (см. руководство по терапевтической стоматологии).

Зуб подлежит удалению при невозможности проведения консервативного лечения (искривление или перфорация канала, разрушение коронки или корня и др.).

3.1.2. ХРОНИЧЕСКИЙ ПЕРИОДОНТИТ

Выделяют фиброзный, гранулирующий и гранулематозный периодонтиты.

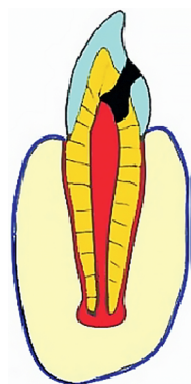
3.1.2.1. Хронический фиброзный периодонтит

Хронический фиброзный периодонтит характеризуется замещением грануляционной ткани периодонта грубоволокнистой фиброзной с остеосклерозом по периферии.

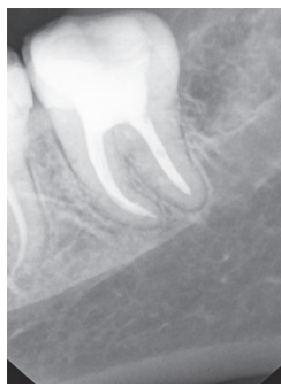Жалобы отсутствуют. Заболевание диагностируют по данным рентгенографии зуба, при котором отмечается расширение периодонтальной щели (рис. 1).

3.1.2.2. Хронический гранулирующий периодонтит

Характеризуется образованием грануляционной ткани в области апекса. Грануляционная ткань может распространяться под надкостницу и слизистую оболочку или в мягкие ткани, формируя соответственно поднадкостничную, подслизистую или подкожную одонтогенные гранулемы, от которых тянется



а



б

Рис. 1. Схема (а) и рентгенограмма (б) хронического фиброзного периодонтита

свищ, выходящий своим наружным отверстием в полость рта или на кожу. Такие свищи могут самостоятельно закрываться, оставляя точечные рубцы.

Микрофлора и продукты ее жизнедеятельности в области корня зуба вызывают сенсibilизацию организма.

Клиническая картина. В период обострения больные жалуются на периодически возникающую боль в области зуба приступообразного характера, усиливающуюся при накусывании. При осмотре в полости рта определяется отечная и гиперемированная слизистая оболочка в области пораженного зуба. По мере нарастания процесса формируется свищ или открывается уже имеющийся, из которого выделяется серозный либо гнойный экссудат, боль при этом стихает.

Диагностика. На рентгенограмме в области верхушки корня причинного зуба определяется очаг деструкции костной ткани с нечеткими контурами (рис. 2).

3.1.2.3. Хронический гранулематозный периодонтит

Является менее активной формой хронического периодонтита, при которой происходит стабилизация воспалительного процесса. Данная форма развивается самостоятельно или формируется при стабилизации гранулирующего процесса. В области верхушки корня зуба образуются грануляционная ткань и окружающая ее фиброзная капсула, выполняющая роль защитного барьера.

Клиническая картина. Хронический гранулематозный периодонтит в стадии ремиссии клинически себя не проявляет, обострения редки. Выявляется при рентгенологическом исследовании. Образования свищей не происходит. В случае обострения клиническая картина соответствует таковой при остром периодонтите и при обострении хронического гранулирующего периодонтита. Характерная рентгенологическая картина позволяет подтвердить диагноз (рис. 3).

Хирургическое лечение хронических периодонтитов. В случае невозможности консервативного лечения периодонтита прибегают к хирургическим и консервативно-хирургическим методам.

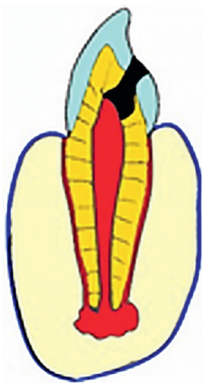

Рис. 2. Схематическое изображение хронического гранулирующего периодонтита

К хирургическим методам относят **удаление зуба**.

Показания к удалению зуба:

- подвижность зуба III–IV степени;
- значительное разрушение коронки зуба, когда невозможно или нецелесообразно ее восстанавливать;
- наличие тяжелой сопутствующей патологии или психических заболеваний, делающее невозможным, нежелательным либо бесперспективным сложное хирургическое вмешательство.

К *консервативно-хирургическим методам* относят различные зубосохраняющие операции: резекцию верхушки корня зуба, гемисекцию зуба, ампутацию корня, реплантацию зуба.

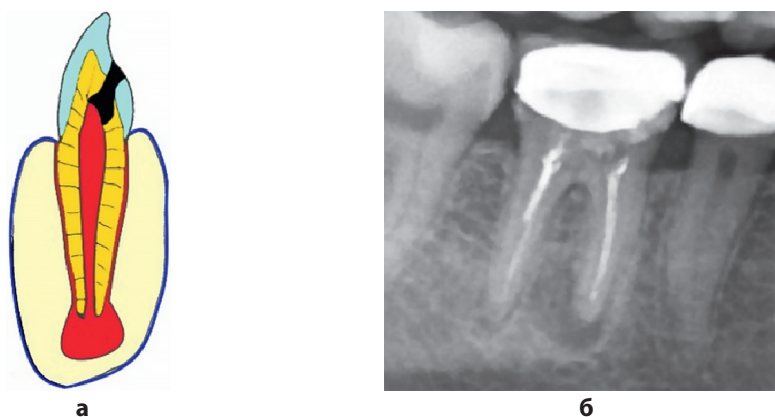

Рис. 3. Схематическое изображение (а) и рентгенограмма (б) хронического гранулематозного периодонтита

Резекция верхушки корня зуба. Операцию проводят в период ремиссии. Показания к операции:

- однокорневые зубы с сохранившейся коронкой, часто дающие обострение, несмотря на проведенное эндодонтическое лечение;
- перфорация корня зуба или его верхушки в процессе лечения;
- отлом эндодонтического инструмента в области верхушки корня;
- отлом верхушки корня зуба.

Канал причинного зуба перед операцией должен быть запломбирован не менее чем на $\frac{3}{4}$ длины корня.

Методика операции. После обезболивания выполняют трапецевидный, полуовальный или угловой разрез слизистой оболочки до кости.

Слизисто-надкостничный лоскут отслаивают с помощью распатора на 0,5 см выше или ниже уровня верхушки корня. Бором удаляют наружную костную стенку в проекции верхушки резецируемого корня. После обнажения верхушки корня выполняют его резекцию цилиндрическим бором (рис. 4) до уровня заполнения пломбировочным материалом.

После этого выскабливают костную полость с удалением гранулемы, пломбировочного материала и инородных тел. Фрезой сглаживают острые костные края. Слизисто-надкостничный лоскут мобилизуют, укладывают на место и фиксируют узловыми швами.

Гемисекция. Операция заключается в удалении половины коронки зуба с подлежащим корнем, поддерживающим воспалительный процесс. Методика применяется на первых и вторых молярах нижней челюсти (рис. 5).

Показание к операции — наличие очага хронической инфекции в области верхушки одного из корней моляра, не поддающегося консервативному лечению.

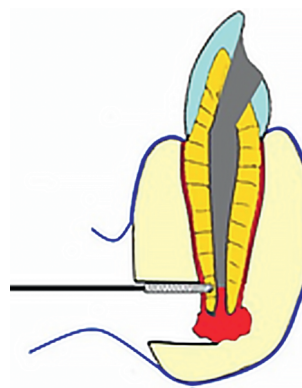


Рис. 4. Схема резекции верхушки корня

Методика операции. После обезболивания выкраивают слизисто-надкостничный лоскут трапециевидной или угловой формы от края десны для обнажения проекции бифуркации корня.

Далее распиливают коронку до бифуркации. После этого разъединяют корни и удаляют намеченную половину зуба с подлежащим корнем. Проводят кюретаж лунки. Края лоскутов с обеих сторон мобилизуют и ушивают узловыми швами, закрывая лунку удаленного корня.

Ампутация корня зуба. Операцию проводят при наличии хронического очага на верхушке одного из корней моляров верхней челюсти, не поддающегося консервативному лечению.

Методика операции. После обезболивания выкраивают слизисто-надкостничный лоскут с вестибулярной стороны так, чтобы его вершина проходила по краю десны, но не травмировала круговую связку зуба.

После откидывания лоскута с помощью бора удаляют костную пластинку стенки альвеолы у ампутируемого корня (рис. 6). После полного обнажения корень отсекают в области бифуркации и удаляют. В завершение проводят кюретаж лунки с удалением грануляционной ткани. Лоскут мобилизуют путем рассечения надкостницы у его основания, укладывают на место и фиксируют узловыми швами.

Реплантиция зуба. Это зубосохраняющая операция при хирургическом лечении хронического периодонтита. Показания и противопоказания к выполнению этой операции такие же, как и при вышеописанных операциях, а также значительное искривление корня и наличие в области его верхушки гиперцементоза, что затрудняет извлечение зуба из лунки.

При выполнении реплантации зуба необходимо учитывать следующие моменты: удаление зуба должно быть максимально осторожным, чтобы не сломать корень зуба и избежать сильного травмирования стенок лунки. Разрушение круговой связки зуба должно быть минимальным, потому что от этого зависят условия приживления зуба в лунке. После извлечения зуба из лунки осуществляют ее кюретаж, однако выскабливают только дно, стараясь не травмировать соединительнотканьные периодонтальные волокна на боковых стенках. Извлеченный зуб на время работы с лункой помещают в теплый 0,9% раствор хлорида натрия с антисептиком. На зубе корневые каналы пломбируют, верхушки

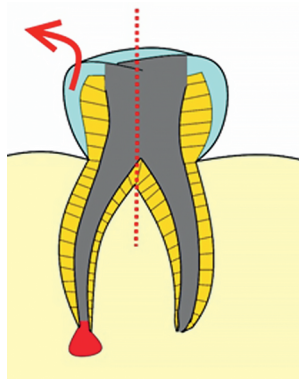


Рис. 5. Схема гемисекции

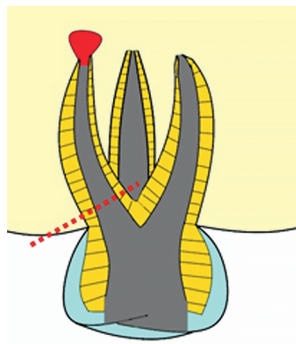


Рис. 6. Схема ампутации корня

корней резецируют, сошлифовывают режущую или жевательную поверхность на высоту 0,5 мм (толщину штампованной металлической коронки) для выведения из прикуса и зуб устанавливают назад в лунку. Реплантированный зуб фиксируют с помощью гладкой шины-скобы или пластмассовой шины-каппы, которые будут удерживать зуб в лунке в правильном положении. В послеоперационном периоде рекомендуют в течение 3–4 нед прием мягкой и жидкой пищи, исключение возможности любой травмы зуба. Большое значение придается гигиене полости рта, однако чистку реплантированного зуба начинают не раньше чем через 2 нед после операции с использованием мягкой зубной щетки.

Осложнения. Наиболее частым осложнением является развитие острого воспаления в области реплантированного зуба, что во всех случаях ведет к его удалению. В ряде случаев в течение 3–6 мес зуб становится подвижным в связи с рассасыванием корня, при этом он также подлежит удалению.

3.2. ОСТРЫЙ ПЕРИОСТИТ ЧЕЛЮСТИ (PERIOSTITIS)

Этиология. Причиной острого периостита являются воспалительные процессы в области зубов при таких заболеваниях, как периодонтит, пародонтит, перикоронит, альвеолит, нагноение радикулярных кист. Реже причиной развития периостита являются неodontогенные причины: острый или обострение хронического верхнечелюстного синусита, опухоли челюстных костей и др.

В развитии воспалительного процесса при периостите выделяют 2 стадии:

- 1) *серозную*, при которой воспалительный процесс локализуется в надкостнице с возможным обратным развитием воспаления, без некроза надкостницы;
- 2) *гнойную*, при которой происходят структурные изменения в надкостнице с ее некрозом.

Клиническая картина. Больные отмечают припухлость и боль в области челюсти, имеющую разлитой характер, иррадиирующую по ветвям тройничного нерва в ухо, висок и распространяющуюся на всю половину головы. Общее состояние чаще оценивается как удовлетворительное. Температура тела держится в пределах 37,5–38,5 °С. Симптомы общей интоксикации (слабость, недомогание, нарушение сна, аппетита) выражены слабо или умеренно. Появляется припухлость мягких тканей (рис. 7) челюстно-лицевой области за счет отека (щека, подглазничная область, нижняя губа и т.д.). При локализации воспалительного процесса возле мест прикрепления жевательных мышц

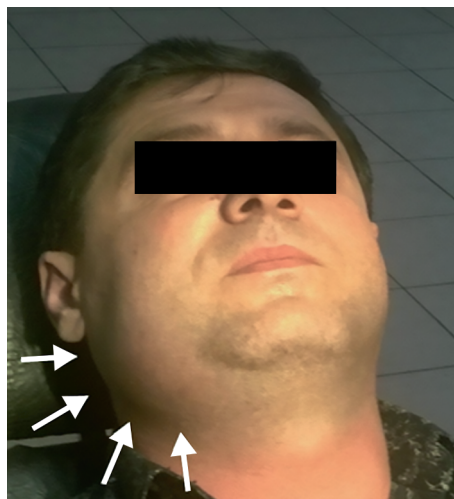

Рис. 7. Фото больного с периоститом нижней челюсти справа. Конфигурация лица изменена за счет воспалительного отека мягких тканей

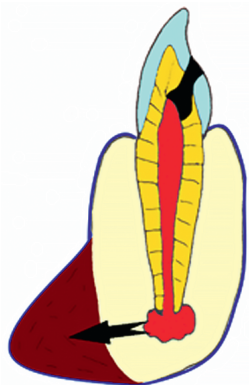


Рис. 8. Путь распространения воспалительного процесса при периостите челюсти

могут присоединяться жалобы на ограниченное, болезненное открывание рта, боль и дискомфорт при глотании, жевании и движении языка.

Регионарные лимфатические узлы увеличены, слабо болезненные, имеют плотноэластичную консистенцию и сохраняют подвижность.

При осмотре полости рта определяются гиперемия и отек слизистой оболочки, складчатость переходной складки в районе альвеолярного отростка (части) челюсти в области причинного зуба (рис. 8–15), резкоболезненная при пальпации. При переходе процесса в гнойную стадию по переходной складке формируется валикообразное выпячивание — поднадкостничный абсцесс, флюктуирующий при пальпации. Причинный зуб может быть незначительно подвижным, его коронка частично или полностью разрушена либо покрыта искусственной коронкой. Иногда этот зуб бывает запломбирован.

В случае локализации воспалительного инфильтрата в области премоляров нижней челюсти возможно появление чувства онемения нижней губы (симптом Венсана) из-за сдавления подбородочного нерва инфильтратом.

При исследовании крови определяется незначительный лейкоцитоз — до $10-11 \times 10^9/\text{л}$ за счет увеличения количества нейтрофилов (70–78%). Скорость оседания эритроцитов увеличивается незначительно, редко превышая 12–15 мм/ч.

Лечение. При остром периостите метод лечения зависит от стадии заболевания.

В *серозную стадию* возможно проведение консервативной терапии. С этой целью местно на кожу накладывают различные повязки (вазелиновые, с желтой ртутной мазью и др.), способствующие рассасыванию отека и инфильтрата. Также назначают противовоспалительную, десенсибилизирующую и общеукрепляющую медикаментозную терапию.

Одновременно необходимо решить вопрос о целесообразности удаления или сохранения причинного зуба. При этом зубы с хорошо проходимыми, поддающимися качественному пломбированию корневыми каналами сохраняют.

Если коронка причинного зуба значительно разрушена и не представляет ценности или его невозможно качественно запломбировать, его удаляют в день обращения к врачу. Однако если удаление зуба связано с существенной травмой во время операции (например, ретинированный, дистопированный зуб и др.), его удаление можно отложить на 2–3 дня, до стихания острых явлений периостита.

В случае развития *острого гнойного периостита* показано проведение внутриротового разреза для вскрытия гнойника (рис. 16).

Операцию проводят в амбулаторных условиях под местным проводниковым обезболиванием, предпочтительно с премедикацией. При вскрытии поднадкостничного абсцесса лезвие скальпеля располагают перпендикулярно ко-