

СОДЕРЖАНИЕ

Предисловие	9
Введение	11
Список сокращений	12
Раздел 1. ОБЩИЕ ВОПРОСЫ	13
1.1. Природа рентгеновского излучения и его свойства	13
1.2. Медицинская рентгенодиагностика	19
1.3. История кафедры лучевой диагностики Московского государственного медико-стоматологического университета имени А.И. Евдокимова	27
Раздел 2. УКЛАДКИ ПРИ РЕНТГЕНОГРАФИИ. ВОЗРАСТНЫЕ ОСОБЕННОСТИ И РЕНТГЕНОАНАТОМИЧЕСКОЕ СТРОЕНИЕ ЧЕРЕПА.	40
2.1. Возрастные особенности рентгеноанатомического строения черепа у детей	40
2.2. Особенности рентгеноанатомического строения мозгового отдела черепа у взрослого.	44
2.3. Укладка обследуемого при рентгенографии мозгового отдела черепа. Рентгеноанатомия	50
2.4. Обзорная рентгенография костей лицевого черепа в прямой проекции при лобно-носовом положении головы обследуемого.	53
2.5. Укладка обследуемого при обзорной рентгенографии черепа в прямой проекции	54
2.6. Укладка обследуемого при рентгенографии черепа в боковой проекции. Рентгеноанатомия	55
2.7. Укладка обследуемого при рентгенографии черепа в прямой подбородочно-носовой проекции. Рентгеноанатомия.	59
2.8. Укладка обследуемого при рентгенографии черепа в аксиальной проекции. Рентгеноанатомия	60
2.9. Рентгенография краниовертебрального отдела	62
2.10. Возрастные и анатомические особенности строения зубов и челюстей в рентгеновском изображении.	63
2.11. Рентгеноанатомические особенности строения лицевого отдела черепа и зубов	78

2.12. Крыловидно-нёбная ямка	82
2.13. Укладки обследуемого при рентгенографии зубочелюстной системы	84
2.14. Укладка головы обследуемого при внеротовой (экстраоральной) контактной рентгенографии челюстей в косой проекции	86
2.15. Укладка головы обследуемого при внеротовой тангенциальной рентгенографии челюстей в косых проекциях	87
2.16. Укладка головы обследуемого при рентгенографии височно-нижнечелюстного сустава с открытым ртом по Парма	88
2.17. Укладка головы обследуемого при прицельной рентгенографии скуловой кости в аксиальной проекции	92
2.18. Укладка головы обследуемого при прицельной рентгенографии костей носа в боковой проекции	92
2.19. Укладка головы обследуемого при прицельной рентгенографии нижней челюсти в аксиальной проекции	93
2.20. Внутриротовая (интраоральная) рентгенография — аналоговая и цифровая	94
2.21. Принципы защиты от ионизирующих излучений	98
2.22. Укладка головы обследуемого при внутриротовой контактной рентгенографии (радиовизиографии) зубов верхней челюсти	100
2.23. Алгоритм описания внутриротовой контактной рентгенограммы (цифровой и аналоговой)	103
2.24. Укладка головы обследуемого при внутриротовой контактной рентгенографии зубов нижней челюсти	109
2.25. Укладка головы обследуемого при внутриротовой окклюзионной (вприкус) рентгенографии зубов верхней челюсти	113
2.26. Укладка головы обследуемого при внутриротовой окклюзионной (вприкус) рентгенографии подбородочного отдела нижней челюсти	115
2.27. Укладка головы обследуемого при внутриротовой окклюзионной рентгенографии нижней челюсти в аксиальной проекции	116
2.28. Укладка головы обследуемого при внутриротовой интерпроксимальной рентгенографии зубов и челюстей по Рапперу	116
2.29. Укладка обследуемого при внутриротовой длиннофокусной рентгенографии зубов и челюстей с использованием параллельных пучков лучей	118
2.30. Специальные методики рентгенологического исследования лицевого отдела черепа. Укладка головы обследуемого при увеличенной панорамной рентгенографии верхней и нижней челюсти в прямой проекции	120

2.31. Линейная (продольная) томография	123
2.32. Томосинтез	124
2.33. Ортопантомография (панорамная томография, зонография) . . .	126
2.34. Проекционные ошибки, допускаемые при рентгенографии зубов и челюстей	133
2.35. Конусно-лучевая компьютерная томография	135
2.36. Рентгеновская компьютерная томография	139
2.37. Магнитно-резонансная томография	142
2.38. Ультразвуковой метод исследования	145
2.38.1. Аппарат ультразвуковой диагностики	146
2.38.2. Виды ультразвуковых датчиков	149
2.38.3. Гель для ультразвуковой эмиссии	150
2.38.4. Методики ультразвукового исследования	150
2.38.5. Опасность и побочные эффекты	159
2.39. Радионуклидное исследование	159
2.40. Позитронно-эмиссионная томография — разновидность радионуклидного метода	161
2.41. Медицинская термография (тепловидение)	161
2.42. Интервенционная радиография	162

Раздел 3. УКЛАДКИ ОБСЛЕДУЕМОГО ПРИ РЕНТГЕНОГРАФИИ.

ВОЗРАСТНЫЕ ОСОБЕННОСТИ И РЕНТГЕНОАНАТОМИЯ

ПОЗВОНОЧНИКА	163
3.1. Возрастные особенности развития позвоночника	163
3.1.1. Развитие позвоночника	163
3.1.2. Варианты развития позвоночника	168
3.1.3. Нарушения формирования позвонков	168
3.1.4. Особенности строения позвоночника у взрослых	172
3.2. Укладка обследуемого при рентгенологическом исследовании верхних шейных позвонков в прямой проекции через открытый рот	179
3.3. Укладка обследуемого при рентгенографии шейного отдела позвоночника в прямой проекции	180
3.4. Укладка обследуемого при рентгенографии шейного отдела позвоночника в боковой проекции	182
3.5. Укладка обследуемого при рентгенографии шейного отдела позвоночника в косой проекции	183
3.6. Рентгенография шейного отдела позвоночника в условиях выполнения функциональных проб	185
3.7. Укладка обследуемого и направление центрального пучка лучей при рентгенографии грудного отдела позвоночника в прямой проекции	188
3.8. Укладка обследуемого и направление центрального пучка лучей при рентгенографии грудного отдела позвоночника в боковой проекции	189

3.9. Укладка обследуемого и направление центрального пучка лучей при рентгенографии пояснично-крестцового отдела позвоночника в прямой задней проекции	190
3.10. Укладка обследуемого и направление центрального пучка лучей при рентгенографии пояснично-крестцового отдела позвоночника в боковой проекции	191
3.11. Укладка обследуемого и направление центрального пучка лучей при рентгенографии крестцового отдела позвоночника в прямой проекции	193
3.12. Укладка обследуемого и направление центрального пучка лучей при рентгенографии крестцового отдела позвоночника в боковой проекции	194
Раздел 4. УКЛАДКИ ОБСЛЕДУЕМОГО ПРИ РЕНТГЕНОГРАФИИ СВОБОДНЫХ (ВЕРХНИХ И НИЖНИХ) КОНЕЧНОСТЕЙ, ПЛЕЧЕВОГО И ТАЗОВОГО ПОЯСОВ. ВОЗРАСТНЫЕ ОСОБЕННОСТИ РАЗВИТИЯ И РЕНТГЕНОАНАТОМИЯ СКЕЛЕТА	196
4.1. Возрастные особенности развития скелета	196
4.2. Плечевой пояс и плечевой сустав	200
4.3. Укладка обследуемого и направление центрального пучка лучей при рентгенографии ключицы в прямой задней проекции	201
4.4. Укладка обследуемого и направление центрального пучка лучей при рентгенографии лопатки в прямой задней проекции	201
4.5. Укладка обследуемого и направление центрального пучка лучей при рентгенографии лопатки в боковой проекции	202
4.6. Возрастные особенности развития и рентгеноанатомия свободной верхней конечности.	204
4.7. Укладки при выполнении методик и проекции рентгенологического исследования свободной верхней конечности. Рентгеноанатомия	205
4.8. Укладка обследуемого и направление центрального пучка лучей при рентгенографии плечевой кости в прямой задней проекции	206
4.9. Укладка обследуемого и направление центрального пучка лучей при рентгенографии плечевой кости в боковой проекции	208
4.10. Строение и возрастные особенности развития локтевого сустава и костей предплечья	209
4.11. Укладка обследуемого и направление центрального пучка лучей при рентгенографии локтевого сустава в прямой проекции	210
4.12. Укладка обследуемого и направление центрального пучка лучей при рентгенографии локтевого сустава в боковой проекции	210
4.13. Укладка обследуемого и направление центрального пучка лучей при рентгенографии костей предплечья в прямой задней проекции	212

4.14. Укладка обследуемого и направление центрального пучка лучей при рентгенографии костей предплечья в боковой проекции . . .	214
4.15. Укладка обследуемого и направление центрального пучка лучей при рентгенографии лучезапястного сустава в прямой ладонной проекции	215
4.16. Укладка обследуемого и направление центрального пучка лучей при рентгенографии лучезапястного сустава в боковой проекции	216
4.17. Возрастные особенности развития костей кисти и запястья . . .	216
4.18. Укладка обследуемого и направление центрального пучка лучей при рентгенографии кисти в ладонной проекции	219
4.19. Укладка обследуемого и направление центрального пучка лучей при рентгенографии кисти в боковой проекции	219
4.20. Возрастные особенности анатомического строения таза	221
4.21. Укладки при выполнении методик и проекций рентгенологического исследования тазового пояса. Рентгеноанатомия.	222
4.21.1. Укладка обследуемого и направление центрального пучка лучей при рентгенографии таза в прямой проекции	222
4.21.2. Укладка обследуемого и направление центрального пучка лучей при рентгенографии тазобедренного сустава в прямой проекции	224
4.22. Возрастные особенности развития нижней конечности.	225
4.23. Укладка обследуемого и направление центрального пучка лучей при рентгенографии бедренной кости в прямой проекции	226
4.24. Укладка обследуемого и направление центрального пучка лучей при рентгенографии коленного сустава в прямой проекции . . .	227
4.25. Укладка обследуемого и направление центрального пучка лучей при рентгенографии коленного сустава в боковой проекции . .	229
4.26. Возрастные особенности развития костей голени	230
4.27. Укладка обследуемого и направление центрального пучка лучей при рентгенографии костей голени в прямой проекции.	233
4.28. Укладка обследуемого и направление центрального пучка лучей при рентгенографии костей голени в боковой проекции	233
4.29. Укладка обследуемого и направление центрального пучка лучей при рентгенографии голеностопного сустава в прямой проекции	234
4.30. Укладка обследуемого и направление центрального пучка лучей при рентгенографии голеностопного сустава в боковой проекции	235
4.31. Возрастные особенности развития стопы	236
4.32. Укладка обследуемого и направление центрального пучка лучей при рентгенографии стопы в прямой подошвенной проекции	237
4.33. Укладка для рентгенографии стопы в прямой подошвенной проекции в положении больного лежа на спине	239

4.34. Укладка обследуемого при выполнении методик и проекций рентгенографии грудной клетки. Рентгеноанатомия	240
4.35. Укладка для рентгенографии легких в прямой задней проекции в положении стоя	241
4.36. Укладка обследуемого при рентгенографии легких в прямой задней проекции в положении на боку (латерография)	242
4.37. Укладка для рентгенографии легких в левой боковой проекции в положении стоя	243
4.38. Рентгенологическое исследование органов брюшной полости	246
Раздел 5. РЕНТГЕНОЛОГИЧЕСКИЕ СИМПТОМЫ ПРИ ЗАБОЛЕВАНИЯХ КОСТЕЙ, СУСТАВОВ И ЗУБОЧЕЛЮСТНОЙ СИСТЕМЫ.	249
5.1. Изменения формы и величины кости	250
5.2. Изменение структуры костной ткани	258
5.2.1. Остеопороз	258
5.2.2. Остеосклероз	260
5.2.3. Болезнь Педжета	261
5.2.4. Врожденная мраморная болезнь.	263
5.2.5. Деструкция костной ткани.	265
5.2.6. Ксантоматоз	268
5.2.7. Дисхондроплазия (болезнь Олье).	268
5.2.8. Дегенеративно-дистрофическая деструкция (замещение фиброзной, фиброретикулярной или неполноценной остеонидной тканью)	270
5.2.9. Остеолиз	271
5.2.10. Остеонекроз	272
5.2.11. Секвестрация	273
5.3. Рентгеновская семиотика изменений поверхности кости	274
5.4. Рентгеновская семиотика заболеваний суставов	282
5.4.1. Болезнь Бехтерева	286
5.4.2. Нарушение соотношений в суставе	288
5.4.3. Дополнительные внутри- и внесуставные образования.	290
Раздел 6. ОСНОВЫ РАДИАЦИОННОЙ БЕЗОПАСНОСТИ.	291
Контрольные задания	294
Эталоны ответов к контрольным заданиям	318
Заключение.	320
Список рекомендуемой литературы	321
Предметный указатель.	323

ПРЕДИСЛОВИЕ

В настоящее время практическое руководство по технологиям выполнения рентгенологического исследования внутренних органов — распространенное и востребованное пособие для большинства рентгенолаборантов и технического персонала, использующего методы лучевого исследования, и прежде всего рентгенографию. В данной книге в доступной для рентгенотехнологов форме изложены теоретические основы и практические аспекты его применения.

Настоящее руководство предназначено в качестве практического пособия начинающим рентгенолаборантам и врачам. В нем описаны методы и процедуры рентгенологического исследования. В то же время для более опытных специалистов излагаются методики, позволяющие улучшить качество изображения, в частности, при исследовании черепа и зубов, а также выявить и исправить наиболее распространенные артефакты.

Данное издание преследует цель не только помочь совершенствовать укладку обследуемого при рентгенологическом исследовании костей и суставов, но и познакомить читателя с особенностями развития, анатомического строения и семиотики при заболеваниях костно-суставной системы. Именно поэтому оно может быть полезным не только рентгенотехнологам, но и клиническим ординаторам по рентгенологии.

В первом разделе рассмотрены обобщающие теоретические принципы, лежащие в основе процедур исследования, приведены практические рекомендации по использованию метода и обеспечению безопасности его применения. Помимо истории открытия рентгеновских лучей, кратко изложена история кафедры лучевой диагностики Московского государственного медико-стоматологического университета им. А.И. Евдокимова (МГМСУ), профессорско-преподавательский состав которой не только внес огромный вклад в развитие рентгенологии, но и подготовил тысячи высококлассных специалистов (врачей-рентгенологов, рентгенолаборантов), ставших впоследствии

видными учеными, талантливыми руководителями отделений лучевой диагностики и высококвалифицированными практическими врачами.

Второй раздел представляет собой систематическое руководство по анализу возрастных особенностей развития черепа, рентгеноанатомии и укладкам обследуемого при рентгенографии. Для каждого исследования приводятся такие характеристики, как медицинские показания, особенности положения тела обследуемого при проведении рентгенографии, необходимое оборудование, возможные артефакты.

В следующем, третьем разделе отражены сведения об анатомическом строении и возрастных особенностях развития, а также об особенностях укладки обследуемого при выполнении рентгенографии позвоночника.

По такому же плану в четвертом разделе изложены вопросы рентгенологического исследования верхних и нижних конечностей, скелета.

В пятом разделе рассмотрены рентгенологические симптомы при заболеваниях костей, суставов и зубочелюстной системы. Впервые в такого рода изданиях описана семиотика при заболеваниях достаточно сложной анатомической зоны — лицевого отдела черепа и зубов.

Книга будет особенно полезна специалистам, получающим дополнительное профессиональное образование (медицинским сестрам, врачам, обучающимся на курсе профессиональной переподготовки по специальности «Рентгенология»), в том числе проходящим сертификационное повышение квалификации. Учебное пособие также может быть использовано техническим персоналом, обслуживающим рентгеновское оборудование, а также специалистами-технологами и рентгенологами, желающими повысить свою квалификацию.

Автор выражает благодарность сотрудникам, клиническим ординаторам кафедры лучевой диагностики ФГБОУ ВО «Московский государственный медико-стоматологический университет им. А.И. Евдокимова» Минздрава России, которые оказывали помощь при подготовке учебного пособия, и будет признателен за любые замечания, направленные на улучшение данного издания.

В.П. Трутень,

отличник здравоохранения России, доктор медицинских наук,
профессор, заведующий учебной частью кафедры лучевой
диагностики ФГБОУ ВО «Московский государственный
медико-стоматологический университет
им. А.И. Евдокимова» Минздрава России.

ВВЕДЕНИЕ

В настоящее время рентгенография — самостоятельный метод как в системе лучевого исследования внутренних органов, так и в клинической практике. Рентгенология, в том числе рентгенография лицевого отдела черепа и зубов, — наиболее обширный из ее разделов.

Издание предназначено медицинским сестрам, фельдшерам, обучающимся на курсах профессиональной переподготовки по специальности «Рентгенология», рентгенолаборантам, проходящим повышение квалификации, а также врачам, имеющим профессиональный интерес в области рентгенологии.

Рентгеноанатомия и укладки выполнения рентгенологического исследования представлены в виде схем и фотографий, снимков с применением цифровых технологий.

Учебное пособие оригинально тем, что иллюстрирует особенности не только анатомического строения костей и суставов в рентгеновском изображении, технологии выполнения рентгенографии костно-суставной системы, но и лицевого отдела черепа и зубов. Кроме того, отображены возрастные особенности развития костей, суставов и зубочелюстной системы. В книге представлены рентгенологические симптомы при заболеваниях костно-суставной и зубочелюстной систем.

Учебное пособие поможет как начинающему, так и практикующему технологу или другому специалисту в области рентгенологии оценить соответствие полученной рентгенологической картины нормальной анатомической ситуации или определенной патологии.

СПИСОК СОКРАЩЕНИЙ

- ВНЧС — височно-нижнечелюстной сустав
- КЛКТ — конусно-лучевая компьютерная томография
- КТ — компьютерная томография
- МРТ — магнитно-резонансная томография
- РАН — Российская академия наук
- УЗИ — ультразвуковое исследование



РАЗДЕЛ 1

ОБЩИЕ ВОПРОСЫ

В этом разделе представлены природа рентгеновских лучей, физика, техника, а также возможности метода рентгенографии при использовании различных методик и проекций для исследования внутренних органов.

Кроме того, изложена история кафедры: ранее — рентгенологии и радиологии, ныне — лучевой диагностики МГМСУ имени А.И. Евдокимова. Профессора и преподаватели кафедры внесли огромный вклад в развитие рентгенологии как науки, подготовку кадров (врачей-рентгенологов, специалистов по ультразвуковой диагностике, рентгенолаборантов) и практическую деятельность в сфере лучевой диагностики.

Приведено описание технологии выполнения методик (цифровая и аналоговая) и различных проекций рентгенологического исследования костей и суставов, лицевого отдела черепа и зубов у детей и взрослых. Дан анатомический анализ рентгенограмм, изложены принципы защиты от ионизирующего излучения. Подробно проиллюстрированы возможности аналоговой и цифровой рентгенографии, специальных рентгенограмм в различных проекциях при оценке анатомических особенностей костно-суставной системы у детей, подростков и взрослых. Предложены схемы описания анатомических элементов, визуализируемых на наиболее часто используемых рентгенограммах в практической стоматологии (внутриротовых контактных рентгенограммах, панорамных томограммах), а также проекционные ошибки, допускаемые при проведении рентгенографии зубов и челюстей.

1.1. ПРИРОДА РЕНТГЕНОВСКОГО ИЗЛУЧЕНИЯ И ЕГО СВОЙСТВА

Рентгеновское излучение было открыто 8 ноября 1895 г. профессором Вюрцбургского университета Вильгельмом Конрадом Рентгеном.



Вильгельм Конрад Рентген
(1845–1923)

Уходя вечером из лаборатории, В.К. Рентген погасил свет и обратил при этом внимание на то, что экран, покрытый люминофором — платиносинеродистым барием, светится зеленоватым светом. Оказалось, что находившаяся поблизости обернутая в черную бумагу трубка Крукса была под высоким напряжением. Свечение прекращалось, как только отключали ток, и возникало тотчас после его включения. В.К. Рентгена осенила гениальная догадка: при прохождении тока через трубку в ней возникает какое-то неизвестное излучение, которое проникает через черную бумагу и вызывает свечение люминофора. Это свечение В.К. Рентген назвал X-лучами (рентгеновские лучи).

Рентгеновское излучение представляет собой электромагнитное излучение. В широком спектре электромагнитных волн X-лучи занимают спектральную область между ультрафиолетовыми и γ -лучами. Длина волны X-лучей — от 10^{-2} до 10 нм.

Рентгеновское излучение способно распространяться в различных средах: воздухе, твердых телах, безвоздушном пространстве. Проходя через различные предметы, лучи частично поглощаются, отражаются, изменяют направление. Свойство рентгеновских лучей

Проникающая способность рентгеновского излучения тем выше, чем короче длина волны, и определяется молекулярной массой вещества: чем она выше, тем больше поглощается лучей. Это и есть основное **свойство (проникающее)** рентгеновских лучей. Рентгеновские лучи оказывают также следующее действие:

- ионизирующее;
- флюоресцирующее;
- фотохимическое;
- биологическое.

Ионизация — процесс превращения электрически нейтральных атомов (молекул) вещества в заряженные частицы — ионы.

Рентгеновские лучи способны вызывать **флюоресценцию**, то есть свечение ряда сложных солей и кристаллов. На этом свойстве базиру-

ется одна из основных методик рентгенологического исследования — рентгеноскопия.

Способность рентгеновских лучей проникать через светонепроницаемые предметы и воздействовать:

- на светочувствительный слой фотографической пленки — **фотохимическое действие** при аналоговой рентгенографии;
- экран электронно-оптического преобразователя — сигнал с преобразователя фиксируется в памяти цифровой матрицы компьютера;
- запоминающий люминофор;
- полупроводниковые и газовые детекторы;
- полноформатную матрицу, при цифровой — обеспечивает возможность проведения рентгенографии.

Биологическое действие — цепь неразрывно связанных биофизических и биохимических процессов, вызывающих функциональные и морфологические изменения в клетках, тканях и организме в целом. При этом изменения обусловлены передачей энергии (прямое воздействие) и ионизацией (косвенное воздействие).

Прямое воздействие: при поглощении энергии выделяется тепло (количество его невелико и значительного повреждающего воздействия не оказывает); происходит непосредственный разрыв молекул рибонуклеиновой и дезоксирибонуклеиновой кислот [приводит к возникновению мутаций как в облученном организме (опухоли), так и в последующих поколениях (аномалии, пороки развития, врожденные уродства)].

Вредное биологическое действие рентгеновского излучения обнаружилось вскоре после его открытия Рентгеном. Оказалось, что новое излучение может вызвать что-то вроде сильного солнечного ожога (эритемы), сопровождающегося, однако, более глубоким и стойким повреждением кожи. Появившиеся язвы нередко переходили в рак. Во многих случаях приходилось ампутировать пальцы или руки. Случались и летальные исходы. Было установлено, что поражения кожи можно избежать, если уменьшить время и дозу облучения и применить экранировку (например, свинец) и средства дистанционного управления. Однако постепенно выявились и другие, долговременные последствия рентгеновского облучения, которые были затем подтверждены и изучены на подопытных животных. К эффектам, обусловленным действием рентгеновского излучения, а также других ионизирующих излучений (таких как гамма-излучение, испускаемое радиоактивными материалами), относятся:

- временные изменения в составе крови после относительно небольшого избыточного облучения;

- необратимые изменения в составе крови (гемолитическая анемия) после длительного избыточного облучения;
- рост заболеваемости раком (включая лейкоз);
- более быстрое старение и ранняя смерть;
- возникновение катаракт.

Ко всему прочему, биологические эксперименты на мышах, кроликах и мушках-дрозофилах показали, что даже малые дозы систематического облучения больших популяций вследствие увеличения темпа мутации приводят к вредным генетическим эффектам. Большинство генетиков признают применимость этих данных и к человеческому организму. Что же касается биологического воздействия рентгеновского излучения на человеческий организм, то оно зависит от дозы облучения, а также от того, какой именно орган тела подвергался облучению. Например, облучение кроветворных органов (главным образом костного мозга) вызывает заболевания крови, а облучение половых органов приводит к генетическим последствиям (в частности, к стерильности). Накопление знаний о воздействии рентгеновского излучения на организм человека привело к разработке национальных и международных стандартов на допустимые дозы облучения, опубликованных в различных справочных изданиях. Кроме рентгеновского излучения, которое целенаправленно используется человеком, существует и так называемое рассеянное, побочное излучение, возникающее по разным причинам, например, вследствие рассеяния из-за несовершенства свинцового защитного экрана, который это излучение не поглощает полностью. Кроме того, многие электрические приборы, не предназначенные для получения рентгеновского излучения, тем не менее генерируют его как побочный продукт. К таким приборам относятся:

- электронные микроскопы;
- высоковольтные выпрямительные лампы (кенотроны);
- кинескопы устаревших цветных телевизоров.

Производство современных цветных кинескопов во многих странах находится сейчас под правительственным контролем.

Опасные факторы рентгеновского излучения. Виды и степень опасности рентгеновского облучения для людей зависят от контингента лиц, подверженных облучению.

- Профессионалы, работающие с рентгеновской аппаратурой. Эта категория охватывает врачей-рентгенологов, стоматологов, а также научно-технических работников и персонал, обслуживающий и использующий рентгеновскую аппаратуру. Принимаются эффективные меры по снижению уровня радиации, с которой им приходится иметь дело.

– Пациенты. Строгих критериев здесь не существует, и безопасный уровень облучения, который получают пациенты во время лечения, определяется лечащими врачами. Врачам не рекомендуется без необходимости подвергать пациентов рентгеновскому обследованию. Особую осторожность следует проявлять при обследовании беременных и детей. В этом случае принимаются специальные меры.

Методы контроля. Здесь имеются в виду три аспекта:

- наличие адекватного оборудования;
- контроль за соблюдением правил техники безопасности;
- правильное использование оборудования.

При рентгенологическом обследовании, будь то стоматологические обследования или обследование легких, воздействию облучения должен подвергаться только нужный участок. Заметим, что сразу после выключения рентгеновского аппарата исчезает как первичное, так и вторичное излучение; отсутствует также и какое-либо остаточное излучение, о чем не всегда знают даже те, кто по своей работе с ним непосредственно связан.

Косвенное воздействие. Ионизация приводит к тому, что часть молекул воды теряет электроны, а часть приобретает. Далее происходит радиолиз воды, в результате которого образуются водород и гидроксильная группа; объединяясь между собой, они образуют вещества, обладающие высокими окислительно-восстановительными свойствами. В результате вышеописанных процессов в организме появляются гистаминоподобные токсичные вещества, страдают ферменты, снижаются митотическая активность клеток, секреторная деятельность клеток и их подвижность. При этом различные клетки и ткани страдают в неодинаковой степени, это обусловлено различной их радиочувствительностью. Радиочувствительность — выраженность лучевого повреждения клеток и тканей и способность их к восстановлению после облучения, которая зависит:

- от митотической активности клеток;
- стадии митотического цикла;
- степени оксигенации;
- степени дифференцировки тканей и т.д.

Чем выше митотическая активность клеток и меньше степень дифференцировки, тем больше радиочувствительность ткани. Таким образом, наиболее чувствительны к воздействию радиации клетки красного костного мозга и клетки гонад.

Важнейшим этапом развития рентгенологии стали внедрение цифровых технологий, создание электронных систем архивирования и передачи изображения, которые обеспечивают:

- возможность одновременного анализа изображений, полученных при рентгенографии, компьютерной томографии (КТ), а также при радионуклидном, магнитно-резонансном и ультразвуковом исследовании (УЗИ);
- улучшение изображений, полученных при разных видах исследований;
- более эффективное использование времени медицинских технологий;
- проведение оперативных консультаций;
- снижение лучевой нагрузки при выполнении рентгеновских исследований;
- возможность отказа от серебросодержащей рентгеновской пленки и связанного с ней фотохимического процесса.

Рентгенография — метод, позволяющий получить аналоговое или цифровое статическое изображение исследуемой области.

Рентгенограмма — суммационное плоскостное изображение исследуемой области.

Рентгеновский флуоресцентный анализ. Анализируемый образец располагается на пути возбуждающего рентгеновского излучения. Исследуемая область образца обычно выделяется маской с отверстием нужного диаметра, а излучение проходит через коллиматор, формирующий параллельный пучок. За кристаллом-анализатором щелевой коллиматор выделяет дифрагированное излучение для детектора. Обычно максимальный угол q ограничивается значениями $80\text{--}85^\circ$, так что дифрагировать на кристалле-анализаторе может только то рентгеновское излучение, длина волны l которого связана с межплоскостным расстоянием d неравенством $l < 1,95d$. Максимальной же разрешающей способности можно добиться, уменьшая величину d . Наилучшие результаты получены с кристаллами-анализаторами изотопаза, фторида лития, хлорида натрия, кварца и др. Кроме того, в спектрометрах с изогнутыми кристаллами, о которых написано ниже, иногда используются кристаллы слюды и гипса.

Рентгеновский микроанализ. Описанный выше спектрометр с плоским кристаллом-анализатором может быть приспособлен для микроанализа. Это достигается сужением либо первичного пучка рентгеновского излучения, либо вторичного пучка, испускаемого образцом. Однако уменьшение эффективного размера образца или апертуры излучения приводит к уменьшению интенсивности регистрируемого дифрагированного излучения. Улучшение этого метода может быть достигнуто применением спектрометра с изогнутым кристаллом, позволяющего регистрировать конус расходящегося излучения, а не

только излучение, параллельное оси коллиматора. С помощью такого спектрометра можно идентифицировать частицы размером менее 25 мкм. Еще большее уменьшение размера анализируемого образца достигается в электронно-зондовом рентгеновском микроанализаторе, изобретенном Р. Кастэном. Здесь остросфокусированным электронным лучом возбуждается характеристическое рентгеновское излучение образца, которое затем анализируется спектрометром с изогнутым кристаллом. С помощью такого прибора удается обнаруживать количества вещества порядка 10–14 г в образце диаметром 1 мкм. Были также разработаны установки с электронно-лучевым сканированием образца, с помощью которых можно получить двумерную картину распределения по образцу того элемента, на характеристическое излучение которого настроен спектрометр.

1.2. МЕДИЦИНСКАЯ РЕНТГЕНОДИАГНОСТИКА

Развитие техники рентгеновских исследований позволило значительно сократить время экспозиции и улучшить качество изображений, позволяющих изучать даже мягкие ткани. На рис. 1.1–1.3 представлены современные цифровые рентгенодиагностические комплексы.



Рис. 1.1. Цифровой рентгенодиагностический комплекс на два рабочих места

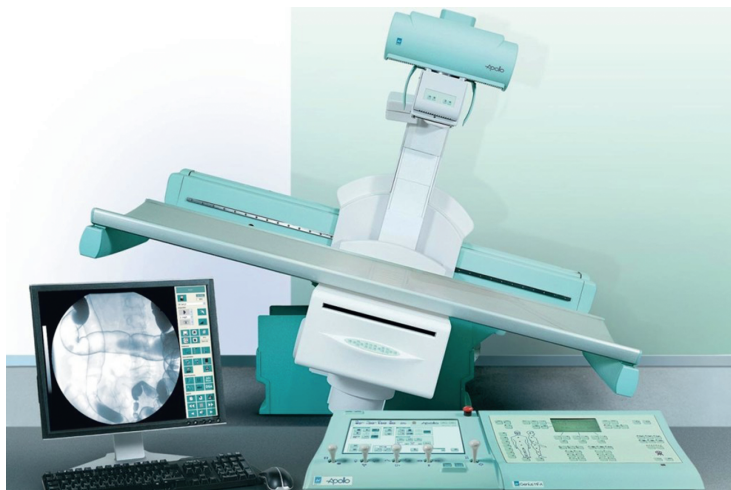

Рис. 1.2. Цифровой рентгенодиагностический аппарат на три рабочих места

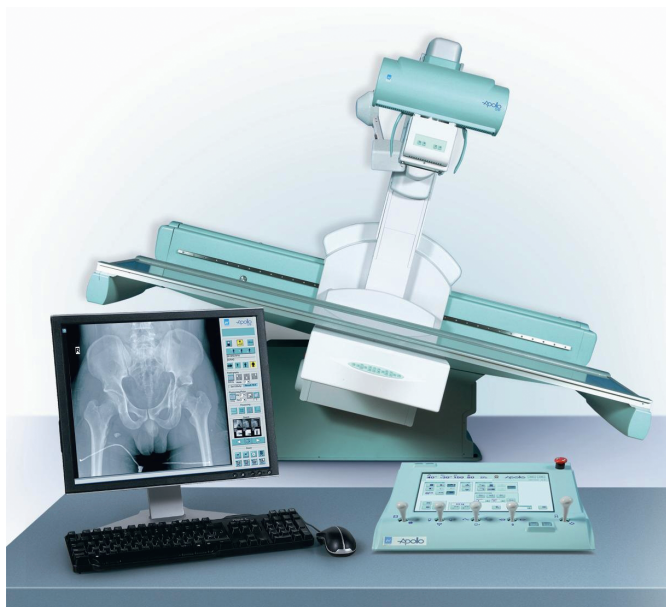

Рис. 1.3. Цифровой комплекс рентгеновский диагностический телеуправляемый «ТелеКорД-МТ» на три рабочих места

Рентгенография. Запись рентгеновского изображения непосредственно на фотопленке называется рентгенографией. В этом случае исследуемый орган располагается между источником рентгеновского излучения и фотопленкой, которая фиксирует информацию о состоянии органа в данный момент времени. Повторная рентгенография дает возможность судить о его дальнейшей эволюции. Рентгенография позволяет весьма точно исследовать целостность костных тканей, которые состоят в основном из кальция и не прозрачны для рентгеновского излучения, а также разрывы мышечных тканей (рис. 1.4–1.6).

С ее помощью лучше, чем с помощью стетоскопа или прослушивания, анализируется состояние легких при воспалении, туберкулезе или наличии жидкости. С помощью рентгенографии определяются размер и форма сердца, а также динамика его изменений у пациентов, страдающих сердечными заболеваниями.

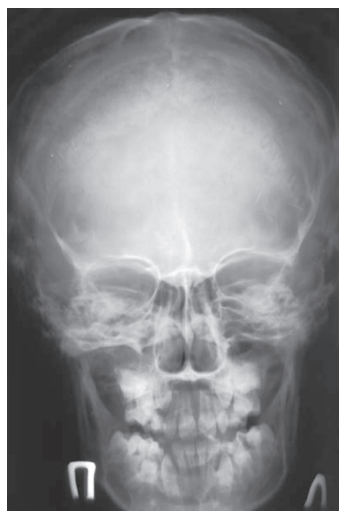

Рис. 1.4. Обзорная рентгенограмма черепа в прямой лобно-носовой проекции

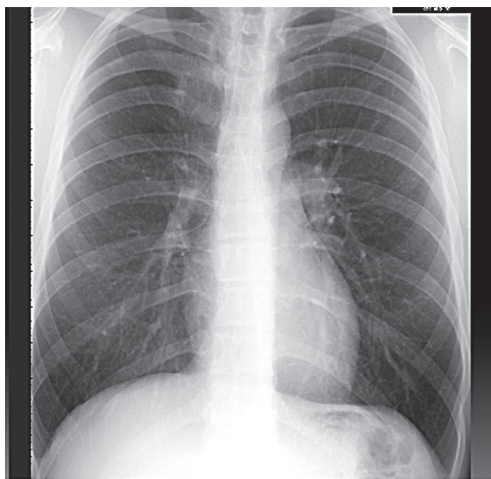


Рис. 1.5. Обзорная рентгенограмма органов грудной клетки в прямой проекции

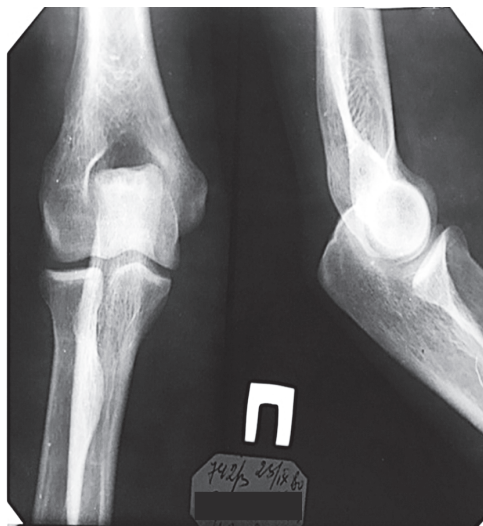


Рис. 1.6. Рентгенограммы правого локтевого сустава в прямой и боковой проекциях

Флюорография. Этот метод диагностики заключается в фотографировании теневого изображения с просвечивающего экрана. Пациент находится между источником рентгеновского излучения и плоским экраном из люминофора (обычно иодида цезия), который под действием рентгеновского излучения светится. Биологические ткани в той или иной степени плотности создают тени рентгеновского излучения, имеющие разную степень интенсивности. Врач-рентгенолог исследует теневое изображение на люминесцентном экране и ставит диагноз. В прошлом рентгенолог, анализируя изображение, полагался на зрение. Сейчас имеются разнообразные системы, усиливающие изображение, выводящие его на телевизионный экран или записывающие данные в памяти компьютера.

Контрастные вещества. Прозрачные для рентгеновского излучения части тела и полости отдельных органов становятся видимыми, если их заполнить контрастным веществом, безвредным для организма, но позволяющим визуализировать форму внутренних органов и оценивать их функционирование (рис. 1.7, 1.8). Контрастные вещества пациент принимает внутрь (как, например, соли бария при исследовании желудочно-кишечного тракта) либо их вводят внутривенно (как, например, йодосодержащие растворы при исследовании почек и мочевыводящих путей). В последние годы, однако, эти методы вытесняются методами диагностики, основанными на применении радиоактивных атомов и ультразвука.

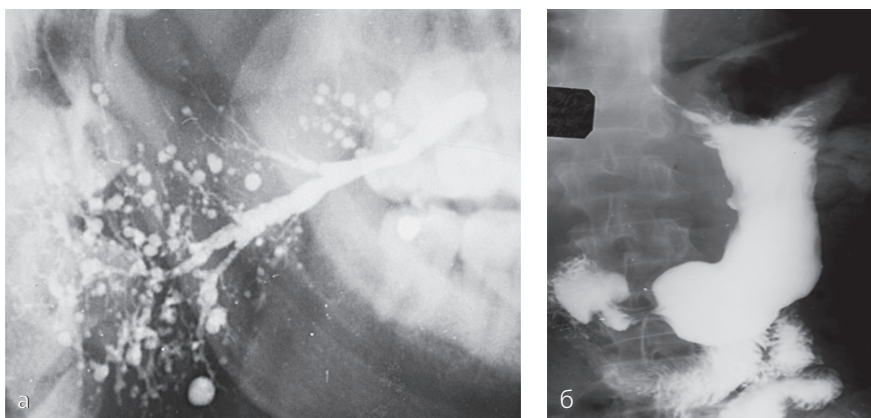


Рис. 1.7. Сиалограмма околоушной слюнной железы справа (а). Главный проток несколько расширен, прослеживается на всем протяжении, протоки 2–4-го порядка не визуализируются, контрастное вещество скапливается в участки округлой формы диаметром 1×2; 2×3 мм. Хронический сиалоаденит; б – рентгенограмма желудка с контрастированием бариевой взвесью (методика тугого наполнения). По малой кривизне визуализируется симптом «ниша», вокруг которой определяется воспалительный вал. Язвенная болезнь желудка

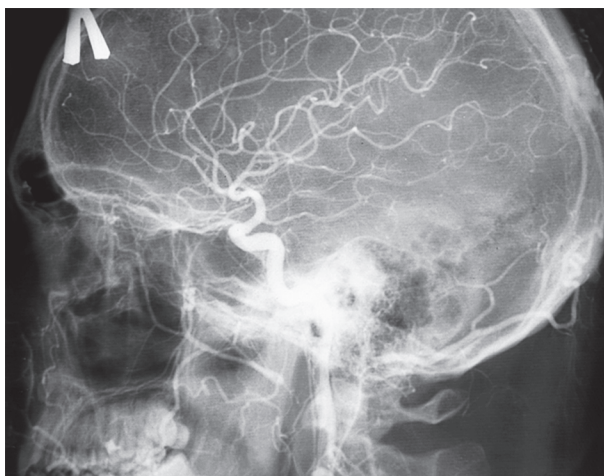

Рис. 1.8. Артериограмма

Компьютерная томография. В 1970-х годах был развит новый метод рентгеновской диагностики, основанный на полной съемке тела или его частей. Изображения тонких слоев (срезов) обрабатываются компьютером, и окончательное изображение выводится на экран монитора. Такой метод называют **рентгеновской КТ** (рис. 1.9). Он широко применяется в современной медицине для диагностики инфильтратов, опухолей и других изменений различных органов. Эта методика не требует введения инородных контрастных веществ и потому быстрее и эффективнее традиционных методик.

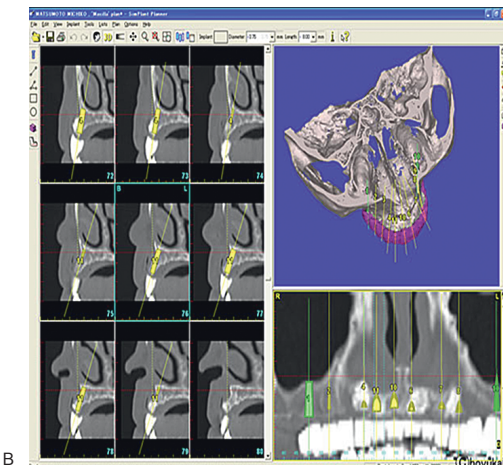
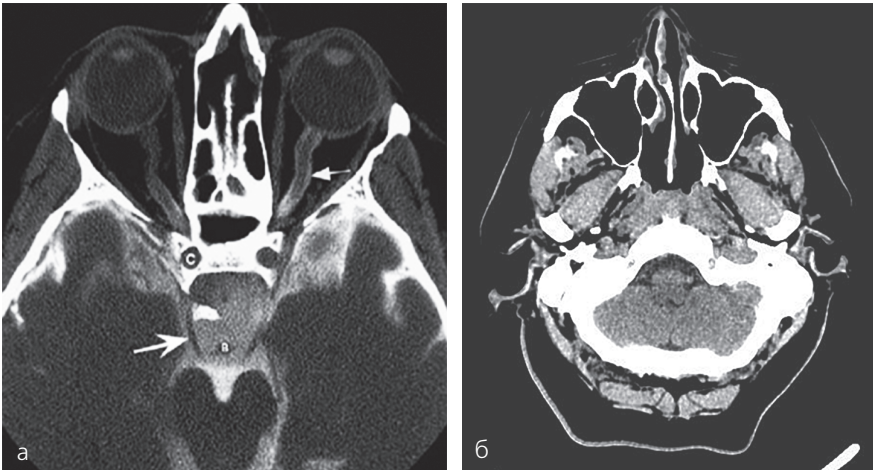

Рис. 1.9. Компьютерные томограммы: а, б — черепа в аксиальной проекции; в — зубов и челюстей в сагитальной и фронтальной проекциях