

ОГЛАВЛЕНИЕ

Предисловие	6
Глава 1. Введение в офтальмологию.	11
Краткий исторический очерк развития офтальмологии	11
Глава 2. Система организации офтальмологической помощи	13
Глава 3. Анатомия органа зрения	16
Глазница (орбита)	16
Глазное яблоко	17
Зрительные пути.	25
Вспомогательный аппарат глаза	27
Кровоснабжение глаза и глазницы	30
Иннервация глаза.	31
Глава 4. Функции зрительного анализатора и методика их исследований.	34
Центральное зрение.	34
Цветовосприятие и методы исследования.	36
Периферическое зрение	37
Световосприятие, адаптация	39
Бинокулярное зрение и методы его исследования.	39
Глава 5. Клиническая рефракция и аккомодация глаза	42
Рефракция	42
Методы исследования рефракции глаза	45
Способы коррекции аномалий рефракции.	45
Аккомодация.	46
Глава 6. Патология глазодвигательного аппарата. Заболевания глазницы	49
Патология глазодвигательного аппарата	49
Косоглазие	49
Заболевания глазницы.	51
Флегмона глазницы	51
Глава 7. Патология век. Функция слезоотведения, методы исследования проходимости слезных путей. Патология слезных органов.	54
Патология век	54
Заболевания нервно-мышечного аппарата век	54
Воспаления век	55
Функция слезоотведения, методы исследования проходимости слезных путей.	58

Патология слезных органов	59
Воспалительные заболевания слезных органов	59
Глава 8. Заболевания конъюнктивы	64
Конъюнктивиты	64
Общая симптоматика острых инфекционных конъюнктивитов	64
Хламидийные конъюнктивиты (паратрахома, трахома)	68
Аллергические и аутоиммунные конъюнктивиты	70
Дегенеративные изменения конъюнктивы	71
Новообразования конъюнктивы	71
Глава 9. Патология роговой оболочки и склеры	73
Воспалительные процессы роговицы — кератиты	73
Общие признаки кератитов	74
Бактериальные язвы роговицы	75
Туберкулезные кератиты	76
Паренхиматозный сифилитический кератит	77
Герпетические заболевания роговицы	78
Роговично-конъюнктивальный ксероз (синдром «сухого глаза»)	79
Заболевания склеры	80
Глава 10. Патология сосудистого (uveального) тракта	84
Глава 11. Патология сетчатки. Заболевания зрительного нерва	89
Патология сетчатки	89
Нарушения гемодинамики в структурах глаза	89
Дистрофические изменения сетчатки	91
Отслойка сетчатки	93
Новообразование сетчатой оболочки	93
Заболевания зрительного нерва	94
Воспаление зрительного нерва — неврит	94
Застойный диск зрительного нерва	95
Атрофия зрительного нерва	96
Глава 12. Патология хрусталика. Патология стекловидного тела	98
Патология хрусталика	98
Патология стекловидного тела	101
Глава 13. Нарушения гидростатики и гидродинамики глаза. Глаукома	104
Нарушения гидростатики и гидродинамики глаза	104
Гидродинамика глаза и методы ее исследования	104

Глаукома	107
Врожденная глаукома	107
Первичная глаукома	108
Глава 14. Патология органа зрения при общих заболеваниях организма	116
Изменения глазного дна при гипертонической болезни	116
Изменения глазного дна при сахарном диабете	117
Изменения глазного дна при заболеваниях почек	118
Синдром приобретенного иммунодефицита	119
Глава 15. Повреждения органа зрения	124
Повреждения век, конъюнктивы и роговицы	125
Повреждения глазницы	127
Тупые травмы глаза (контузии)	128
Ожоги глаз	129
Глава 16. Алгоритмы наиболее важных видов деятельности и практических умений	136
Определение остроты зрения с помощью таблицы Головина—Сивцева для дали	136
Контрольный метод исследования границ поля зрения	137
Пальпаторное определение внутриглазного давления	137
Ориентировочная проверка чувствительности роговицы	138
Туалет век и обработка краев век антисептическими растворами	138
Промывание конъюнктивального мешка антисептическим раствором	138
Закапывание глазных капель в конъюнктивальный мешок	139
Закладывание глазной мази в конъюнктивальный мешок	139
Взятие мазка из конъюнктивального мешка	140
Массаж век	140
Выворот верхнего века с помощью пальцев	140
Наложение ватно-марлевой повязки	141
Глава 17. Психологическая помощь пациентам и их родственникам	142
Приложение	144
Лекарственные средства, наиболее часто употребляемые в офтальмологии для местного лечения	144
Эталоны ответов	148
Глоссарий	152
Литература	155

Коды по МКБ-10

H15.0. Склерит

H15.1. Эписклерит

H16. Кератит

H16.0. Язва роговицы

M35.0†. Сухой кератоконъюнктивит

**ВОСПАЛИТЕЛЬНЫЕ ПРОЦЕССЫ
РОГОВИЦЫ — КЕРАТИТЫ****Классификация кератитов:**

- экзогенные и эндогенные;
- по течению — острые и рецидивирующие;
- по глубине поражения — поверхностные и глубокие;
- по характеру воспаления — гнойные и негнойные;
- по локализации — центральные и периферические;
- по распространенности — ограниченные и диффузные.

Экзогенные кератиты:

- эрозия роговицы;
- травматические кератиты, обусловленные механической, физической или химической травмой;
- инфекционные кератиты бактериального происхождения (язвенные);
- кератиты, обусловленные заболеваниями конъюнктивы, век, мейбомиевых желез;

- грибковые кератиты;
- паразитарные кератиты (акантамебные) — вызываются амебой, свободно живущей в пыли, воде, атмосферном воздухе.

Эндогенные кератиты:

- инфекционные:
 - туберкулезные (гематогенные и аллергические);
 - сифилитические;
 - герпетические;
- нейропаралитические;
- авитаминозные.

ОБЩИЕ ПРИЗНАКИ КЕРАТИТОВ

Клиническая картина: кератит начинается с образования в роговице инфильтрата (рис. 9.1). Роговица в области инфильтрата теряет блеск, нарушаются ее прозрачность и зеркальность. Эпителий в области инфильтрации разрушается и эрозируется. В этом можно убедиться, если закапать в глаз 1% раствор щелочного флюоресцеина, который окрашивает эрозированную поверхность в зеленый цвет.

Кератит сопровождается *роговичным синдромом*: светобоязнью, слезотечением, блефароспазмом, чувством инородного тела под верхним веком, перикорнеальной инъекцией. В активной стадии воспаления к кератиту могут присоединиться явления раздражения радужки (ирит), в передней камере может появиться гной (гипопион). При проникновении инфекции в полость глаза развивается эндофтальмит — поражение сосудистой оболочки и абсцесс стекловидного тела, гнойное воспаление всех оболочек глазного яблока (панофтальмит) с последующей его атрофией.

Исходы кератитов: инфильтрат роговой оболочки проходит бесследно или оставляет помутнение. В зависимости от интенсивности помутнения различают облачко (это незначительное, нестойкое помутнение), пятно роговицы (стойкое небольшое помутнение) и бельмо (лейкома) —

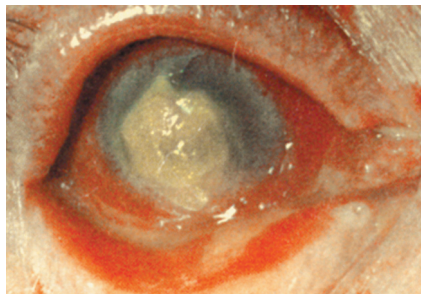


Рис. 9.1. Стромальный кератит, вызванный грибами

белый рубец, занимающий всю роговицу или большую ее часть, нередко прорастает кровеносными сосудами; предметное зрение нарушается или утрачивается.

Лечение кератитов. Применяют антибиотики внутримышечно, сульфаниламиды

внутри, делают подконъюнктивальные инъекции антибиотиков (гентамицин, цефазолин, амикацин), закапывают 0,3% раствор левофлоксацина, 0,3% раствор ципрофлоксацина или 0,3% раствор офлоксацина (Флоксал[®]) либо 0,3% раствор тобрамицина — 4–5 раз в день, нестероидные противовоспалительные средства: 0,1% раствор диклофенака (Дикло-Ф[®]), 1% раствор непафенака (Неванак[®]) или 0,1% раствор индометацина (Индоколлира[®]) 3–4 раза в день, или 0,09% бромфенака (Броксинак[®]) 1 раз в день, за веки закладывают мази с антибиотиками: с тетрациклином, офлоксацином. Для стимуляции эпителизации роговицы применяют кератопластические средства: 20% желе Актовегина[®] или Солкосерила[®], 5% желе декспантенола (Корнерегель[®]), гликозаминогликаны сульфатированные (Баларпан[®]), облепиховое масло, медовые капли (из натурального меда). Для купирования явлений воспаления радужки применяют слабые мидриатики: 1% раствор тропикамида (Мидриацил[®]), 0,5–1,0% раствор циклопентолата (Цикломед[®]). После эпителизации роговицы для рассасывания помутнений и уменьшения рубцевания в роговице закапывают стероидные гормоны, назначают электрофорез с лидазой.

В активной стадии глюкокортикоиды и ферменты противопоказаны.

Основной метод лечения бельм — хирургический (пересадка роговицы).

БАКТЕРИАЛЬНЫЕ ЯЗВЫ РОГОВИЦЫ

Выделяют:

- ползучую язву роговицы — вызывается пневмококком Френкеля, стафилококками, стрептококками;
- диплобациллярную язву роговицы — вызывается диплобациллой Моракса–Аксенфельда;
- синегнойную язву роговицы — вызывается синегнойной палочкой.

Ползучая язва роговицы. Процесс развивается, как правило, после поверхностного повреждения роговицы, например веточкой дерева, соломинкой, травинкой, острым краем листа писчей бумаги. Патогенная флора может попасть в рану и из содержимого конъюнктивальной полости при хроническом гнойном дакриоцистите.

Клиническая картина. Заболевание развивается остро, в центральной зоне роговицы появляется серовато-желтый инфильтрат, быстро распадающийся, и на его месте образуется язва, которая начинает «ползти» по поверхности роговицы (рис. 9.2). Быстро развиваются ирит, гипопион.

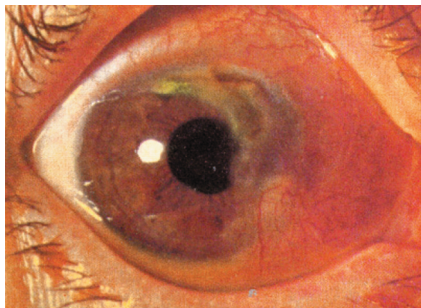


Рис. 9.2. Ползучая язва роговицы

средства (пиклоксидин), противовоспалительные средства (0,1% раствор диклофенака, 0,1% раствор индометацина или 1% раствор непафенака). Антибиотики вводят также под конъюнктиву и назначают внутрь.

Профилактические меры для предотвращения язвы роговицы: при эрозии роговицы необходимо закапывать в конъюнктивальную полость 3–4 раза в день антибактериальные капли и 1–2 раза закладывать за веки глазную мазь с антибиотиками.

ТУБЕРКУЛЕЗНЫЕ КЕРАТИТЫ

Гематогенные кератиты имеют преимущественно метастатическое происхождение, туберкулезный очаг в глазу находится в сосудистом тракте.

Туберкулезно-аллергические кератиты связаны с общей туберкулезной инфекцией.

Патогенез. При попадании на роговую оболочку продуктов распада туберкулезных бацилл, поступающих в кровь из первичного внеглазного очага, на ней появляется фликтена (лимфоцитарный инфильтрат с эпителиоидными и гигантскими клетками).

Клиническая картина. В области лимба появляется серовато-желтое круглое образование с расширенными конъюнктивальными сосудами — фликтена (пузырек, пролиферативный узелок). Нередко болезни сопутствуют экзематозные изменения в уголках рта, у крыльев носа, у мочек ушей (экссудативный диатез, «золотуха»). Появление фликтен всегда сопровождается резко выраженным роговичным синдромом. В дальнейшем фликтены распадаются, образуя кратерообразные язвочки. Язвочки заживают, оставляя более или менее интенсивные помутнения. Иногда язва доходит до глубоких слоев роговицы, с последующим ее прободением и ущемлением радужки в ране, что приводит к формированию сросшихся бельм роговицы.

Язва с гнойным кратерообразным дном может привести к перфорации роговицы с выпадением радужки.

Лечение бактериальных язв роговицы: частые инстилляциии в больной глаз каплей, содержащих антибиотики широкого спектра действия: 0,3% раствор левофлоксацина, 0,3% раствор тобрамицина или 0,3% раствор ломефлоксацина (Окацин*), антисептические

Диагноз устанавливают на основании результатов туберкулиновых проб, рентгенологического обследования, анализа крови.

Лечение проводят офтальмолог совместно с фтизиатром.

ПАРЕНХИМАТОЗНЫЙ СИФИЛИТИЧЕСКИЙ КЕРАТИТ

Паренхиматозный, или интерстициальный, кератит — позднее проявление врожденного сифилиса.

Патогенез. Ряд авторов считают это заболевание аллергическим процессом по типу реакции антиген—антитело. Паренхиматозный кератит провоцируют травмы глаза, острые инфекции, эндокринные расстройства, физическая нагрузка.

Заболевание обычно возникает в детском и юношеском возрасте (от 5 до 20 лет). У некоторых больных наряду с паренхиматозным кератитом имеются и другие симптомы врожденного сифилиса: поражения костей (резко выступающие лобные бугры, разрушение носовой перегородки с деформацией носа, типичная полулунная выемка в середине передних верхних плохо развитых зубов, типичные периостальные наросты на передних поверхностях большеберцовых костей — саблевидные голени), поражения суставов, особенно коленных, лучистые рубцы на коже в углах рта, тугоухость.

Клиническая картина. Развитие кератита начинается с появления умеренной гиперемии глаза, светобоязни, слезотечения, инфильтратов роговицы, чаще сверху, вблизи лимба. Постепенно инфильтрация распространяется по всей роговице, нарастает перикорнеальная инъекция. Роговица становится мутной и тусклой, напоминает матовое стекло с шероховатой поверхностью.

Зрачок сужен или неправильной формы, на задней поверхности роговицы видны белковые преципитаты беловатого или грязно-серого цвета, представляющие собой скопления лимфоцитов, плазматических, гигантских клеток, пигмента и фибрина. Эти симптомы свидетельствуют о вовлечении в процесс сосудистой оболочки. На 5-й неделе в роговицу начинают вращать глубокие кровеносные сосуды.

На высоте процесса зрение падает до 0,01 или до светоощущения. Через 6—8 нед начинается просветление роговицы, рассасывание идет очень медленно (1 год и более). В 70% случаев зрение в той или иной мере восстанавливается.

Диагноз устанавливают на основании типичной клинической картины, положительных серологических проб при исследовании крови и спинномозговой жидкости, данных семейного анамнеза (частые произвольные выкидыши, мертворождения, недонашивание, высокая смертность детей раннего возраста, проявления сифилиса у других детей в семье).

Лечение проводят в венерологическом диспансере, но совместно с офтальмологом. Оно включает в себя специфическую антисифилитическую терапию и местное лечение, направленные на рассасывание инфильтрата роговицы и лечение иридоциклита.

Если в течение 2 лет просветления роговицы не происходит, то при резком снижении зрения показана операция — сквозная керато-пластика.

ГЕРПЕТИЧЕСКИЕ ЗАБОЛЕВАНИЯ РОГОВИЦЫ

В настоящее время одно из первых мест по частоте и тяжести течения занимают герпетические кератиты. Они часто поражают людей молодого возраста и детей.

Вирус простого герпеса относится к числу нейродермотропных вирусов, которые присутствуют в организме человека с раннего детства. Входными воротами являются кожа и слизистые оболочки ротовой и носовой полости, глотки, мочеполовых органов и конъюнктивы. Заражение может произойти во время родов, когда вирус попадает из зараженных половых путей матери в верхние дыхательные пути или конъюнктиву новорожденного. Вирус может попасть также воздушно-капельным и гематогенным путями. Почти все взрослые люди остаются здоровыми носителями вируса, но являются источником заражения. Герпетическая инфекция может оставаться латентной долго, а иногда всю жизнь. Находясь в равновесии с антителами, вирус не вызывает заболевания, пока не усилится его вирулентность. Активация вируса и снижение сопротивляемости организма происходят под влиянием лихорадочных заболеваний, охлаждения, перегревания, вакцинации, эмоциональных стрессов, нейроэндокринных сдвигов (климактерический период, беременность), нарушения целостности кожных покровов и слизистых оболочек, микротравм роговицы. Развитию заболевания способствуют авитаминозы, особенно V_1 .

Клинически заболевание проявляется в виде первичного герпеса, при котором в организме к данному вирусу антител нет, и после первичного герпеса роговицы, когда инфицирование уже произошло и образовалось некоторое количество антител. Первичный герпетический кератит наблюдается преимущественно у детей в возрасте от 6 мес до 5 лет, чаще в первые 2 года жизни. Послепервичный герпес глаза встречается чаще у детей старше 3 лет, а у взрослых на фоне слабого противогерпетического иммунитета. Герпетический кератит бывает поверхностным и глубоким. По клиническому течению различают точечный, везикулезный, древовидный, мета-

герпетический, дисковидный кератит и глубокий диффузный увеокератит.

Клиническая картина. При поверхностных герпетических кератитах на роговице появляются полупрозрачные пузырьки, приподнимающие эпителий. Пузырьки быстро лопаются, остаются язвочки, при древовидном кератите язвочки сливаются, образуя «серые линии», напоминающие ветку дерева (рис. 9.3). Такая картина обусловлена распространением процесса по ходу поверхностных роговичных нервов.

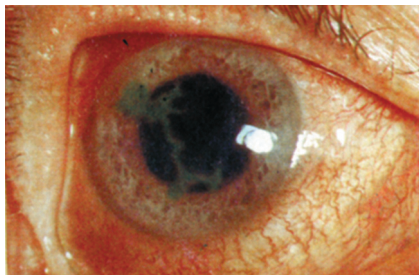

Рис. 9.3. Древовидный кератит

Лечение. Для подавления размножения вируса применяют Офтальмоферон[®], интерферон лейкоцитарный человеческий (закапывают в конъюнктивальную полость 6–8 раз в день или вводят под конъюнктиву), закапывают в глаза интерфероногены [интерферон лейкоцитарный человеческий, Полудан[®] 5–6 раз, меглюмина акридонатат (Циклоферон[®]) 3–5 раз в день].

Применяют противовирусные мази: 3% ацикловир (Зовиракс[®], Виролекс[®]). Для предупреждения вторичной инфекции применяют глазные капли с антибиотиками, нестероидные противовоспалительные капли и закладывают за веки мази с антибиотиками. Для улучшения метаболических процессов в тканях глаза и организма внутримышечно вводят витамины В₁, В₆, С; местно применяют витамин А (Вита-ПОС[®]), 20% желе Актовегина[®] или Солкосерил[®], декспантенол (Корнерегель[®]). При неэффективности медикаментозной терапии показана лечебная послойная или сквозная кератопластика.

Противорецидивное лечение начинают в «холодном периоде» через 3–4 нед после полного исчезновения клинических признаков воспаления. Применяют иммуномодуляторы: тимуса экстракт (Тактивин[®]) под конъюнктиву или (Тималин[®]) внутримышечно 10 инъекций, левамизол (Декарис[®]) в таблетках по 150 мг 1 раз в неделю в течение 2–3 мес. Курс можно повторять 2 раза в год.

РОГОВИЧНО-КОНЬЮНКТИВАЛЬНЫЙ КСЕРОЗ (СИНДРОМ «СУХОГО ГЛАЗА»)

Синдром «сухого глаза» (ССГ) — комплекс признаков выраженого или скрыто протекающего роговичного либо роговично-конъюнктивного ксероза, патогенетически обусловленного длительным

нарушением стабильности прероговичной слезной пленки с фрагментарным обнажением эпителия. ССГ широко распространен.

Этиология:

- глазной «мониторный» синдром;
- факторы внешней среды (ветер, пыль, сухой климат, кондиционеры);
- лагофтальм различной этиологии;
- хронический мейбомиевый блефарит;
- аутоиммунная и тиреотоксическая офтальмопатия;
- синдром Сьегрена (Шегрена);
- ССГ климактерического генеза (у женщин);
- медикаментозное воздействие;
- кераторефракционные операции.

Больные с ССГ предъявляют жалобы на ощущение инородного тела за веками, светобоязнь, жжение, резь в глазу, плохую переносимость глазами ветра, дыма, кондиционированного воздуха, ухудшение зрительной работоспособности к вечеру; неприятную реакцию вызывают инстилляцией любых глазных капель.

Клинические проявления ССГ зависят от степени тяжести заболевания. При осмотре видны расширенные сосуды и отек конъюнктивы склеры, хлопьевидные включения в слезной жидкости, эрозии на роговице или эпителиальные разрастания в виде нитей.

В **диагностике** ССГ учитывают жалобы больного, биомикроскопическое исследование краев век, конъюнктивы и роговицы и результаты тестов по исследованию слезной пленки.

Лечение. Пациенты с синдромальным роговично-конъюнктивальным ксерозом должны получать базовое лечение у специалистов соответствующего профиля, а симптоматическое — у офтальмолога.

Заместительное лечение дефицита слезопродукции:

- искусственные заменители слезы в виде глазных капель — гипромеллоза + декстран (Слеза натуральная[▲]), бензалкония хлорид + гипромеллоза (Лакрисифи[▲]), Офтолик[▲], Систейн[▲], гипромеллоза;
- глазные гели карбомер (Видисик[▲], Офтагель[▲]).

ЗАБОЛЕВАНИЯ СКЛЕРЫ

Заболевания склеры бедны клинической симптоматикой, встречаются редко.

Различают:

- воспалительные заболевания склеры (эписклериты и склериты);

- эктазии (выпячивания склеры) и стафиломы (локальные ограниченные растяжения склеры);
- синдром голубых склер;
- меланоз склеры.

Склериты и эписклериты нередко возникают на фоне системных заболеваний (коллагенозы), нарушения обмена веществ, вирусных поражений, хронических инфекций (туберкулез, сифилис и др.).

Эписклерит — воспаление поверхностных слоев склеры. Больные жалуются на покраснение глаза, умеренную болезненность. Вблизи лимба появляются воспалительные очаги в виде плоских узелков округлой формы без четких границ, слегка возвышающиеся над поверхностью склеры. Узелки покрыты гиперемированной с фиолетовым оттенком конъюнктивой. Конъюнктив над очагом подвижна, пальпация этого участка болезненна. В процесс могут вовлекаться сразу оба глаза. Острота зрения остается почти всегда нормальной.

Лечение эписклеритов. В большинстве случаев эписклериты проходят без лечения. При рецидивирующем течении местно назначают 0,1% раствор диклофенака или глюкокортикоиды.

Прогноз в отношении функций глаз благоприятный, но эписклериты склонны к частым рецидивам. В большинстве случаев эписклериты проходят без лечения.

Склерит — более глубокое поражение склеры. В склере возникают 1, 2 или несколько воспалительных инфильтратов красно-фиолетового цвета.

Процесс в большинстве случаев двусторонний, хронический, рецидивирующий. Чередование рецидивов и ремиссий длится много лет. В процесс могут вовлекаться роговица, радужка и цилиарное тело, возможно возникновение вторичной глаукомы.

Лечение склеритов зависит от этиологии процесса. Назначают антибиотики, салицилаты, иммунодепрессанты, антигистаминные средства, тепловые процедуры (сухое тепло, УВЧ, парафиновые аппликации). В глаз закапывают 0,1% раствор дексаметазона. При противопоказаниях к их использованию применяют нестероидные противовоспалительные средства в виде глазных капель: 0,1% раствор диклофенака, 1% раствор непафенака 3–4 раза в день или раствор бромфенака 1 раз в день.

Эктазии и стафиломы — не самостоятельные заболевания, а следствие воспалительного процесса или травмы. Они ведут к изменению кривизны роговицы и возникновению астигматизма, вследствие чего острота зрения снижается.

Синдром голубых склер — врожденная аномалия цвета склеры. Заболевание проявляется поражением связочно-суставного аппарата, скелета, глаз, зубов, внутренних органов, глухотой. Голубой цвет

склеры зависит от ее истончения, повышенной прозрачности и просвечивания синеватой сосудистой оболочки глаза. Следует помнить, что голубые склеры являются грозным патологическим признаком у детей старше 1 года, так как это указывает на одно из врожденных заболеваний. Возможен и естественный голубоватый оттенок склеры у новорожденного, обусловленный ее нежностью и тонкостью. В процессе развития и роста ребенка, но не позднее чем к 3 годам склера принимает белый или слегка розоватый цвет.

Меланоз склеры. Врожденный меланоз включает в себя пигментацию склеры в виде пятен сероватого или слабо-фиолетового цвета на фоне нормальной беловатой склеры, более темную радужку, а также темно-серое глазное дно. Меланоз склеры может быть следствием нарушения углеводного, липидного обмена, потемнением склер сопровождается также патология белкового обмена.

Вопросы

1. Что такое кератит?
2. Какие признаки роговичного синдрома вы знаете?
3. Каковы исходы кератитов?
4. Каковы причины развития склеритов и эписклеритов?
5. Что такое эписклерит?
6. Каковы причины меланоза склеры?
7. Какие препараты применяют для лечения кератитов?
8. В каком периоде назначают противорецидивное лечение герпетических заболеваний роговицы?
9. Каковы принципы лечения роговично-конъюнктивального ксероза?

Тестовые задания

1. Для кератитов нехарактерно:
 - а) повышенное ВГД;
 - б) снижение тактильной чувствительности роговицы;
 - в) инфильтраты роговицы;
 - г) перикорнеальная или смешанная инъекция глазного яблока.
2. Для роговичного синдрома характерно:
 - а) светобоязнь и слезотечение;
 - б) блефароспазм;
 - в) ощущение инородного тела под верхним веком;
 - г) все перечисленное.
3. В лечении герпетического кератита наиболее эффективны:
 - а) антибиотики;

- б) глюкокортикоиды;
 - в) интерфероны;
 - г) все перечисленные препараты.
4. При начальных проявлениях сухого кератоконъюнктивита предпочтительнее назначать инстилляцию:
- а) антибиотиков;
 - б) глюкокортикоидов;
 - в) препаратов искусственной слезы;
 - г) сульфаниламидов.
5. В этиологии склеритов и эписклеритов не имеет значения:
- а) сифилис;
 - б) туберкулез;
 - в) ревматизм;
 - г) гипертоническая болезнь.
6. Эписклерит — это:
- а) воспаление поверхностных слоев склеры;
 - б) воспаление глубоких слоев склеры;
 - в) воспаление конъюнктивы глазного яблока;
 - г) воспаление переходной складки глазного яблока.