

УДК 615.89

ББК 53.58

E15

***Внимание!** Вся информация в книге носит образовательный и ознакомительный характер. Имеются противопоказания. Перед применением рекомендаций и советов из книги **обязательно** проконсультируйтесь с лечащим врачом!*

Евдокименко, Павел.

E15 Без таблеток! Быть здоровым в нашей стране / Евдокименко Павел Валериевич. – Москва : Издательство «АСТ», 2020. – 320 с. – (Науцпоп для всех).

ISBN 978-5-17-121866-9.

Современная медицина давно превратилась в бизнес, многие врачи без зазрения совести разводят пациентов на деньги, диагностируют несуществующие болезни и назначают своим пациентам «коммерчески обоснованное лечение», отрабатывая интересы фармакологических компаний. Большинство больных людей вынуждены годами, а порой и пожизненно пить сомнительные, а то и просто вредные лекарства, обладающие огромным количеством побочных эффектов.

Но что делать тем, кто не хочет горстями пить таблетки и превращать свой организм в «ходячий химзавод»? Можно ли справиться со своими болезнями без ненужной химии (таблеток)?

– Да, можно! И сделать это не так уж трудно.

Именно об этом и пойдет речь в моей книге. Вы узнаете о том, как не попасться на удочки «коммерческой медицины», как быть здоровым в нашей стране и продлить себе жизнь, исцеляя болезни простыми, доступными и безвредными способами.

УДК 615.89

ББК 53.58

ISBN 978-5-17-121866-9

© Евдокименко П., текст

© ООО «Издательство АСТ»

Предисловие

Кто-то из вас может подумать, что этой книгой я выступаю против всех врачей. Это не так. Сразу хочу сказать:

Я ОЧЕНЬ ЛЮБЛЮ ВРАЧЕЙ!

Особенно хороших врачей. Да что там говорить, даже простых обычных врачей, честных трудяг, которых, к счастью, у нас в стране еще осталось очень много.

Их можно найти в поликлиниках и в государственных больницах, в частных медицинских центрах и во многих платных клиниках. «Не за страх, а за совесть» они каждый день честно спасают чужие жизни и здоровье.


**ПЕРЕД ТАКИМИ ВРАЧАМИ
Я СНИМАЮ ШЛЯПУ
И ГОТОВ ПОКЛОНИТЬСЯ ИМ В ПОЯС.**

Но в то же время я понимаю, что для заболевшего человека поиск хорошего врача — нечто вроде лотереи, и шанс «нарваться» на недобросовестного хапугу довольно велик. Потому-то я и вынужден заниматься неблагодарным делом — рассказывать вам о том, как не стать жертвами мошенников в белых халатах и как избежать ненужного «коммерчески обоснованного лечения».

**Ведь кто-то же должен
это сделать?**



*Часть первая.
Диагностические
страшилки*



«Спасение утопающих — дело рук самих утопающих» — эта крылатая фраза из сатирического романа «12 стульев» наилучшим образом отражает положение дел в современной медицине.

Если вы заболели и у вас нет денег, вы вряд ли получите качественную медицинскую помощь. Ведь в этом случае вы сможете обратиться лишь к измученным, уставшим, измороженным врачам из районной поликлиники. Которым, будем откровенны, нет до вас никакого дела. У них и без вас хватает бумажной волокиты. Справки, карточки, рецепты, отчеты — на это у районных врачей уходит около 80% рабочего времени. На вас у них остается только 20% времени и 0% сил и желания.

Но предположим, вы заболели и у вас есть деньги. Тогда как?

Тогда, как ни странно, всё может сложиться еще хуже. Скорее всего, современные медицинские дельцы расскажут вам о том, что вы тяжело больны — даже если ваша болячка совсем невинна и безобидна.

То есть сначала вас запугают, лишат вас сна и покоя, а потом выкачают из вас максимально возможные деньги.

«Ничего личного, только бизнес», — как любил говорить Аль Капоне.

Ведь почти вся современная медицина построена на обмане.

«Обогащайся. О врачебной этике и морали подумаешь позже» — вот лозунг медицинских «жучков», всевозможных «комбинаторов» в белых халатах.

* * *

Как театр начинается с вешалки, точно также обман и раскрутка любого пациента начинаются с всевозможных диагностических процедур и устрашающих диагнозов. Ну что ж. Пожалуй, и мы с вами тоже начнем нашу беседу с разговора о диагностике и диагнозах.

Глава 1. ДЕТИ ТОМОГРАММЫ

*Есть такая профессия —
людей пугать*

Двадцать — двадцать пять лет назад, когда я только начинал изучать болезни спины и суставов, диагностика этих болезней была настоящим искусством. Что за оборудование было у нас в то время? С помощью чего мы, врачи, могли поставить правильный диагноз? Компьютерных и магнитно-резонансных томографов по всей Москве, не говоря уже о провинции, было раз-два, и обчелся. И пристроить пациента на томографическое обследование было тогда невероятной удачей. Даже по благу это не всегда удавалось сделать.

Из всех диагностических процедур, позволявших нам в деталях рассмотреть позвоночник пациента, широко доступен был только рентген.

Однако рентген показывает только кости. А что происходит в спине на уровне мягких тканей (хрящей, связок, межпозвонковых дисков), мы не видели и увидеть с помощью рентгена никак не могли.

Но вот парадокс: работая почти вслепую, мы умудрялись ставить правильные диагнозы и, чаще всего, успешно лечили своих больных.

Прошло несколько лет, и ситуация с томографами изменилась. Сначала компьютерные, а потом и магнитно-резонансные томографы распространились повсеместно. Обследование на томографе перестало наконец быть «удовольствием лишь для избранных».

Казалось бы, настал золотой век диагностики. Ведь с помощью компьютерной, и особенно магнитно-резонансной томографии, диагноз в большинстве случаев теперь можно ставить почти со стопроцентной точностью.

Упростилась диагностика не только болезней спины. Гораздо проще стало диагностировать болезни головы, внутренних органов и суставов. В нашем теле не осталось, наверное, ни одного уголка, который нельзя было бы рассмотреть с помощью магнитной или компьютерной томографии. Рай для диагноста, да и только.

Здесь бы нам радоваться и млеть от счастья, но появилась новая напасть — «дети томограммы», гипердиагностика. То есть постоянно стали возникать ситуации, когда врач на основании томографического исследования ставит пациенту неправильный устрашающий диагноз — по ошибке, по скудоумию или умышленно.

Какие неправильные диагнозы на основании томограммы ставят чаще всего?

Хит № 1 — грыжи межпозвонковых дисков

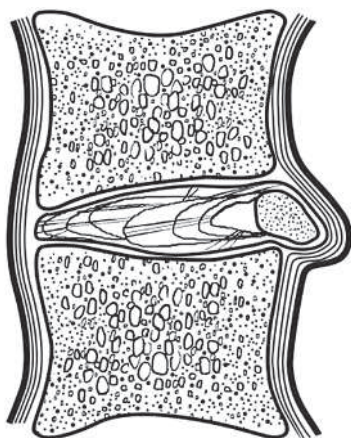
Этот диагноз врачи теперь очень любят. Однако, друзья мои, если у вас нашли грыжу в позвоночнике, это еще не значит, что она у вас есть.

Только не поймите меня неправильно. Я не пытаюсь доказать вам, что грыжи межпозвонковых дисков бывают у людей очень редко. Я только пытаюсь сказать, что грыжи дисков бывают гораздо реже, чем их находят.

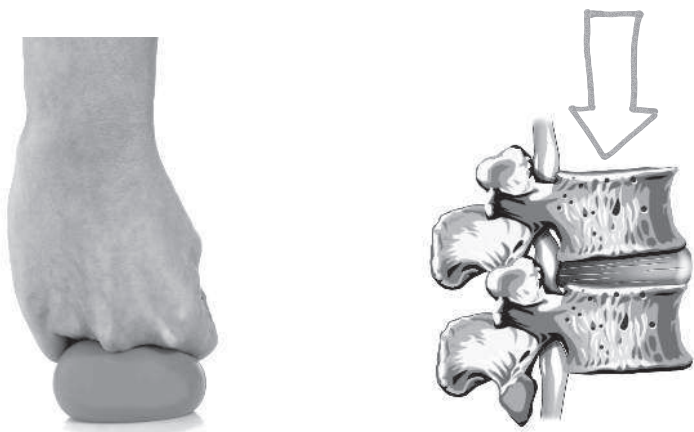Например, пациенту проводят магнитно-резонансную томографию поясничного отдела позвоночника, и видят на томограмме, что межпозвонковый диск выпячивается назад, в сторону спинномозгового канала.

Вообще-то такое выпячивание диска, направленное в сторону спинномозгового канала, действительно считается грыжей (или протрузией), и может привести к неприятным последствиям — особенно если оно больших размеров. Например, 6–7 мм и больше.

Бывают даже грыжи размером 8–12 мм. Такие крупные грыжи способны защемить, скажем, седалищный или бедренный нерв. И тогда пострадавшего скрючит от сильнейшей боли в спине и ноге. Именно так проявляются грыжи диска в поясничном отделе позвоночника.



Грыжа диска



Вытягивание диска от его сдавливания

А если большая грыжа вылезла в шейном отделе позвоночника, пострадавшего «прострелит» в одну руку и половину шеи.

Неприятно. Очень болезненно. И, казалось бы, о чем тут спорить? Вот они, проявления грыжи диска, налицо. Теперь нужно срочно бежать к нейрохирургу и пытаться эту грыжу лечить, или даже ее отрезать (то есть делать операцию на позвоночнике), а не спорить о диагнозе.

Все верно. Если грыжа большая, спорить действительно не о чем.

Ну а если выпячивание маленькое, 2–3 мм? Большинство специалистов по диагностике все равно очень часто называют такие небольшие выпячивания грыжами дисков, и рекомендуют это выпячивание усиленно лечить.

А вот это уже странно. Дело в том, у **любого** человека старше 30–40 лет есть выпячивания дисков позвоночника размером 2–3 мм. Речь идет об обычных возрастных изменениях.

Даже у молодых людей такое выпячивание — вполне нормальное дело. Ведь мы — существа прямоходящие. При

ходьбе и при стоянии вес тела давит на позвоночник, давит на межпозвоночные диски. Потому они немножко сплющиваются (от нашего веса) и слегка «вылезают» в стороны. Как сплющился бы от давления любой мяч, даже очень упругий.

Убери давление — и мяч снова примет стандартную форму. Диски тоже принимают стандартную форму, если снизить давление (лечь, например). Но постепенно, не сразу.

Еще раз повторю: выпячивание диска размером 2–3 мм — это никакая не грыжа, это норма. И лечения здесь не требуется.

Нормальные врачи об этом знают. Но... с нормальными врачами сейчас напряженка. А остальные принимаются лечить грыжу, которой нет.

Вот типичный случай из практики. На прием ко мне пришла женщина, у которой иногда болела шея. На магнитно-резонансной томографии шейного отдела позвоночника у женщины нашли несколько выпячиваний дисков размером по 2 мм. И поставили диагноз: «множественные грыжи дисков». С этим диагнозом женщина была направлена к нейрохирургу — решать вопрос об операции по удалению «грыж».

К счастью для нее, рекомендацию посетить нейрохирурга женщина проигнорировала. Она навела справки, и от своей подруги, ранее у меня лечившейся, узнала о «докторе, который лечит грыжи без операции». После чего пришла ко мне на консультацию.

На консультации я выяснил, что никаких симптомов грыжи у женщины нет — в руку боль не про-