
Альфредо Е. Ойос
Питер М. Прендергаст

МОДЕЛИРОВАНИЕ КОНТУРОВ ТЕЛА

Искусство и передовые методики
липомоделирования тела

Перевод с английского
под редакцией профессора
А.И. Неробеева



Москва
ИЗДАТЕЛЬСКАЯ ГРУППА
«ГЭОТАР-Медиа»
2020

Оглавление

Предисловие научного редактора к изданию на русском языке	10
Предисловие к изданию на английском языке	12
Введение	14
Список сокращений и условных обозначений	16
ЧАСТЬ I. ИСКУССТВО И НАУКА	
Глава 1. Человеческое тело как искусство: контуры, пропорции и эстетические идеалы	
Введение	19
Искусство и анатомия	20
Технология липосакции и искусство тела	23
Форма тела человека	24
Симметрия и пропорции	24
Эстетические идеалы и наука о красоте	30
Глава 2. Мышечная и пластическая анатомия	
Введение	34
Мышцы туловища	34
Плечо и рука	42
Бедра и тазобедренные суставы	45
Голень	50
Распределение жировой ткани	52
Глава 3. Концепция моделирования человеческого тела: свет, тень и форма	
Введение	54
Липомоделирование как произведение искусства	54
Удаление против выявления	55
Главные линии	55
Свет и тени	55
Контуры и форма	56
Позитивные и негативные пространства	57
Современные методики липосакции	58
Глава 4. Предоперационная подготовка к контурному моделированию тела	
Консультация	62
История	63
Медицинский осмотр и обследование	65
Отбор пациентов	69

Подготовка	69
Приложение 1	70
Приложение 2	74
Глава 5. Тумесцентная анестезия, мониторируемая анестезия и наркоз	77
Введение	77
Премедикация	77
Медицинская карта	77
Тумесцентная анестезия	79
Мониторируемая анестезия	82
Наркоз	82
Глава 6. Технологии VASER для ультразвуковой липосакции	85
История	85
Принципы ультразвуковой липосакции и работы аппарата VASER	86
Технология VASER и оснащение	88
Технология VASER	91
Преимущества	92
Глава 7. Анатомия жировой ткани, метаболизм и принципы пересадки тканей	94
Жидкое золото	94
Жировой метаболизм и эндокринология	95
Анатомия жира: подкожная ткань и поверхностная фасция	96
Оснащение	97
Методика	99
ЧАСТЬ II. ПАЦИЕНТЫ МУЖСКОГО ПОЛА. МЕТОДИКИ	
Глава 8. Мужской живот и торс	105
Введение	105
Скрытые разрезы	106
Применение дренажей	106
Разметка	107
Процедура	110
Удаление	111
Выделение прямой мышцы живота	113
Средняя линия	114
Промежуточный слой	114
Послеоперационный уход	116
Глава 9. Мужская грудь	118
Введение	118
Скрытые разрезы	120
Применение дренажей	120
Разметка	120
Процедура	122
Удаление	122
Пересадка жировой ткани	123
Послеоперационный уход	124
Глава 10. Мужские руки	127
Введение	127
Изгибы руки	127
Омолаживающий угол	127

Скрытые разрезы	128
Применение дренажей	129
Разметка	129
Процедура	131
Удаление	131
Пересадка жира	134
Послеоперационное ведение	135
Глава 11. Мужской торс и спина	137
Введение	137
Скрытые разрезы	137
Применение дренажей	138
Разметка	138
Процедура	141
Удаление	142
Послеоперационный уход	143
Глава 12. Мужские ягодицы и бедра	146
Введение	146
Скрытые разрезы	147
Применение дренажей	148
Разметка	148
Процедура	149
Удаление	150
Пересадка жира	151
Послеоперационный уход	152
ЧАСТЬ III. ПАЦИЕНТЫ ЖЕНСКОГО ПОЛА. МЕТОДИКИ	
Глава 13. Женский живот и тело	155
Введение	155
Скрытые разрезы	156
Применение дренажей	156
Разметка	156
Процедура	157
Удаление	158
Пересадка жира	159
Послеоперационный уход	159
Глава 14. Женские спина, бока и бедра	164
Введение	164
Скрытые разрезы	164
Применение дренажей	165
Разметка	165
Процедура	167
Удаление	167
Пересадка жира	169
Послеоперационный уход	170
Глава 15. Женские ягодицы	172
Введение	172
Скрытые разрезы	173
Применение дренажей	173
Разметка	173

Процедура	177
Удаление	178
Пересадка жира	179
Послеоперационный уход	179
Глава 16. Женская грудь	185
Введение	185
Скрытые разрезы	186
Применение дренажей	186
Разметка	186
Процедура	186
Удаление	187
Пересадка жира	188
Глава 17. Женские руки	193
Введение	193
Скрытые разрезы	193
Применение дренажей	194
Разметка	194
Процедура	195
Удаление	195
Пересадка жира	197
Послеоперационный уход	197
Глава 18. Женские нижние конечности: бедра и икроножная область	199
Введение	199
Идеальные ноги	199
Скрытые разрезы	200
Использование дренажей	201
Разметка	201
Процедура	204
Удаление	204
Пересадка жира	206
Послеоперационный уход	206
ЧАСТЬ IV. ПОСЛЕОПЕРАЦИОННЫЕ АСПЕКТЫ	
Глава 19. Послеоперационный уход	213
Дренаж	213
Компрессия	214
Вставание	216
Система косметологического активного восстановления при послеоперационном уходе	217
Мануальный лимфатический дренаж	218
Внешнее ультразвуковое воздействие	220
Прессотерапия	221
Виды энергетической терапии	222
Диатермия	222
Влаготепловая обработка	223
Карбокситерапия	223
Заключение	223

Глава 20. Осложнения, связанные с контурным моделированием тела	225
Введение	225
Основные осложнения после липосакции	225
Осложнения при энергетически-ассистированной липосакции.	229
Осложнения, связанные с контурным моделированием тела	231
Глава 21. Новые достижения в контурном моделировании тела	237
Введение	237
Мини-абдоминопластика с контурированием	237
Полная липоабдоминопластика с контурированием	238
Первоначальные подходы к динамическому контурированию	241
Пациенты после бариатрической операции	242
Улучшение формы молочных желез обогащенным жиром с помощью контурного моделирования.	243
Целлюлит и пациенты со вторичным фиброзом	243
Определение будущего	245
Предметный указатель	246

Введение

Ни одна другая анатомическая область не демонстрирует физическую силу, мощь и мускулатуру у мужчин, как руки и плечи. Древнегреческие и древнеримские скульпторы и художники знали об этом и великолепно подчеркивали эти характерные особенности в своих работах. В частности, греческие скульпторы превосходно показывали мускулистость верхней части руки и дельтовидных мышц в их скульптурных произведениях. Их цель была показать эстетические идеалы здоровых и атлетически сложенных мужчин, особенно героев из греческой мифологии, воинов и древних повелителей.

Поверхностная жировая структура, двусторонняя симметрия и толщина кожи в этой области ставят самую сложную задачу — формирование контура рук [1–3]. Полное понимание местного распределения жировой ткани и анатомии мышц имеет особое значение для успешного контурного моделирования рук [4, 5]. Руку делят на четыре области: переднюю, наружную, заднюю и внутреннюю. На передней, наружной и внутренней областях жировая ткань в основном имеет поверхностный (ареолярный) тип. Обычно это тонкий слой. Для моделирования самая важная область — задняя часть руки, где находится особый глубокий (ламеллярный) слой [5]. Данный слой различается по толщине в зависимости от индекса массы тела пациента. Этот слой в основном концентрируется в задней наружной и передней наружной областях, в проксимальной и средней третях руки. Липосакция в данной области может быть обширной, и это спо-

собно привести к рыхлости кожи, если не будет достигнуто оптимальное послеоперационное сокращение кожи (рис. 10.1).

Форма и контуры руки определяются размещением мышц и их массой [6–8]. У мужчин увеличенная мышечная масса тесно связана с демонстрацией здоровья и атлетизма. Дельтовидная, трехглавая и двуглавая мышцы преимущественно отвечают за форму рук и служат ориентирами по отношению к окружающим структурам (рис. 10.2).

Изгибы руки

Эстетически красиво сформированная рука обусловлена изгибами. Форма дельтовидной и двуглавой мышц определяет переднюю часть руки. Однако задняя часть руки — более трудная область для формирования и моделирования из-за особенного распределения жировой ткани. У пациента атлетического телосложения вид в профиль задней части руки в положении 90° демонстрирует изгибы в проксимальной и дистальной областях. У идеальной руки мышечная масса трехглавой мышцы создает выпуклую зону в середине, в то время как сухожилие трехглавой мышцы выравнивает дистальную заднюю часть руки.

Омолаживающий угол

Нижняя граница руки с плечом, отведенным на 90° , определяет угол с вертикальной линией, параллель-

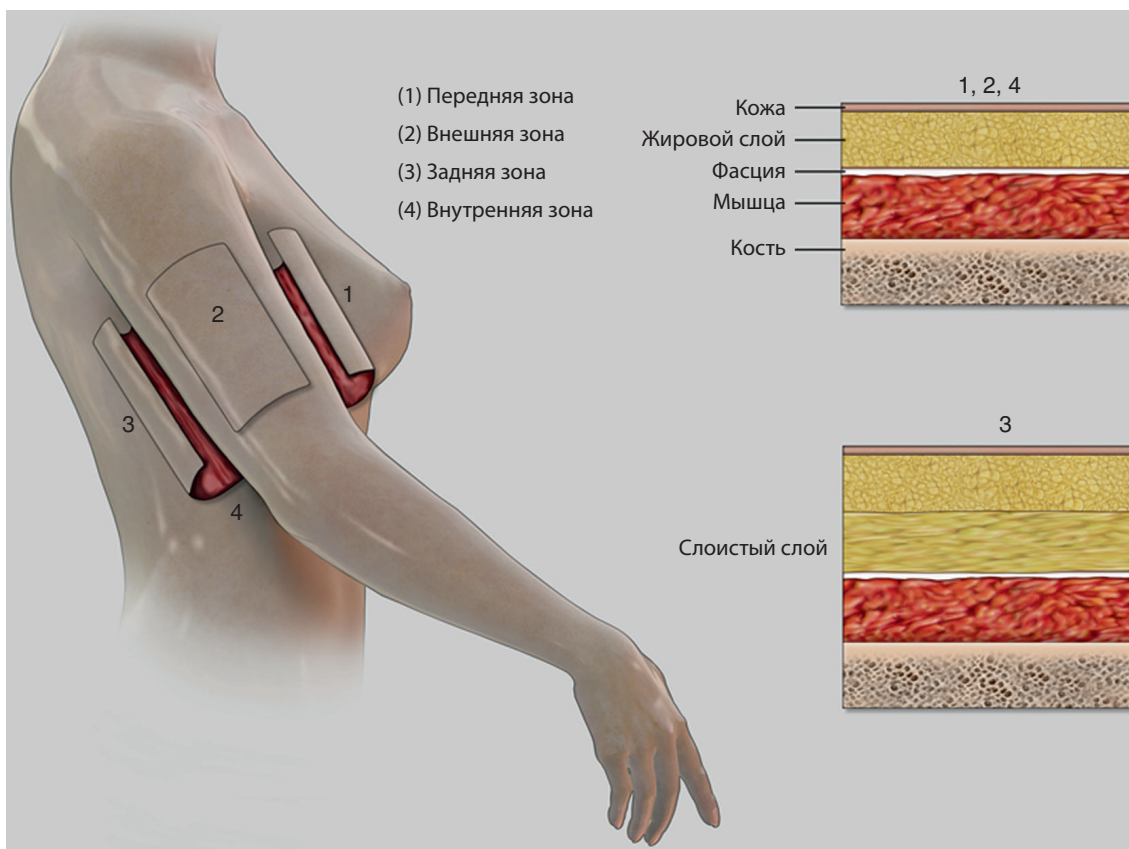


Рис. 10.1. Анатомическая основа распределения жира в руке согласно Авелару [1]. Зоны руки: 1 — передняя; 2 — внешняя; 3 — задняя; 4 — внутренняя. Зона 3 предрасположена накапливать большее количество слоистого (глубокого) жира. Это зона, на которой концентрируются для ее уменьшения во время липосакции



Рис. 10.2. Атлетические мужские руки

ной средней линии, называемый «омолаживающий угол». Чем острее угол, тем более выражена мышечная масса трехглавой мышцы. У полных и возрастных пациентов угол более тупой из-за наличия лишнего жира и/или рыхлости кожи (рис. 10.3).

Контурное липомоделирование помогает достичь атлетического внешнего вида, формируя жировое тело в несколько слоев и по всему контуру руки путем создания углублений и выпуклых областей [5]. Это существенно отличает его от простого выравнивания выпуклых областей при использовании традиционной липосакции.

Скрытые разрезы

Чтобы места разрезов были идеальными, их следует проводить в положении пациента лежа с от-

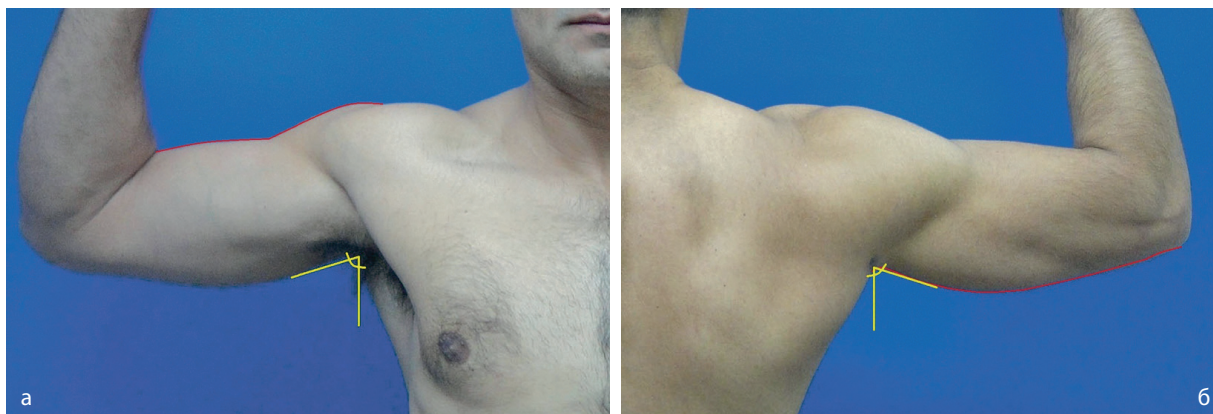

Рис. 10.3. Мужчина в возрасте 42 лет: а — передний отдел руки подчеркнут за счет кривизны дельтовидной и двуглавой мышц. Жировые отложения в данном отделе минимальны даже при умеренном колебании массы тела и естественном старении; б — задняя часть руки предрасположена к жировым отложениям из-за присутствия глубокого (слоистого) жира и тонкой кожи, которая увеличивается в объеме при изменении массы тела. Задняя

часть руки неровная в идеальной атлетической форме, области изгиба (негативные пространства) есть в проксимальном и дистальном отделах руки благодаря сухожилию трехглавой мышцы (дистальной) и ее проксимальному отделу. Угол между вертикальной линией и проксимальным задним отделом руки определяют как «омолаживающий угол» (желтые линии). Этот угол должен быть меньше 90°

веденной на 90° рукой, согнутым на 90° локтем и полным внешним вращением. Обычно выполняют разрезы длиной 5 мм: в задней части подмышечной впадины, передней части подмышечной складки и последний — на локте около конца локтевого отростка. Силиконовые порты и диски помещают в разрезы и ушивают на месте (рис. 10.4).

Применение дренажей

В основном дренажи не нужны при работе с данной областью. Разрез около локтя оставляют открытым для обеспечения щадящего оттока после операции. Безотлагательное послеоперационное ведение, включающее массаж, важно для достижения необходимого дренирования, уменьшения отека и ускорения заживления.

Разметка

Предоперационную разметку выполняют у пациента в положении стоя. Жировая ткань лучше просматривается при расслабленном состоянии руки

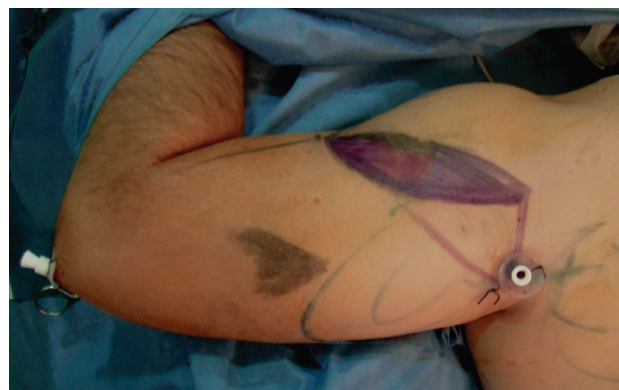

Рис. 10.4. Места разрезов с доступами в задней аксиллярной борозде и локте

в приведении. Разница в негативных областях обусловлена гендерным различием из-за кривизны трехглавых мышц у мужчин (рис. 10.5).

Глубокая разметка

Заднюю область разделяют на три. Больше количество жировой ткани для удаления находят в дистальной и апроксимальной частях руки (рис. 10.6).

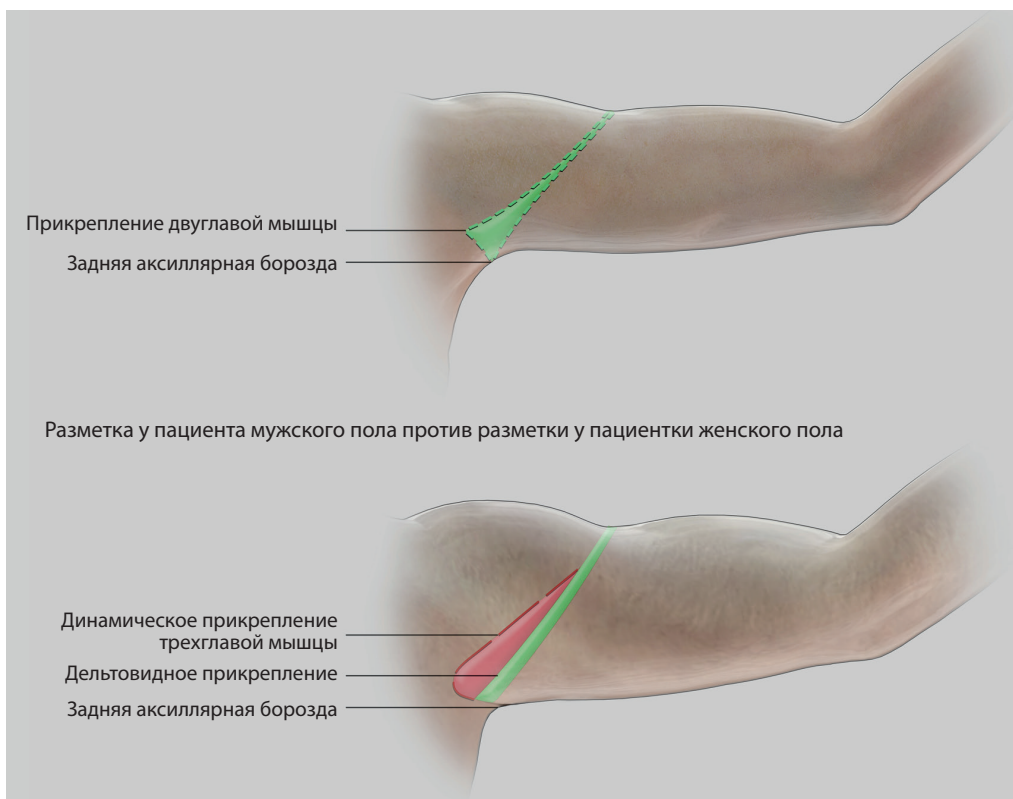


Рис. 10.5. Моделирование зон у пациентов мужского и женского пола (зеленым цветом). Увеличенный объем трехглавой мышцы у мужчин смещает дельтовидную мышцу при ее сокращении: динамическая зона (красным цветом)

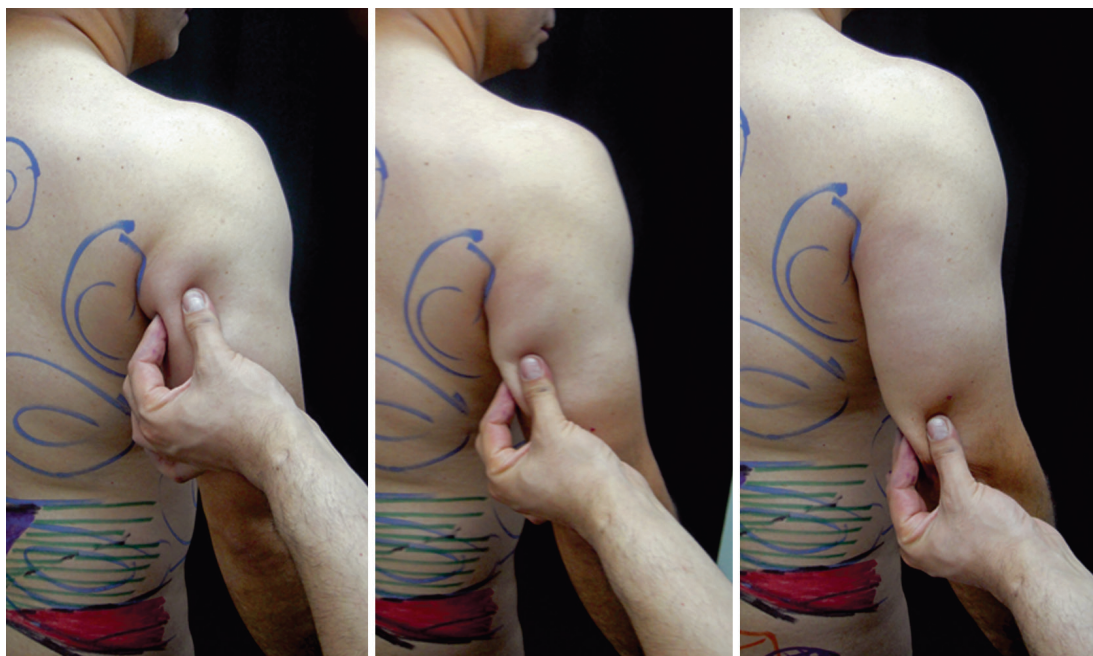


Рис. 10.6. Определение толщины жировой ткани на задней части руки: проксимальный, средний и дистальный отделы задней зоны

Обрамление

Размечают три мышцы: дельтовидную, двуглавую и трехглавую. Для начала просят пациента отвести руки на 90° , согнуть локоть на 90° и вращать плечо внутрь для разметки задней борозды дельтовидной мышцы (рис. 10.7). Далее, с вращением плеча во внешнюю сторону размечают переднюю борозду. Затем при полном приведении руки просят его выполнить произвольное сокращение трехглавой мышцы. Это создает новое углубление в задней части борозды. Область между изначальной задней частью борозды и новой бороздой создают во время мышечного сокращения — так называемая динамическая область. При активном сокращении трехглавых мышц другую маркировку выполняют в межпучковой области. Межмышечные складки между двуглавой и трехглавой мышцами также размечают для удаления жировой ткани (рис. 10.8).

Негативные пространства

Углубление, создаваемое двуглавой мышцей, отмечают как с внешней, так и с внутренней стороны. Делая разметку в положении руки, согнутой в локте на 90° , размечают полулунную зону от дистальной части сухожилия до локтевой складки. Переходную область отмечают от заднего края дельтовидной мышцы по направлению к брюшку мышцы. Эти приемы помогают осуществлять соединение во время липопластики, избегая неэстетичных результатов (рис. 10.9).

Процедура

Инфильтрация

Тумесцентный раствор состоит из 1000 мл изотонического раствора натрия хлорида, 1 мл эпинефрина в концентрации 1:1000 и 100 мл 1% раствора лидокаина. Начинают введение с более глубоких слоев, продолжая в более поверхностных. Соотношение инфильтрата и аспирата должно составлять 2:1.

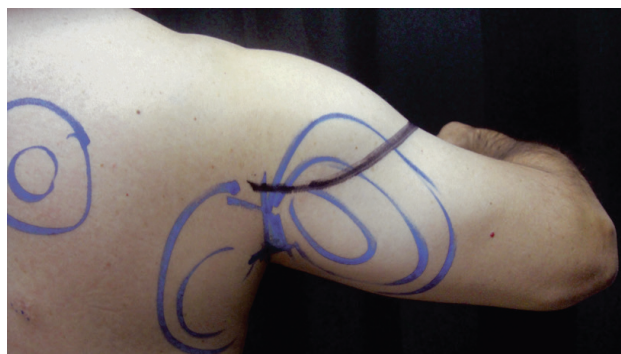

Рис. 10.7. Позиция руки для разметки задней борозды дельтовидной мышцы

Эмульсификация

Эмульсификацию начинают с поверхностного слоя. Общее время эмульсификации составляет около 2 мин на каждые введенные 100 мл тумесцентного раствора. Медицинский результат — потеря сопротивления ткани. Воздействие на поверхностные слои производят в пульсовом режиме (VASER), что позволяет в 2 раза уменьшить общее количество энергии, прикладываемой к тканям, снижая степень теплового действия на кожу. Более глубокие слои можно подвергать аппаратному воздействию в непрерывном режиме, быстро и эффективно эмульсифицируя жировую ткань.

Удаление

Глубокое удаление

Глубокую липосакцию осуществляют с помощью канюли диаметром 3 мм в отмеченных областях. Большую часть циторедукции производят в проксимальной части задней поверхности верхней части руки (рис. 10.10).

Внимание!

Липосакция в глубоком слое задней части руки должна концентрироваться в проксимальной и дистальной зонах. В средней трети следует действовать очень внимательно, так как есть опасность излишнего удаления ткани, которое может привести к деформации по типу «телефона».

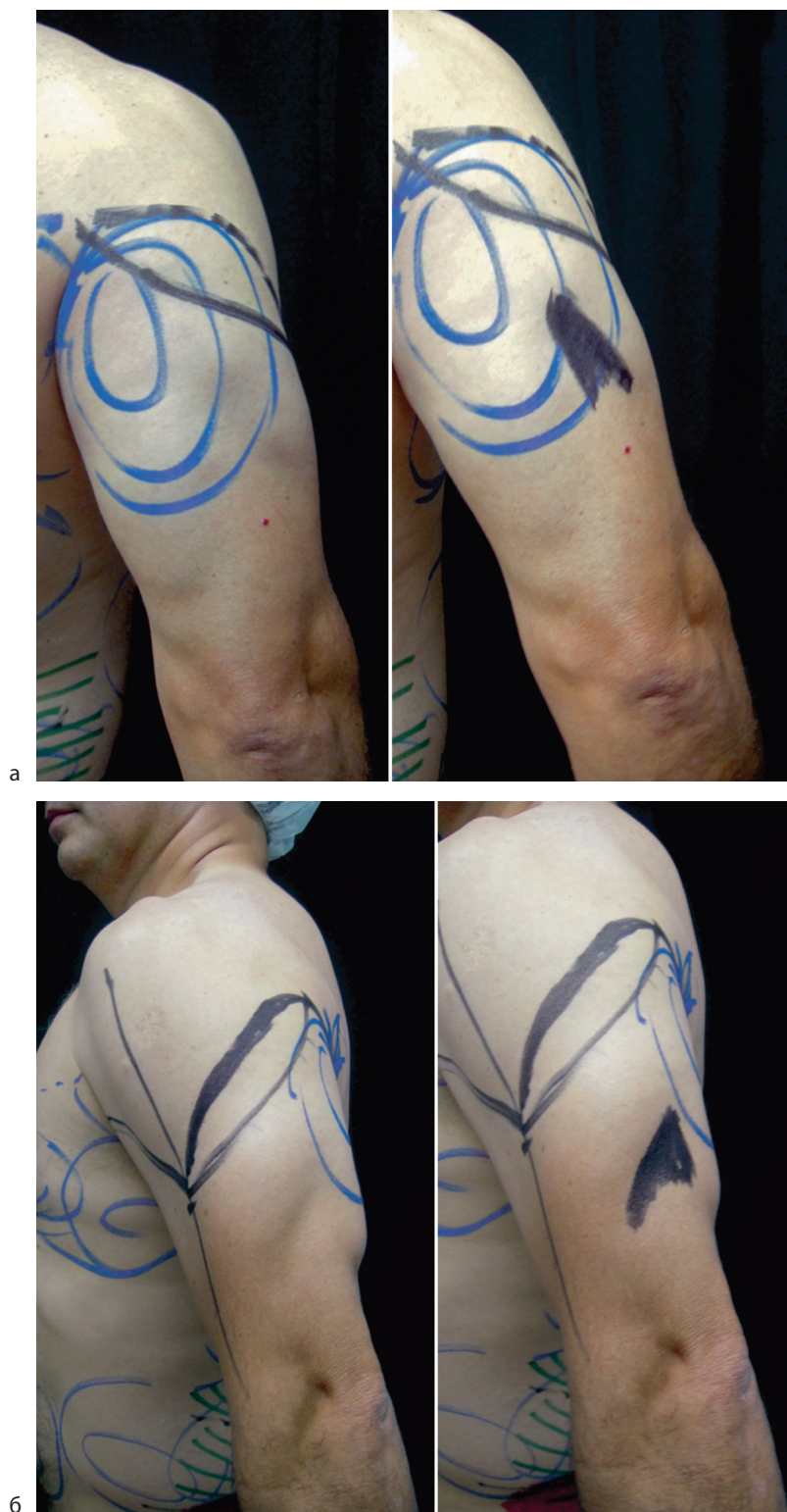

Рис. 10.8. Разметка трехглавой мышцы и динамической зоны. Разметка дельтовидной динамической зоны и трехглавой межпучковой зоны: а — задний вид; б — латеральный вид

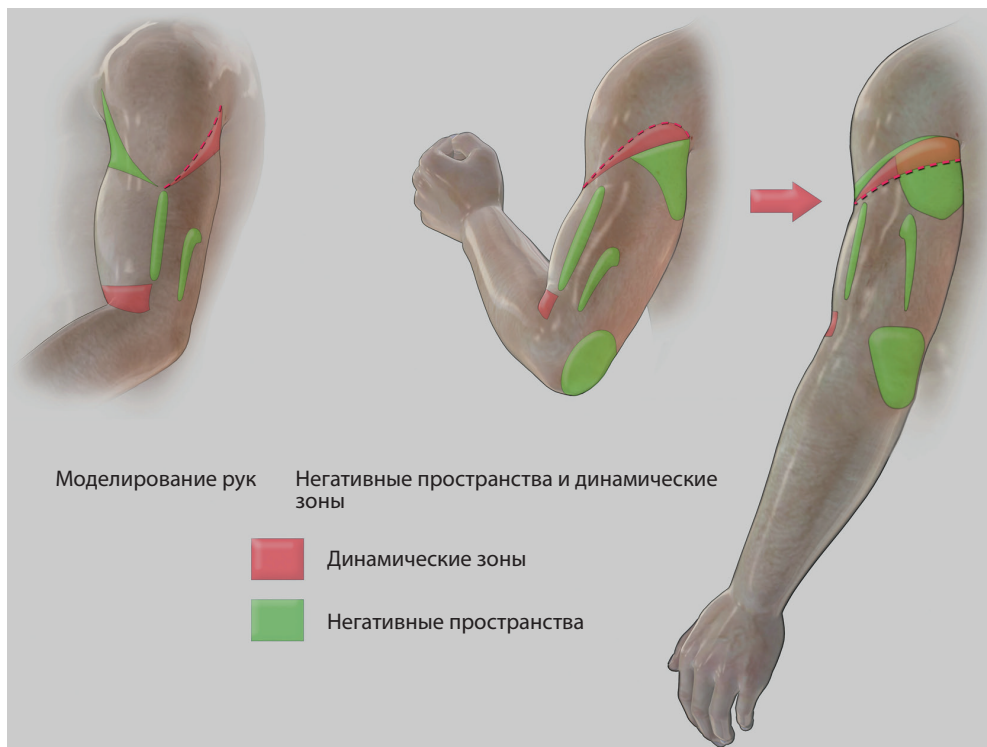


Рис. 10.9. Зоны разметки для моделирования рук у мужчин. Негативные пространства включают борозды двуглавой мышцы (внутреннюю и внешнюю), сухожилие и заднюю границу трехглавой мышцы в проксимальном и дистальном отделах. Обратите внимание, что зоны динамического движения об-

рабатывают как зоны негативного пространства в области задней борозды дельтовидной мышцы и дистального сухожилия двуглавой мышцы. Данные разметки перемещаются в зависимости от сокращения различных мышц, таким образом для точности переходную зону выделяют в данных областях

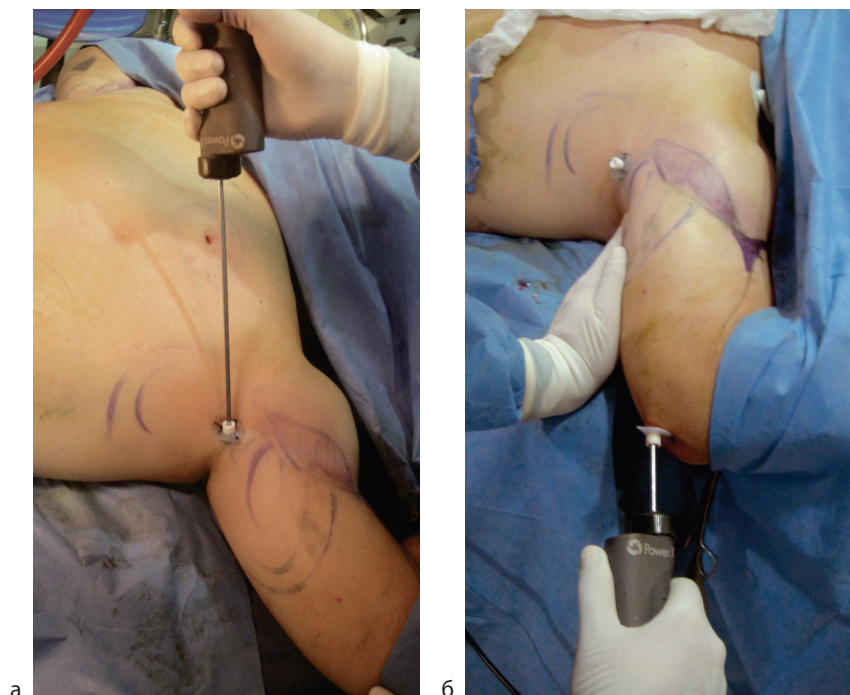


Рис. 10.10. Глубокое удаление через доступ: а — задний аксиллярный; б — локтевой

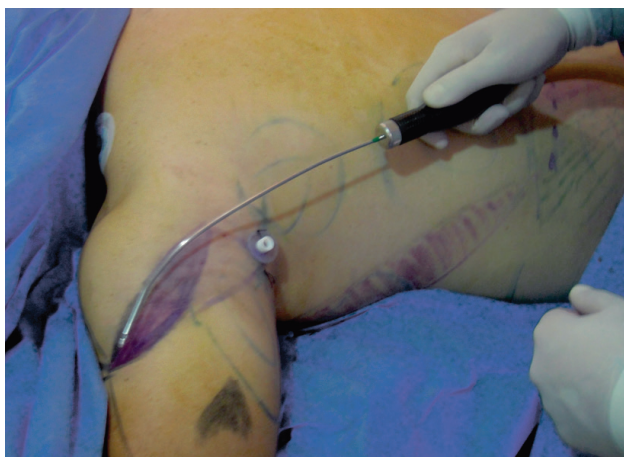

Рис. 10.11. Подход с использованием изогнутой канюли для доступа к задней части дельтовидной мышцы

Поверхностная обработка

Изначальная цель поверхностной липосакции руки — обрисовка контуров проксимальной и дистальной частей задней ее поверхности. Поверхностная липосакция также улучшает сокращение кожи. Авторы используют изогнутую под углом 45° канюлю диаметром 3 мм для контурирования борозды дельтовидной мышцы (рис. 10.11). Аналогично в области межмышечной борозды также проводят липосакцию, позволяющую создать эффект разделения трехглавой и двуглавой мышц спереди и сзади.

Внимание!

Липопластику рук следует выполнять с использованием канюлей небольшого размера (3 мм), что позволит избежать нежелательных искажений контуров. Для контурирования дельтовидной и трехглавой мышц нужно использовать специальную изогнутую канюлю.

Негативные пространства

Жир между двуглавой и углублением трехглавой мышцы на передней и задней поверхностях руки следует удалять тщательно, чтобы достичь краев мышц. Заднюю часть складки над дельтовидной мышцей сглаживают по направлению к задней поверхности мышцы, что позволяет избежать ступенчатого вида, приближая вид формируемой поверхности к естественному (рис. 10.12, 10.13).

Пересадка жира

Забранную жировую ткань помещают в емкость для отстаивания. Образовавшуюся в результате отстаивания жидкость извлекают, к жиру добавляют антибиотик. Пересадку жира проводят с использованием изогнутой на 90° канюли диаметром 3 мм через задний аксиллярный разрез. Для увеличения локального объема вводят от 50 до 100 мл жира внутримышечно в средний пучок дельтовидной мышцы (рис. 10.14) [9].

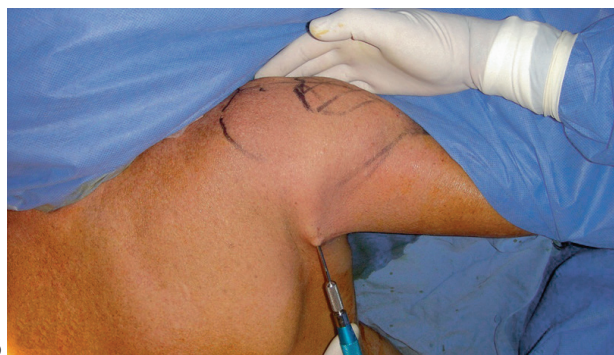
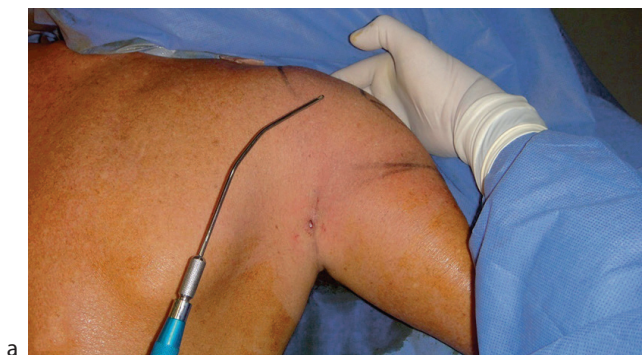
Рис. 10.12. Пересадка жировой ткани: а — обратите внимание на зону, достигаемую изогнутой канюлей; б — процедура введения жира

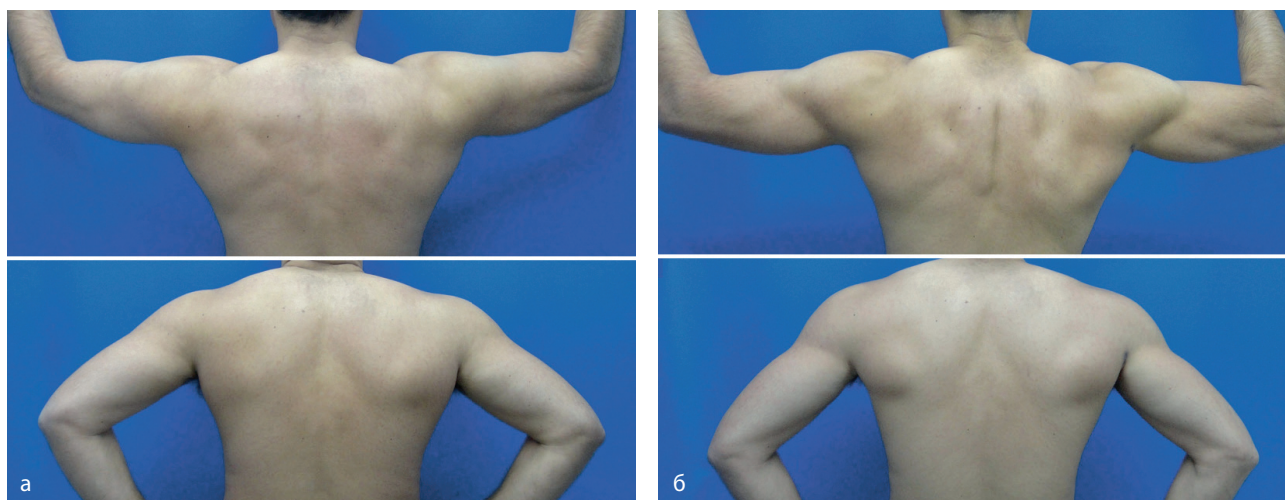


Рис. 10.13. Пациент в возрасте 45 лет с избыточной массой тела: а — до операции; б — через 1 год после операции. Вид спереди и сзади

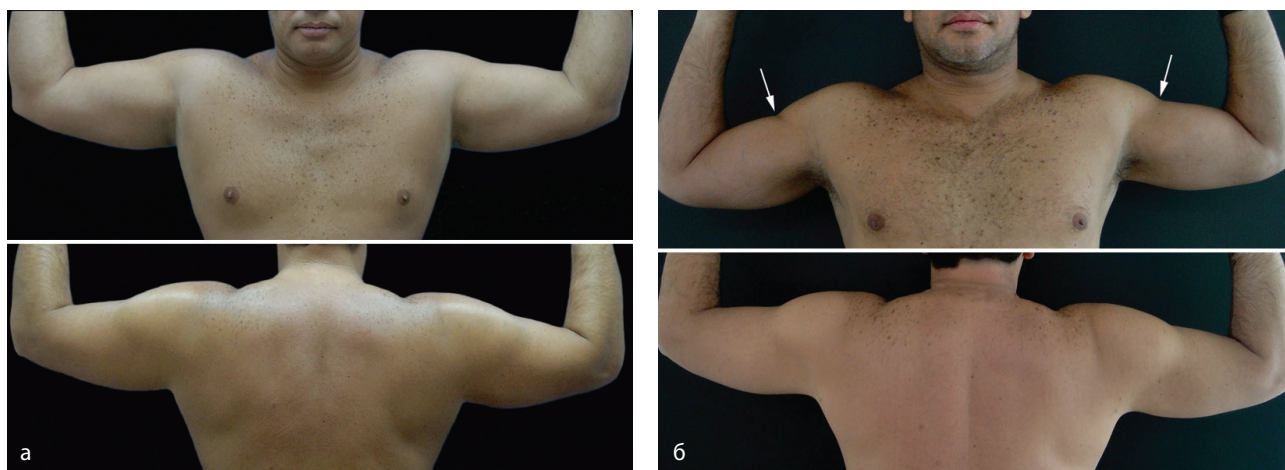


Рис. 10.14. Пациент в возрасте 45 лет: предоперационные снимки (а) спереди (сверху) и сзади (внизу); тот же пациент через 6 мес после операции (б) спереди (сверху) и сзади (внизу). Выполнена липосакция с моделированием и пересадкой жира в объеме 60 мл. Стрелки показывают моделирование борозды дельтовидной мышцы, которое создает впечатление увеличенной мускулатуры

Послеоперационное ведение

После завершения процедуры проксимальные задний и передний аксиллярные разрезы ушивают с помощью подкожных швов. С целью дренирования оставляют разрез в области локтя, который покрывают стерильной марлевой салфеткой. Для улучшения процесса дренирования используют массаж в раннем послеоперационном периоде. С целью про-

филактики сокращения мышц задней поверхности руки следует выполнять упражнения на растяжку. Пациенту рекомендуют носить одежду, которая позволит создать оптимальную компрессию для уменьшения боли и отечности. Однако избыточного давления следует избегать, так как оно может спровоцировать отек и даже онемение дистальной части руки.

Список литературы

1. Avelar J. Regional distribution and behavior of the subcutaneous tissue concerning selection and indication for liposuction // *Aesthet. Surg. J.* 1989. Vol. 13. P. 155–165.
2. De Souza Pinto E.B., Indaburo P.E., Da Costa Muniz A. et al. Superficial liposuction: body contouring // *Clin. Plast. Surg.* 1996. Vol. 23, N 4. P. 529–548.
3. Rohrich R.J., Beran S.J., Di Spaltro F. et al. Extending the role of liposuction in body contouring with ultrasound assisted liposuction // *Plast. Reconstr. Surg.* 1998. Vol. 101. P. 1090–1102.
4. Duncan D.I. Improving outcomes in upper arm liposuction: adding radiofrequency-assisted liposuction to induce skin contraction // *Aesthet. Surg. J.* 2012. Vol. 32, N 1. P. 84–95.
5. Hoyos A., Perez M. Arm dynamic definition by liposculpture and fat grafting // *Aesthet. Surg. J.* 2012. Vol. 32, N 8. P. 974–987.
6. Appelt E.A., Janis J.E., Rohrich R.J. An algorithmic approach to upper arm contouring // *Plast. Reconstr. Surg.* 2006. Vol. 118. P. 237–246.
7. Chamosa M., Murillo J., Vázquez T. Lipectomy of arms and lipograft of shoulders balance the upper body contour // *Aesthetic. Plast. Surg.* 2005. Vol. 29, N 6. P. 567–570.
8. Gilliland M.D., Lyos A.T. CAST liposuction of the arm improves aesthetic results // *Aesthetic. Plast. Surg.* 1997. Vol. 21, N 4. P. 225–229.
9. Toledo L., Mauad R. Fat injection: a 20-year revision // *Clin. Plast. Surg.* 2006. Vol. 33. P. 47–53.