

ОГЛАВЛЕНИЕ

| | |
|---|-----|
| Список сокращений и условных обозначений | 4 |
| Предисловие | 5 |
| Глава 1. Анатомо-хирургические особенности у детей. Подковообразная почка | 7 |
| Глава 2. Гидронефроз подковообразных почек | 19 |
| Лечение детей с гидронефрозом подковообразной почки | 30 |
| Глава 3. Компьютерная ренангиография в диагностике врожденных гидронефрозов у детей | 61 |
| Глава 4. Удвоение подковообразных почек | 71 |
| Глава 5. Нефроптоз | 78 |
| Нефроптоз в детском возрасте | 79 |
| Нефроптоз дистопированной почки у детей | 85 |
| Нефроптоз подковообразных почек | 88 |
| Глава 6. Закрытые повреждения почек | 94 |
| Закрытая травма подковообразных почек | 107 |
| Глава 7. Мочекаменная болезнь у детей | 117 |
| Камни почек | 117 |
| Камни подковообразной почки | 125 |
| Глава 8. Опухоль Вильмса подковообразной почки | 128 |
| Заключение | 139 |
| Литература | 152 |

СПИСОК СОКРАЩЕНИЙ И УСЛОВНЫХ ОБОЗНАЧЕНИЙ

- ♦ — торговое название лекарственного средства и/или фармацевтическая субстанция
- ® — лекарственное средство не зарегистрировано в Российской Федерации
- © — лекарственное средство в Российской Федерации аннулировано, или срок его регистрации истек
- АД — артериальное давление
- ВПП — врожденный порок развития почек
- МКБ — мочекаменная болезнь
- ПМП — пузырно-мочеточниковый рефлюкс
- РКИ — ренально-кортикальный индекс
- СОЭ — скорость оседания эритроцитов
- УЗИ — ультразвуковое исследование
- ЧСС — частота сердечных сокращений
- ХТ — химиотерапия
- ЛТ — лекарственная терапия

ПРЕДИСЛОВИЕ

За последние 50 лет достигнуты значительные успехи в диагностике и лечении аномалий развития и заболеваний мочеполовой системы у детей. В результате проведенных за этот период функциональных исследований и в связи с появлением принципиально новых диагностических методов, таких как рентгенографическая, компьютерная, ультразвуковая, магниторезонансная томографии, компьютерная ренангиография, внедрение в клинику новых уродинамических методов исследования, существенно изменилась тактика лечения детей с урологической и онкологической патологией.

Урология детского возраста имеет ряд существенных особенностей, без знания которых невозможно оказать надлежащей лечебной помощи. Детский уролог должен быть образованным специалистом не только по урологии, но и по детской хирургии, детской онкологии, педиатрии, детской анестезиологии и реанимации и т.д.

По мнению С.Я. Далецкого, урология детского возраста, так же как и детская онкология мочеполовой системы, только тогда приобретает подлинно превентивный характер, когда сконцентрирует свое внимание на первых годах жизни ребенка и, что особенно важно, на новорожденных и грудных детях.

Врожденные пороки развития почек и верхних мочевыводящих путей занимают первое место среди аномалий развития различных органов и систем и составляют от 13 до 74% всех врожденных пороков и от 3 до 5,5% общего числа урологических заболеваний (Исаков Ю.Ф., 2009; Джафар-Заде М.Ф., 2011).

Среди аномалий развития мочевыводящей системы у детей подковообразная почка занимает особое место. Являясь достаточно часто встречающимся вариантом аномалий взаимоотношения, подковообразная почка образуется из слияния верхних или, чаще, нижних полюсов почек до периода их ротации в процессе эмбриогенеза. Отсюда причудливая форма чашечно-лоханочной системы, бугристость почки, расположение мочеточников спереди перешейка.

Хирургические заболевания подковообразной почки ассоциированы с нарушением пассажа мочи из лоханки в связи с высоким отхождением мочеточника. Аномалии сосудистой архитектоники подковообразной почки также создают условия для возникновения патологического процесса. Неясным остается роль перешейка, в зоне

которого выявляются сосудистая недостаточность, локальные и ишемические изменения.

В отечественной литературе хирургические заболевания подковообразных почек у детей представлены в качестве казуистических случаев. Представленная работа позволяет устранить этот пробел детской урологии.

Мы надеемся, что книга будет полезна студентам, врачам-интернам, а также детским хирургам, урологам и педиатрам, которые пришлют нам свои замечания, за что будем искренне признательны.

Глава 1

АНАТОМО-ХИРУРГИЧЕСКИЕ ОСОБЕННОСТИ У ДЕТЕЙ. ПОДКОВООБРАЗНАЯ ПОЧКА

При заболеваниях мочеполовой системы в детском возрасте необходимо учитывать, что у детей они протекают на совершенно других, чем у взрослых, анатомо-физиологических основаниях.

А.Я. Духанов в 1961 г. писал: «...Дети с травмами мочеполовых органов, как правило, направляются в распоряжение детских хирургов...»

Все органы мочевой системы у ребенка проходят сложные пути эмбрионального развития (Духанов А.Я., 1968; Исаков Ю.Ф., 2009; Разин М.П., 2011; Соловьев А.Е., 2018).

Грудной ребенок старше 3—4 мес постепенно лишается первоначально приобретенного от матери иммунитета. В связи с этим он легче инфицируется, тяжелее переносит детские инфекции и осложнения, возникающие, в частности, при травматических заболеваниях.

Надо учитывать, что в грудном и более старшем возрасте детям свойственны свои особенности питания и обмена веществ. Дети очень легко переходят в состояние дистрофии, эксикоза, при котором наступает значительное снижение невосприимчивости организма к естественным инфекциям. Достаточно вспомнить о том, как тяжело и упорно протекает у детей, особенно грудного возраста, пиурия.

Детям свойственны проявления спазмофилии, рахита, эндокринных нарушений, в том числе нарушений минерального обмена веществ. Поэтому правильное понимание патогенеза и клиники различных заболеваний урогенитальной системы ребенка приобретает значение в возрастном анатомо-физиологическом развитии (Долецкий С.Я., 2005; Исаков Ю.Ф., 2015).

Мы сочли необходимым представить очерк, посвященный этим особенностям анатомического и топографо-анатомического развития ребенка, с отражением его значения для хирургической клиники мочеполовой системы.

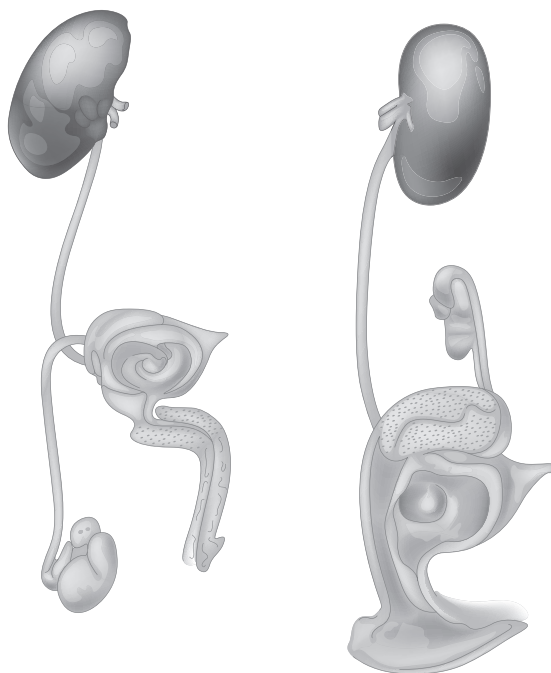


Рис. 1.1. Мужская и женская половая система

Почка является парным железистым органом в виде боба или фасоли. Длина почек 10–14 см, ширина их 4,5–6 см, а толщина 2,5–4,5 см. Различают на них переднюю и заднюю поверхности, верхний и нижний полюсы и медиально расположенные почечные ворота. Здесь расположены сосуды и почечная лоханка. Почечные артерии выходят прямо из аорты, они проходят дорсально от вен и указывают, как и последние, по числу и расположению, на частую их изменчивость. Позади почечной ножки расположена почечная лоханка, в которую из почки впадают 6–9 почечных чашечек. Почка лежит в самой верхней части брюшинного пространства или в самой верхней трети люмбального углубления по обеим сторонам нижнего грудного позвонка и верхнего поясничного позвонка. Правая, немного меньшая почка, стоит в большинстве случаев ниже, чем левая. Она простирается приблизительно от XII грудного позвонка до III поясничного, а левая — от XI грудного позвонка до нижнего края II или до верхнего края III поясничного позвонка. Продольные оси почек проходят не параллельно, а сходятся кверху. Получается

так, что нижние почечные полюсы на 11 см, а верхние на 7 см отдалены друг от друга.

Передние поверхности почек частично покрыты брюшиной. К правой почке прилегают восходящая толстая кишка, двенадцатиперстная кишка и печень, к левой — желудок, селезенка и каудальная часть поджелудочной железы.

Почки расположены на самой верхней части, спереди *musculus psoas*. Их поверхности выступают, кроме того, к *pars lumbalis* диафрагмы, к самому нижнему ребру и частично к *pars costalis* диафрагмы.

С почкой тесно связаны надпочечники. Они лежат на верхнем полюсе передней поверхности почек. Правый надпочечник имеет форму трехсторонней пирамиды и сидит шапкообразно на верхнем полюсе. Левый надпочечник имеет форму полумесяца, больше прилегает к передней поверхности почки и простирается к медиальному краю до почечных ворот.

Очень близко возле верхнего полюса правой почки проходит нижняя полая вена, тесно связанная соединительной тканью. Оба органа почки и надпочечник окутываются и окружены почечной жировой капсулой и почечной фасцией.

Забрюшинное пространство, особенно у новорожденных, отличается относительно слабым развитием жировой клетчатки, которая, как правило, нарастает в своем массиве у детей в старшем возрасте. Это приводит к тому, что крупные сосуды забрюшинного пространства (брюшная аорта, нижняя полая вена) заключены в очень нежную, рыхлую соединительную ткань, что создает этим органам большую подвижность в связи со слабой фиксацией у позвоночника. По-видимому, этим и объясняются редкие повреждения этих крупных сосудов в условиях родовой травмы. Такое же легкое перемещение и подвижность отмечаются и в отношении сосудов почек. И по мере того, как нарастает жировая клетчатка за счет массивного развития плотной соединительной ткани, резко уменьшается и смещаемость сосудов. Поэтому при травмах почек мы имеем большей частью повреждение почечной паренхимы и реже нарушение целостности сосудов и прежде всего отрывы почки от питающих ее крупных сосудов.

У новорожденного по сравнению со взрослым почка как бы сплюснута сверху вниз вдоль, по мере своего развития она удлиняется и становится сходной по форме с почкой взрослого лишь после 14–15 лет. Справедливо подчеркивается, что расположенные в забрюшинном пространстве, почки к моменту рождения ребенка сравнительно с дру-

гими органами полости живота не вполне развиты и имеют в большей мере эмбриональный характер. Плохо выраженные извитые каналцы уже после третьего месяца начинают быстро развиваться. Правда, неодинаково быстро при сравнении с внутриутробным и внеутробным развитием, и хотя иногда у новорожденного можно наблюдать почки, не имеющие дольчатого строения, тем не менее отмечены случаи, когда у взрослого сохраняется дольчатость.

Во многих случаях мы имеем дело с замедлением эмбрионального или постэмбрионального развития.

Почки претерпевают сложное эмбриональное развитие. Даже после рождения в процессе роста ребенка в структуре почек отмечаются различные изменения (Долецкий С.Я., 2005; Лопаткин Н.А., 2013).

Почки начинают увеличиваться по длине и ширине с первого года жизни ребенка. Почки постепенно опускаются, и в разном возрасте они располагаются на различных уровнях. Так, у новорожденных — на уровне нижнего края XI грудного позвонка, у детей 3–5 лет верхняя граница лежит на уровне XII грудного позвонка; у годовалых — несколько выше его нижнего края, и к двум годам расположение верхнего полюса почки такое же, как и у взрослого.

Следует отметить, что у детей правая почка далеко не всегда лежит ниже левой. Наблюдаются случаи, где левая почка расположена ниже правой. В случае гиподистрофии при сильном истощении такое низкое положение почек может наблюдаться и у маленьких детей.

Почечные сосуды у детей в раннем возрасте располагаются косо и значительно выше почечной лоханки. Длина их поэтому относительно больше, чем у взрослых.

Горизонтальное расположение почечной ножки у детей встречается крайне редко. У новорожденных длинники почек конвергируют кнутри. Поэтому наблюдается сближение верхних полюсов почек и расхождение нижних. Взаимоотношение почек с соседними органами резко изменяется по мере неравномерного роста и развития. Особенно часто это отмечается в течение первых двух лет жизни. У новорожденных обе почки на значительном протяжении покрываются сверху и спереди надпочечником, который отличается значительной величиной.

Форма почечной лоханки бывает почти такой же, как у взрослых, но она все же отличается известным разнообразием. Так, имеется мешковидная лоханка с малоразвитыми чашечками. Вместе с тем при ветвистой форме мочеточник как бы не образует лоханки и прямо разветвляется на чашечки. Следует заметить, что имеется много переход-

ных форм между крайними типами, причем лоханка, будучи вначале внутривнутрипочечной, постепенно становится внепочечной, но она может оставаться и внутривнутрипочечной.

Фиксирующий аппарат почки у маленьких детей выражен слабо. Уровень расположения почек зависит от фазы дыхания, от расположения и соотношения с окружающими почку органами. Почка соприкасается и с другими органами, но на меньшем протяжении, чем с надпочечником. Справа у новорожденных печень покрывает относительно меньшую поверхность почки, чем у взрослого. Объясняется это более высоким положением печени и диафрагмы в раннем детском возрасте. Зато с кишечником передняя поверхность правой почки соприкасается на большем протяжении, чем это наблюдается у взрослого. Нередко к нижнему полюсу спереди примыкают слепая кишка и червеобразный отросток. Слева почка сравнительно мало соприкасается с селезенкой, иногда она с ней совершенно не соприкасается. К верхнему полюсу ее подходит хвост поджелудочной железы.

С другими органами, такими как тонкий и толстый кишечник, соприкосновения почти не наблюдается, однако следует иметь в виду, что при наполнении газами или кишечным содержимым петель кишок, желудка, селезеночной кривизны, а также нисходящей толстой кишки может произойти сближение, соприкосновение с передней поверхностью левой почки. Поперечно-ободочная кишка, даже будучи наполненной, обычно отходит кпереди, вверх. Так как при травме в организме могут встречаться и состояния, приводящие к проявлению различных пороков развития, то естественно, что и клиника, и последствия этих травм аномальных органов будут иметь совершенно особые проявления.

Следует знать, что у детей встречается единый орган, который состоит из двух почек, соединенных верхними и нижними полюсами. Это так называемая двойная сросшаяся почка. Она имеет различные варианты мочеточников и добавочные артерии и вены (С.Н. Страхов, 2010, Н.А. Лопаткин, 2013).

Необходимо знать о подковообразной почке, которая обычно смещается книзу и имеет бугристую поверхность. Она располагает сосудистой ножкой и мочеточником по передней поверхности органа. Часто у слабых детей, дистрофиков наблюдается врожденная дистопия почек. Различают поясничную, подвздошную, тазовую и перекрестную (одностороннюю и двустороннюю) дистопию. Орган может находиться и в малом тазу, что нередко вообще затрудняет диагностику в клинике его заболевания (Аляева Ю.А., Глыбочко П.В., Пушкарь Д.Ю., 2015).

У детей наблюдается врожденный гидронефроз, который возникает в результате затрудненного оттока мочи из-за врожденных атрезий сужения, наличия перегибов, перекрутов, а иногда и обтурации мочеточников в связи с клапанами. С течением развития вначале левый надпочечник, будучи большим, начинает уменьшаться в размерах, и по мере уменьшения увеличивается площадь соприкосновения поджелудочной железы и селезенки с левой почкой. Как фиброзная, так и жировая почечные капсулы у новорожденных выражены слабо, но они легко отделяются от почки. Во внутриутробной жизни почечная капсула развивается крайне медленно.

Следует отметить, что почечный таз у детей имеет своеобразную структуру. Так, у детей раннего возраста имеется определенная связь между дольчатостью почки и шириной лоханки. Лоханка располагается иначе, чем у взрослого, она более развернута и обращена вперед.

Мы уже отметили некоторые аномалии в развитии почки. Процесс становления почек отличается большой сложностью. Аномалии развития почек, как отмечает А.Я. Пытель, принято делить на аномалию числа почек, аномалию их расположения, аномалию формы и взаимоотношения почек и аномалию структуры почек. В соответствии с этим нужно подчеркнуть возможность отсутствия почки с одной стороны.

От почечной лоханки до мочевого пузыря с каждой стороны проходят мочеточники различной длины, в зависимости от роста человека. Это плотные трубки шириной от 4 до 7 мм. Они проходят по задней поверхности брюшины в малый таз и на своем пути на 7 см ниже почечной лоханки пересекают *vena spermatica*, затем пересекают место разветвления *art. iliaca communis* и наконец далее пересекаются с *d. deferens*. В обоих упомянутых выше пунктах и в месте вхождения в мочевой пузырь находится физиологическое сужение мочеточника. Отток мочи из лоханки происходит перистальтически в связи со спазматическими сокращениями мочеточника, которые следуют через определенные промежутки времени — от 15 до 60 с. С помощью цистоскопа можно непосредственно наблюдать ритмическое выбрасывание мочи через устье мочеточника в мочевой пузырь. Мочеточник в грудном возрасте значительно шире, чем у взрослого, но у него слабо развиты мышечные эластические волокна. Вначале мочеточнику свойственна большая извилистость и складчатость слизистой, а в дальнейшем он так выравнивается, что не отличается от мочеточников взрослого.

По мере развития мочевой системы размер почечной лоханки и мочеточника становится значительно меньше. Мочеточник приобретает прямое направление вместо извилистого. Приблизительно к 3 годам жизни ребенка соотношение элементов почечного таза, почечной лоханки и мочеточников становится таким же, как и у взрослого. В общем, длина мочеточника увеличивается равномерно с телом, однако отмечается, что левый мочеточник обычно бывает длиннее правого.

Двусторонняя дистопия почек, при которой они срастаются между собой нижними или верхними полюсами, носит название подковообразной почки. Перешеек между сросшимися почками состоит из фиброзной (15%), чаще из почечной ткани (85%). Подковообразная почка расположена ниже обычного, сосуды отходят беспорядочно, лоханки лежат на передней поверхности почек, чашечки обращены медиально. Мочеточники короткие, имеется высокое отхождение мочеточников.

Подковообразная почка образуется при сращении одноименных полюсов обеих почек, причем чаще имеет место сращение нижними полюсами. Сращение полюсов почек встречается, когда:

- а) между полюсами почек имеется перешеек;
- б) полюс одной почки непосредственно переходит в полюс другой.

Перешеек может быть фиброзным или состоящим из почечной ткани. Подковообразная почка часто сочетается с поясничной дистопией.

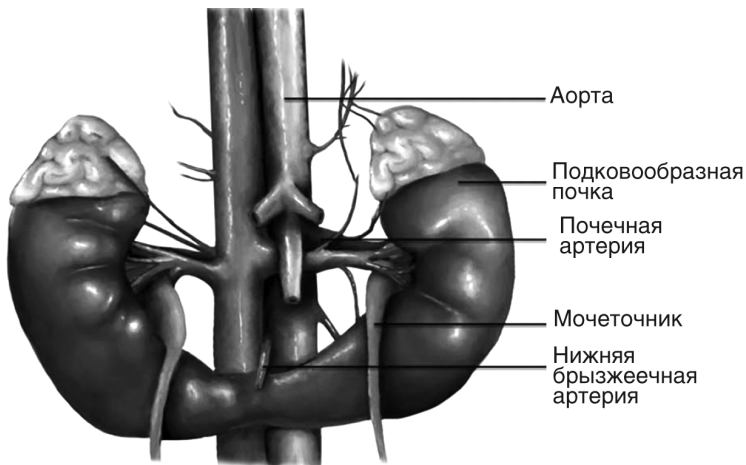


Рис. 1.2. Подковообразная почка

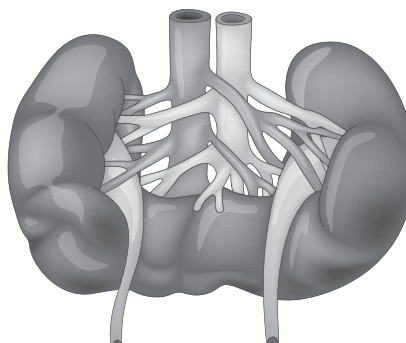


Рис. 1.3. Схема сосудистого русла подковообразной почки

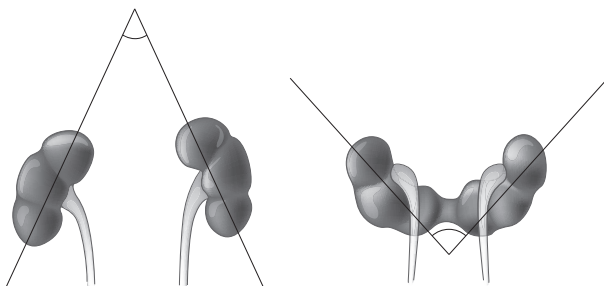


Рис. 1.4. Угол, образованный двумя линиями, проведенными через верхний и нижний полюс почек, в норме открыт книзу, при подковообразных почках — кверху

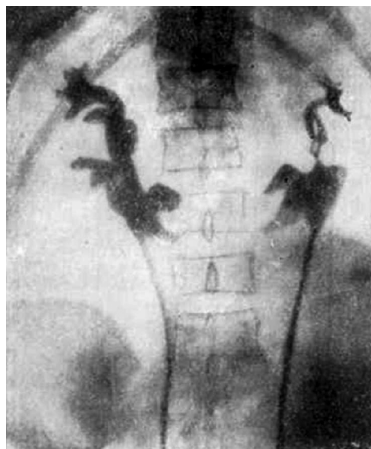


Рис. 1.5. Подковообразная почка (экскреторная урография)

Обе половины подковообразной почки отмечаются характерными особенностями задержки эмбрионального развития: в них отчетливо выражены дольчатость строения и сплюснутая форма, лоханки обращены кпереди или латерально, имеется ряд добавочных сосудов от аорты и подвздошных артерий. Мочеточники на выходе из лоханки пересекают переднюю поверхность нижних полюсов почек или перешейка. Почечные лоханки и чашечки имеют причудливую форму, не укладываются в варианты строения почечной лоханки нормальной почки.

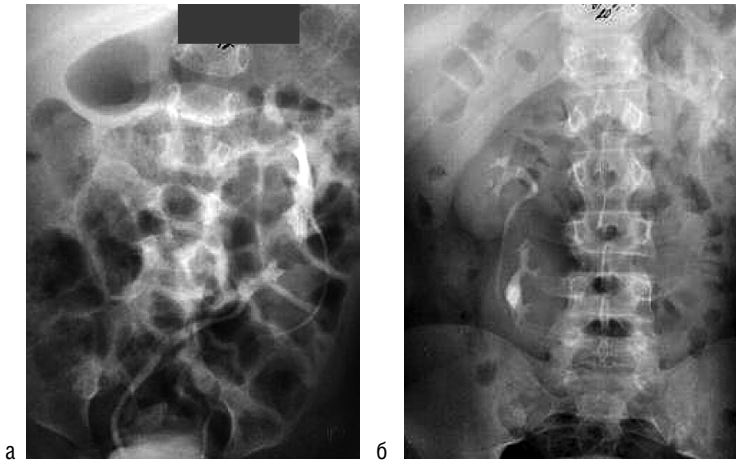


Рис. 1.6. а — L-образная почка; б — I-образная почка

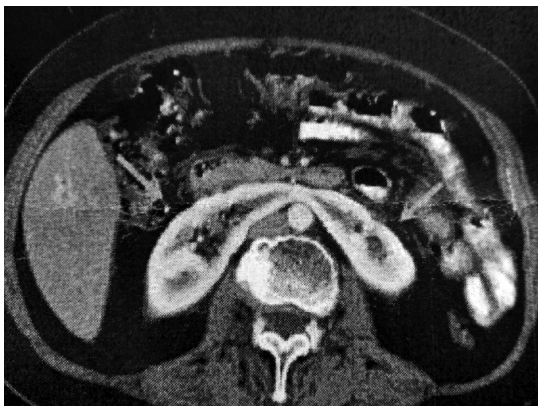


Рис. 1.7. Компьютерная томография подковообразной почки

Подковообразная почка (ren arcuatus) — сравнительно частая аномалия. Она встречается на секции 1 на 700–760 [Соколов Н.Н., Келлер (Keller J.)] и 1 на 100–105 почечных операций [Федоров С.П., Марион (Marion H.)].

Сращенная почка как аномалия формы образуется в период продвижения частью сформировавшихся почек из малого таза в поясничную область. При задержке почек в малом тазу или в нижних отделах поясничной области и при соответствующем равномерном воздействии на почки петель тонких кишок происходит симметричное сращение нижних или верхних полюсов почек (подковообразная почка) или сращение на всем протяжении, обычно при задержании почек в тазу (галетообразная почка). При неравномерном воздействии силы тонких кишок на почки в период продвижения их кверху образуются асимметричные сращения неоднородными полюсами и не по средней линии (L-образная и S-образная почки). Сращенные почки всегда дольчатые.

Дольчатая почка по внешнему виду имеет сходство с зародышевой или с почкой новорожденного, ее размеры нормальны. Эта нередкая аномалия — результат нарушения эмбрионального развития почки в более позднем периоде практически имеет мало значения. Клинически ничем не проявляется.

Лоханка с атипичными чашечками располагается спереди. Сосуды обильны, отходят от аорты и подвздошной артерии, нередко добавочные. Подковообразная почка не вызывает каких-либо расстройств, но с возрастом или в связи с бывшей травмой могут появляться боли, зависящие от смещения почки и нарушения оттока мочи или от давления перешейки на аорту с ее нервным сплетением. Могут наблюдаться диспептические явления вследствие давления подковообразной почки на соседние отделы кишечника.

Распознать подковообразную почку иногда удается при пальпации. Диагноз уточняется при рентгенологическом исследовании (обзорный снимок и контрастная рентгенография, при которой уточняется форма и положение почки с ее полостями). В подковообразной почке часто возникают заболевания (инфекционные процессы, гидронефроз, калькулез), при которых иногда только и диагностируется аномалия.

По мнению Н.А. Лопаткина (2012), Ю.Г. Алиева (2006), Д.Г. Цариченко (2007), М.П. Разина (2011), подковообразные почки предрасположены к различным заболеваниям, в том числе и воспалению в чашечно-лоханочной системе. Э.И. Гинзбург считает, что пиелонефрит

подковообразных почек значительно чаще встречается в своей популяции, чем при нормально расположенных почках.

При подковообразных почках присутствует неполное созревание паренхимы, на что указывает дольчатость подковообразных почек. Высокое отхождение мочеточников, своеобразность ангиоархитектоники, перешейков — факторы, усложняющие уродинамику подковообразных почек. Из 84 детей пиелонефрит был у 68 (81%).

При развитии пиелонефрита подковообразных почек применяются стандартные способы лечения: назначаются антибиотики широкого спектра действия, уросептики на растительной основе, препараты для оселачивания мочи и спазмолитики.

Формирование подковообразной почки является следствием дисэмбриогенеза. У плода развитие почки проходит три последовательных стадии: предпочка (пронефрос), первичная почка (мезонефрос) и вторичная почка.

Параллельно с развитием вторичной почки происходит миграция парного органа в область будущего ложа в поясничной области. Окончательное формирование и фиксация почки заканчивается уже после рождения.

Аномалия образуется в результате нарушений процессов миграции и ротации почки, обусловленных болезнями матери, инфекциями, воздействием на плод вредных химических или лекарственных веществ.

Подковообразная почка, сросшаяся нижними полюсами, располагается ниже физиологической границы (XI—XII грудного — II поясничного позвонков). Перешеек подковообразной почки может соответствовать уровню IV—V поясничных позвонков и обычно располагается кпереди от аорты, нервных стволов и нижней половины полой вены.

При резких движениях перешеек может давить на нервы и сосуды, вызывая боль. При травмах живота возрастает риск повреждения подковообразной почки; кроме того, данная аномалия предрасполагает к возникновению в почке различного рода урологических заболеваний. Подковообразная почка практически всегда сочетается с дистопией.

В связи со спецификой топографии, иннервации и кровоснабжения аномалия может сопровождаться характерным болевым симптомом-комплексом: болью в области пупка, возникающей при перегибе или разгибании туловища, в пояснице, внизу живота, в эпигастрии корня брыжейки, может вызвать запоры, спастические боли в кишечнике, нарушение кишечной перистальтики.

Причины развития подковообразной почки:

- ▶ инфекционные болезни во время беременности;
- ▶ хронические заболевания матери;
- ▶ длительная медикаментозная терапия беременной женщины;
- ▶ вредные привычки матери или отца;
- ▶ неблагоприятная экология;
- ▶ генетическая патология;
- ▶ воздействие химических веществ или радиации на мать во время беременности.

Перечисленные патогенетические факторы неспецифичны, они могут привести к формированию любого нарушения развития. Часто установить точную причину аномалии не удастся.