

УДК 611.72(075.8)
К17

А в т о р ы:

Калмин Олег Витальевич — доктор медицинских наук, профессор, заведующий кафедрой анатомии человека ФГБОУ ВО «Пензенский государственный университет» Минобрнауки РФ

Галкина Татьяна Нестеровна — кандидат медицинских наук, доцент кафедры анатомии человека ФГБОУ ВО «Пензенский государственный университет» Минобрнауки РФ

Богарева Ирина Владимировна — кандидат медицинских наук, доцент кафедры анатомии человека ФГБОУ ВО «Пензенский государственный университет» Минобрнауки РФ

Р е ц е н з е н т ы:

Асфандияров Р. И. — заведующий кафедрой анатомии человека Астраханской государственной медицинской академии, доктор медицинских наук, профессор;

Николенко В. Н. — заведующий кафедрой анатомии человека Первого Московского государственного медицинского университета им. И. М. Сеченова, доктор медицинских наук, профессор.

Калмин О. В., Галкина Т. Н., Богарева И. В.

К17 Артрология : учеб. пособие. — Санкт-Петербург : СпецЛит, 2016. — 62 с. : 41 ил. — 8 табл. — библиогр. : 15 назв.

ISBN 978-5-299-00714-5

Учебное пособие содержит сведения о соединениях костей в кратком систематизированном виде. Приводятся данные о строении отдельных суставов, их функции, иннервации и кровоснабжении.

Пособие предназначено для аудиторной и внеаудиторной работы студентов медицинских специальностей вузов.

УДК 611.72 (075.8)

ISBN 978-5-299-00714-5

© ООО «Издательство „СпецЛит“», 2016

СОДЕРЖАНИЕ

Общая артрология	4
Виды соединений костей	4
Строение сустава	4
Классификация суставов	5
Частная артрология	6
Голова	6
Туловище	9
Верхняя конечность	19
Нижняя конечность	38
Литература	62

ОБЩАЯ АРТРОЛОГИЯ

Виды соединений костей

Непрерывные соединения (синартрозы). Между костями имеется прослойка ткани, щель или полость между соединяющимися костями отсутствует.

Фиброзные соединения, *articulationes fibrosae*:

- связки, *ligamenta*;
- мембраны, *membranae*;
- швы, *suturae*:
 - зубчатый, *sutura serrata*;
 - чешуйчатый, *sutura squamosa*;
 - плоский, *sutura plana*;
- вколачивание, *gomphosis*;
- роднички, *fonticuli*.

Хрящевые соединения, *articulationes cartilagineae*, синхондрозы, *synchondrosis*:

- по строению: гиалиновые, волокнистые;
- по времени существования: постоянные, временные.

Костные соединения, синостозы, *synostosis*.

Полусуставы, симфизы, *symphysis*, имеют небольшую щель в хрящевой или соединительнотканной прослойке между соединяющимися костями.

Прерывные, синовиальные соединения, *articulationes synoviales*, диартрозы, *diarthrosis*, суставы характеризуются наличием между костями полости и синовиальной мембраны, выстилающей суставную полость изнутри.

Строение сустава

Основные элементы суставов:

- суставные поверхности костей, *facies articulares*;
- суставной хрящ, *cartilago articularis*;
- суставная капсула, *capsula articularis*:
 - фиброзная мембрана, *membrana fibrosa*;
 - синовиальная мембрана, *membrana synovialis*;
- суставная полость, *cavum articulare*;
- синовиальная жидкость, *synovia*.

Вспомогательные элементы сустава:

- суставные диски, *disci articulares*;
- суставные мениски, *menisci articulares*;
- суставная губа, *labrum articulare*;

- связки, *ligamenta*:
 - внекапсульные связки, *ligamenta extracapsularia*;
 - капсульные связки, *ligamenta capsularia*;
 - внутрикапсульные связки, *ligamenta intracapsularia*;
- синовиальные складки, *plicae synoviales*;
- жировые складки, *plicae adiposae*;
- синовиальные сумки, *bursae synoviales*;
- сесамовидные кости, *ossa sesamoidea*.

Классификация суставов

По числу сочленяющихся поверхностей:

– **Простой сустав**, *articulatio simplex*, имеет только 1 пару суставных поверхностей.

– **Сложный сустав**, *articulatio composita*, включает 2 и более пары суставных поверхностей.

По функциональному признаку:

– **Комплексный сустав**, *articulatio complexa* – сустав, полость которого полностью или частично разделена на 2 части суставным диском или мениском.

– **Комбинированный сустав**, *articulatio combinatoria* – комбинация нескольких анатомических изолированных суставов, расположенных отдельно друг от друга, но совместно участвующих в движениях.

По числу осей движения и форме суставных поверхностей:

– **Одноосные суставы:**

блоковидный сустав, *ginglymus*;

цилиндрический сустав, *articulatio trochoidea*.

– **Двухосные суставы:**

эллипсоидный сустав, *articulatio ellipsoidea*;

седловидный сустав, *articulatio sellaris*;

мышцелковый сустав, *articulatio bicondylaris*.

– **Многоосные суставы:**

шаровидный сустав, *articulatio spherioidea*;

чашеобразный сустав, *articulatio cotylica*;

плоский сустав, *articulatio plana*.

Таблица 1

Виды движений вокруг осей

Ось	Движение
Фронтальная ось, <i>axis frontalis</i>	Сгибание, <i>flexio</i> ; разгибание, <i>extensio</i>
Сагиттальная ось, <i>axis sagittalis</i>	Отведение, <i>abductio</i> ; приведение, <i>adductio</i>
Вертикальная ось, <i>axis verticalis</i>	Вращение, <i>rotatio</i>
Переход с одной оси на другую	Круговое движение, <i>circumductio</i>

ЧАСТНАЯ АРТРОЛОГИЯ

Голова

Articulatio temporomandibularis, *височно-нижнечелюстной сустав*

Суставные поверхности:	<i>caput mandibulae,</i> <i>fossa mandibularis ossis temporalis.</i>
Форма:	эллипсоидный, комплексный, комбинируется с суставом противоположной стороны.
Оси и движения:	<i>фронтальная ось</i> — опускание и поднятие челюсти (движение сначала в нижнем, а затем в верхнем этаже сустава); <i>вертикальная ось</i> — боковые движения челюсти (вращение вокруг оси в нижнем этаже сустава на стороне поворота, скольжение в верхнем этаже сустава на противоположной стороне); <i>движение</i> вдоль сагиттальной оси вперед и назад (движение в верхнем этаже сустава).
Связки:	<i>ligamentum laterale,</i> <i>ligamentum sphenomandibulare,</i> <i>ligamentum stylomandibulare.</i>
Дополнительные элементы:	<i>discus articularis.</i>
Источник кровоснабжения:	<i>arteria auricularis profunda</i> (из <i>arteria maxillaris</i>).
Венозный отток:	<i>rete articulare mandibulae</i> (в <i>vena retromandibularis</i>).
Источник иннервации:	<i>nervus auriculotemporalis</i> (из <i>nervus mandibularis</i>).
Лимфатический отток:	<i>nodi lymphatici parotidei.</i>

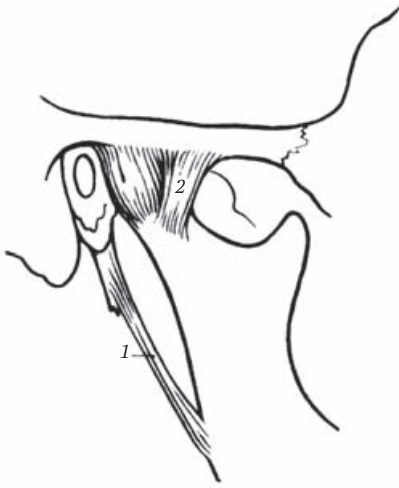


Рис. 1. Височно-нижнечелюстной сустав (вид с латеральной стороны) (Фениш Х., 1998):

1 – *ligamentum stylomandibulare*; 2 – *ligamentum laterale*

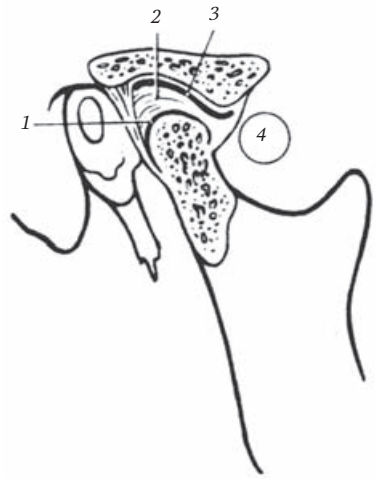


Рис. 2. Височно-нижнечелюстной сустав (вскрыт сагиттальным разрезом) (Фениш Х., 1998):

1 – *membrana synovialis inferior*; 2 – *discus articularis*; 3 – *membrana synovialis superior*; 4 – *articulatio temporomandibularis*

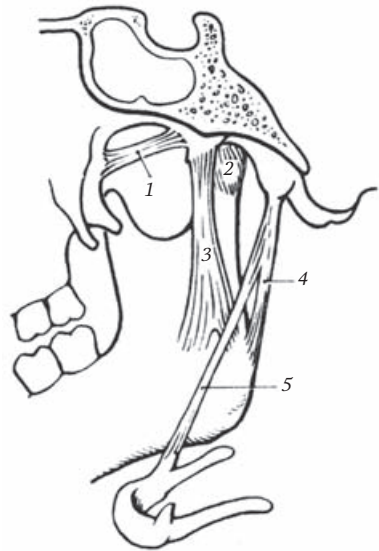


Рис. 3. Височно-нижнечелюстной сустав (вид с медиальной стороны) (Фениш Х., 1998):

1 – *ligamentum pterygospinale*; 2 – *ligamentum mediale*; 3 – *ligamentum sphenomandibulare*; 4 – *ligamentum stylomandibulare*; 5 – *ligamentum stylohyoideum*

Соединения костей черепа

Соединение костей черепа между собой	Соединение черепа с нижней челюстью	Соединение черепа с С ₁ позвонком
<p>Syndesmosis:</p> <ul style="list-style-type: none"> – <i>Fonticuli:</i> <i>fonticulus anterior,</i> <i>fonticulus posterior,</i> <i>fonticulus sphenoidalis,</i> <i>fonticulus mastoideus</i> – <i>Suturae:</i> <i>sutura sagittalis,</i> <i>sutura coronalis,</i> <i>sutura lambdoidea,</i> по названиям соединяющихся костей (например, <i>sutura sphenofrontalis</i>), по форме (<i>suturae serrata, squamosa, plana</i>) – <i>Ligamenta:</i> <i>ligamentum pterygospinale,</i> <i>ligamentum stylohyoideum.</i> – <i>Gomphosis</i> <p>Synchondrosis:</p> <ul style="list-style-type: none"> – временные: <i>synchondrosis sphenoccipitalis,</i> <i>synchondrosis intraoccipitales anterior et posterior.</i> – постоянные: <i>synchondrosis sphenopetrosa,</i> <i>synchondrosis petrooccipitalis,</i> <i>synchondrosis sphenothmoidalis</i> 	<p><i>Articulatio temporomandibularis.</i> <i>Ligamentum sphenomandibulare.</i> <i>Ligamentum stylomandibulare</i></p>	<p><i>Articulatio atlantooccipitalis.</i> <i>Membranae atlantooccipitales anterior et posterior.</i> <i>Ligamentum atlantooccipitale laterale</i></p>

Туловище

Articulationes zygapophysiales, *дугоотростчатые суставы*

Суставные поверхности:	<i>processus articularis inferior</i> вышележащего позвонка, <i>processus articularis superior</i> нижележащего позвонка.
Форма:	плоский сустав, комбинируется с суставом противоположной стороны.
Оси и движения:	движение — скольжение.
Источник кровоснабжения:	<i>arteria vertebralis</i> (в шейном отделе), <i>arteriae intercostales posteriores</i> (в грудном отделе), <i>arteriae lumbales</i> (в поясничном отделе).
Венозный отток:	<i>plexus venosi vertebrales interni et externi</i> (в <i>vena vertebralis</i> , <i>venae intercostales posteriores</i> , <i>venae lumbales</i>).
Источник иннервации:	<i>rami dorsales nervi spinales</i> .
Лимфатический отток:	<i>nodi lymphatici occipitales, retroauriculares et cervicales laterales profundi</i> (в шейном отделе), <i>intercostales</i> (в грудном отделе), <i>lumbales</i> (в поясничном отделе).

Соединения свободных позвонков

Короткое соединение (соседних позвонков)	Длинное соединение (на протяжении позвоночного столба)
<ul style="list-style-type: none"> – Тел, <i>discus intervertebralis</i>; – дуг, <i>ligamenta flava</i>; – отростков: остистых, <i>ligamenta interspinalia</i>; поперечных, <i>ligamenta intertransversaria</i>; суставных, <i>articulationes zygapophysiales</i> 	<ul style="list-style-type: none"> – <i>Ligamentum longitudinale anterius</i>; – <i>Ligamentum longitudinale posterius</i>; – <i>Ligamentum supraspinale</i>; – <i>Ligamentum nuchae</i>

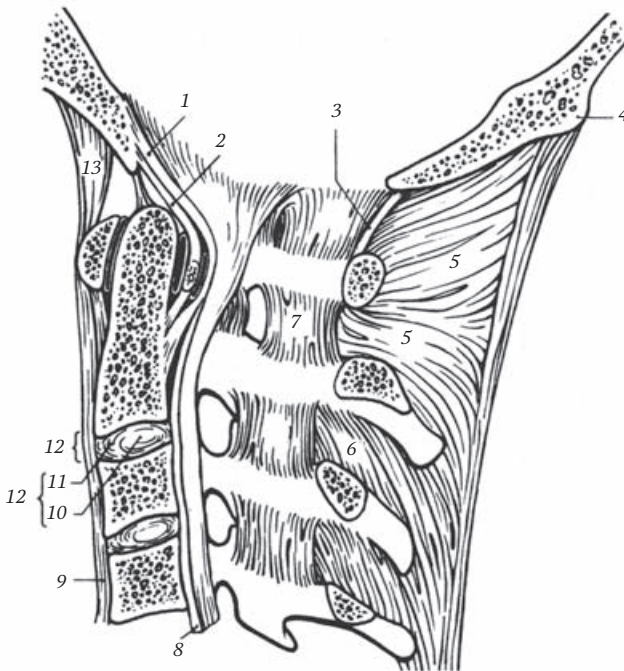


Рис. 4. Связки позвоночного шейного отдела позвоночного столба (вид с медиальной стороны) (Фениш Х., 1998):

1 – *membrana tectoria*; 2 – *fasciculi longitudinales*; 3 – *membrana atlantooccipitalis posterior*; 4 – *protuberantia occipitalis externa*; 5 – *ligamentum nuchae*; 6 – *ligamenta interspinalia*; 7 – *ligamenta flava*; 8 – *ligamentum longitudinale posterius*; 9 – *ligamentum longitudinale anterius*; 10 – *anulus fibrosus*; 11 – *nucleus pulposus*; 12 – *discus intervertebralis*; 13 – *membrana atlantooccipitalis anterior*

Олег Витальевич **Калмин**
Татьяна Нестеровна **Галкина**
Ирина Владимировна **Бочкарева**

АРТРОЛОГИЯ

Учебное пособие

Редактор *О. С. Капполь*
Корректор *В. В. Полушкина*
Верстка *О. В. Пугачевой*

Подписано в печать 10.05.2016. Формат 60×88¹/₁₆.
Печ. л. 4,0. Тираж 1000 экз. Заказ №

ООО «Издательство „СпецЛит”».
190103, Санкт-Петербург, 10-я Красноармейская, 15.
<http://www.speclit.spb.ru>

Отпечатано в типографии «L-PRINT»
192007, Санкт-Петербург,
Лиговский пр., 201, лит. А, пом. 3Н