

УДК 616.329-089
Х50

А в т о р ы:

С. А. Алентьев — д-р мед. наук, доцент; *В. Л. Белевич* — д-р мед. наук; *Д. Ю. Бояринов* — канд. мед. наук; *Д. К. Джачвадзе* — канд. мед. наук; *И. И. Дзидзава* — д-р мед. наук, профессор; *П. Н. Зубарев* — д-р мед. наук, профессор; *С. Я. Ивануса* — д-р мед. наук, профессор; *И. Г. Игнатович* — канд. мед. наук., доцент; *Б. Н. Котив* — д-р мед. наук, профессор; *А. В. Кочетков* — д-р мед. наук, профессор; *М. В. Лазуткин* — д-р мед. наук; *О. А. Литвинов* — д-р мед. наук, доцент; *С. И. Лыткина* — канд. мед. наук, доцент; *И. Е. Онницев* — канд. мед. наук; *В. М. Трофимов* — д-р мед. наук, профессор; *А. В. Хохлов* — д-р мед. наук, профессор; *Д. П. Шершень* — канд. мед. наук.

Р е ц е н з е н т:

Н. В. Рухляда — засл. деятель науки, д. м. н., профессор

Хирургические болезни пищевода и кардии : руководство для врачей / под ред. П. Н. Зубарева, С. Я. Ивануса, В. М. Трофимова. — 2-е изд., доп. и испр. — Санкт-Петербург : СпецЛит, 2018. — 303 с.

ISBN 978-5-299-00781-7

В книге изложены основные сведения по анатомии и патофизиологии пищевода и кардии, освещены вопросы клиники, диагностики, консервативного и оперативного лечения их хирургических заболеваний.

С учетом последних достижений медицинской науки и практики описаны нервно-мышечные заболевания пищевода, гастроэзофагеальная рефлюксная болезнь, злокачественные новообразования, травмы, ожоги, болезни оперированного пищевода. Особое внимание уделено хирургической тактике и технике оперативных вмешательств.

Книга представляет интерес не только для молодых начинающих, но и для опытных хирургов.

УДК 616.329-089

ISBN 978-5-299-00781-7

© ООО «Издательство „СпецЛит“», 2018

ОГЛАВЛЕНИЕ

Предисловие	4
Глава 1. Хирургическая анатомия пищевода и кардии (С. Я. Ивануса, И. Г. Игнатович)	5
Глава 2. Клинические проявления и объективные методы исследования (В. М. Трофимов, А. В. Кочетков, С. И. Лыткина)	13
Глава 3. Дивертикулы пищевода (А. В. Кочетков, Д. К. Джачвадзе, И. Г. Игнатович)	42
Глава 4. Ахалазия кардии (В. М. Трофимов, В. Л. Белевич)	54
Глава 5. Гастроэзофагеальная рефлюксная болезнь (А. В. Хохлов, И. Е. Онницев, Д. Ю. Бояринов)	76
Глава 6. Грыжи пищеводного отверстия диафрагмы (В. М. Трофимов, И. Е. Онницев, Д. Ю. Бояринов)	90
Глава 7. Повреждения и инородные тела пищевода (А. В. Кочетков, М. В. Лазуткин)	121
Глава 8. Опухоли пищевода (П. Н. Зубарев, С. Я. Ивануса, О. А. Литвинов)	152
Глава 9. Опухоли кардии (С. Я. Ивануса, П. Н. Зубарев, С. А. Алентьев)	180
Глава 10. Пищеводно-трахеальные свищи (А. В. Кочетков, В. Л. Белевич)	208
Глава 11. Болезни оперированного пищевода (П. Н. Зубарев, А. В. Кочетков, Д. К. Джачвадзе)	222
Глава 12. Варикозное расширение вен пищевода и желудка (Б. Н. Котив, П. Н. Зубарев, И. И. Дзидзава, Д. П. Шершень)	248
Литература	288

ПРЕДИСЛОВИЕ

Диагностика и лечение заболеваний пищевода и кардии представляют одну из актуальных проблем хирургии, требующих особых знаний в наиболее трудных разделах хирургической патологии органов грудной и брюшной полостей. Это обстоятельство, а также значительное распространение этих заболеваний объясняет ежегодное появление в разных странах большого числа статей, научных обзоров и монографий. Проблема весьма динамична, многие вопросы успешно изучаются, а достижения реализуются на практике. Практическая хирургия пищевода и кардии предусматривает использование новых методов диагностики, современных методик мини-инвазивных вмешательств с применением эндовидеотехники, а также адекватного осуществления традиционных операций.

Переиздание настоящей книги предусматривает решение поставленных задач, опираясь не только на данные литературы, но и на собственный опыт хирургов клиники, в которой продолжается целенаправленное изучение вопросов, связанных с диагностикой и лечением хирургических болезней пищевода и кардии. Постоянно накапливаемый в течение многих лет клинический материал позволяет не только убежденно отстаивать свою точку зрения по многим трудным вопросам, но и поделиться с практическими врачами результатами происшедших изменений в современной хирургии указанной выше проблемы.

Глава 1

ХИРУРГИЧЕСКАЯ АНАТОМИЯ ПИЩЕВОДА И КАРДИИ

Пищевод — это эластичная мышечная трубка, соединяющая глотку с желудком. Границами пищевода принято считать: сверху — нижний край перстневидного хряща, что соответствует расположению VI шейного позвонка; снизу — место впадения в желудок, ниже диафрагмы, на уровне XI грудного позвонка. Длина пищевода в среднем составляет 25 см и зависит от пола, возраста, телосложения и положения тела.

Традиционно в пищеводе различают три части: шейную, длиной 7—8 см; грудную — 16—18 см и брюшную, длиной до 3 см (Шевкуненко В. Н., Максименков А. Н., 1954). В некоторых руководствах, посвященных хирургии пищевода, выделяют дополнительные части, имеющие практическое значение.

А. А. Шалимов, В. Ф. Саенко (1987), например, выделяют отдельно глоточно-пищеводную часть, которая представляет собой переход глотки в шейную часть пищевода, что обусловлено особенностями анатомического строения указанной области. Здесь наибольшее значение имеет встречное расположение мышечных волокон глотки и пищевода. Расходясь в месте перехода латерально, они образуют на задней поверхности глоточно-пищеводного перехода ромбовидную площадку, где почти полностью отсутствует мышечный слой (рис. 1).

Эта ромбовидная площадка пересекается поперечным пучком перстнеглоточной мышцы, который разграничивает собственно глотку и пищевод и образует два треугольника: верхний — Киллиана и нижний — Лаймера — Геккермана. Действуя как сфинктер, поперечный пучок перст-

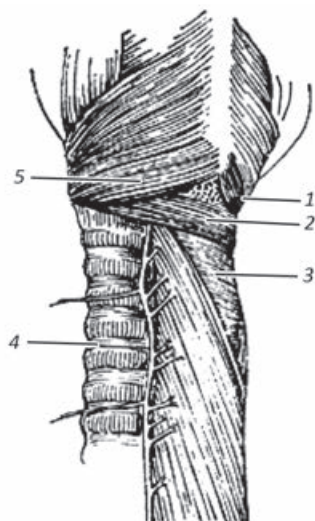


Рис. 1. Анатомически слабые места пищевода (Сакс Ф. Ф.):

1 — треугольник Киллиана; 2 — поперечная порция перстнеглоточной мышцы; 3 — треугольник Лаймера; 4 — возвратный гортанный нерв; 5 — косая порция перстнеглоточной мышцы

неглоточной мышцы образует первое, самое узкое, перстнеглоточное сужение пищевода. В образовавшихся треугольниках стенка представлена нежными поперечными мышечными волокнами, что является фактором, предрасполагающим к образованию пульсионных выпячиваний ее в этой зоне с последующим формированием дивертикулов и представляющим опасность прободения стенки при выполнении эзофагоскопии. На внутренней поверхности пищевода в области перстнеглоточного сужения имеется складка слизистой оболочки, образующая карман, в котором могут задерживаться кусочки твердой пищи или мелкие инородные тела. В целом шейная часть пищевода имеет протяженность 7—8 см, начинаясь на уровне нижнего края перстневидного хряща и заканчиваясь на уровне яремной вырезки грудины. Она расположена несколько слева от средней линии и выступает за край трахеи, что является топографо-анатомическим обоснованием левостороннего доступа к этому отделу пищевода. Шейная часть пищевода подвижна, имеет свое клетчаточное пространство, сообщающееся вверху с позадиглоточным, внизу — с клетчаткой верхнего средостения, о чем необходимо помнить как о возможных путях распространения гнойно-воспалительного процесса при его возникновении в этой области.

Грудная часть пищевода, являясь продолжением шейной части, имеет протяженность 16—18 см, начинается на уровне яремной вырезки, что соответствует уровню II грудного позвонка, и заканчивается у пищеводного отверстия диафрагмы. Частая локализация злокачественных опухолей, дивертикулов и других патологических образований заставляет выделять в этом отделе пищевода верхнюю, среднюю и нижнюю трети. Такое деление связано с особенностями взаимного расположения пищевода с другими органами грудной полости, определяющими возможности доступа при выполнении хирургических вмешательств (рис. 2). В верхней трети, длиной около 5 см, пищевод слева граничит с грудным лимфатическим протоком и левой подключичной артерией, а справа — почти полностью прикрыт трахеей. На уровне IV грудного позвонка его пересекает непарная вена. Средняя треть грудного отдела пищевода (бифуркационная) соответствует уровню V—VII грудных позвонков. В этой части слева и спереди пищевод граничит с дугой аорты, ниже к нему предлежат бифуркация трахеи и начало левого главного бронха. Справа он прикрыт только медиастинальной плеврой. В нижней своей трети, имеющей длину около 6—7 см (от VII грудного позвонка до диафрагмы), пищевод располагается

Рис. 2. Взаимоотношение пищевода с органами средостения
(по: Шалимов А. А., Полупан В. Н., 1975)

между левыми отделами сердца (спереди) и нисходящей частью аорты (сзади).

Таким образом, особенности синтопии грудной части пищевода определяют возможность оперативного доступа к ней. В верхней и средней третях наиболее удобен доступ через правую плевральную полость, поскольку слева и спереди она прикрыта сердцем, дугой и нисходящей частью аорты, а также бифуркацией трахеи и левым бронхом. Улучшению доступа способствует пересечение непарной вены, перекрещивающейся с пищеводом на уровне IV грудного позвонка. Нижняя треть грудного отдела пищевода расположена между левыми отделами сердца и грудным отделом аорты, что позволяет осуществлять доступ как через левую, так и через правую плевральную полость.

Грудная часть пищевода на своем пути образует два фронтальных и один сагиттальный изгибы (Фраучи В. Х., 1966), которые также имеют значение в хирургической практике, особенно при бужировании стриктур и выполнении эндоскопических исследований. Располагаясь в верхней трети по средней линии между позвоночником и трахеей, пищевод затем оттесняется дугой и нисходящей частью аорты вправо и в средней трети лежит справа от позвоночника. Затем пищевод огибает аорту, располагаясь левее и несколько впереди от нее, и на уровне XI грудного позвонка проходит через пищеводное отверстие диафрагмы в брюшную полость, смещаясь влево от средней линии до 2,5 см.

Грудная часть пищевода имеет два сужения. На уровне IV грудного позвонка, в месте пересечения пищевода с дугой аорты, находится аортальное сужение, которое выявляется только в момент прохождения пищи. Наличие в этой части пищевода, помимо сужения, его бокового изгиба вправо, а также пищеводно-аортальной связки может объяснить частую локализацию здесь после-



ожоговых рубцов, а также задержку инородных тел. На уровне V—VI грудных позвонков пищевод плотно спаян фиброзно-мышечными тяжами с левым главным бронхом, где последний несколько вдавливается в его стенку. Здесь располагается бронхиальное сужение. Это место характерно для образования пищеводно-бронхиальных свищей.

Участок пищевода длиной 1,5—2 см, проходя через пищеводное отверстие диафрагмы, своей мышечной оболочкой тесно переплетается с мышечными пучками диафрагмы с образованием в этом месте мышечного жома. Здесь находится третье и наиболее важное физиологическое сужение пищевода — кардия. Внутридиафрагмальный сегмент располагается впереди от позвоночника и левее от средней линии, на уровне X—XI грудных позвонков. В пищеводном отверстии диафрагмы пищевод фиксирован соединительнотканной мембраной, препятствующей смещению брюшной части пищевода и кардиальной части желудка в грудную полость.

Брюшная часть пищевода, самая короткая, простирается от диафрагмального отверстия до желудка и имеет длину от одного до нескольких сантиметров. Ниже диафрагмы пищевод расширяется и направляется влево и впереди, на нем лежит левый блуждающий нерв. Правый блуждающий нерв проходит в клетчатке справа и сзади от пищевода. Для отыскания передней ветви блуждающего нерва достаточно рассечь брюшину, чтобы найти ее на передней стенке пищевода, задняя его ветвь может быть обнаружена только при отведении пищевода влево. Мобилизация этого отдела пищевода облегчается после рассечения треугольной связки печени и отведения левой доли печени вправо.

Отчетливой анатомической границы между пищеводом и желудком не существует, в то же время в норме зона пищеводно-желудочного соединения представляет собой физиологический запирающий аппарат, препятствующий забросу желудочного и кишечного содержимого в пищевод. Хотя анатомический сфинктер в нижней трети грудной части пищевода не обнаружен, ряд исследователей считают, что здесь имеется функциональный сфинктер. Манометрические исследования пищевода показали, что на уровне пищеводно-желудочного соединения и на 3—4 см выше него существует зона повышенного давления, которую и называют нижним пищеводным сфинктером (Шалимов А. А., Саенко В. Ф., 1987).

В целом функция замыкательного аппарата кардии зависит от ряда анатомических и физиологических факторов. Среди них: длина

брюшной части пищевода, величина угла Гиса (угла впадения пищевода в желудок), полноценность мышц нижнего пищеводного сфинктера, функция правой диафрагмальной ножки и функция складок слизистой оболочки желудка. Так, при укорочении длины брюшной части пищевода усиливается натяжение пищеводно-диафрагмальной мембраны, что приводит в конечном счете к зиянию просвета пищевода и рефлюксу. Большое значение в осуществлении замыкательной функции кардии имеют угол Гиса и складки слизистой оболочки, которые под действием газового пузыря желудка плотно прилегают к правому краю пищеводного отверстия диафрагмы. Я. Г. Диллон (1938) отметил, что в замыкательном механизме участвует только 8-образная околопищеводная мышца, образованная ножками диафрагмы, обратив внимание на то, что при рентгенологическом исследовании контрастное вещество проходит из пищевода в желудок только во время выдоха, а при вдохе продвижение контрастного вещества полностью прекращается. Еще одной важной особенностью анатомического строения пищеводно-желудочного перехода является то, что начальный отдел желудка в области кардии приращен к задней брюшной стенке и нижнему краю диафрагмы на уровне XI грудного позвонка и левее срединно-сагиттальной плоскости, являясь, наряду с привратником, одной из двух точек фиксации желудка.

Таким образом, описанные выше анатомо-физиологические факторы позволяют выделять зону пищеводно-желудочного соединения как функционально значимый отдел желудочно-кишечного тракта и диктуют необходимость учитывать это при выполнении хирургических вмешательств.

Стенка пищевода состоит из слизистой, подслизистой и мышечной оболочек. Она окружена слоем рыхлой соединительной ткани, в которой проходят лимфатические и кровеносные сосуды, блуждающие нервы и ветви симпатической иннервации. Серозная оболочка имеется только в брюшной части пищевода.

Слизистая оболочка представлена многослойным плоским эпителием без рогового слоя, собственным слоем, мышечными волокнами и железами. Ниже диафрагмы эпителий в виде зубчатой линии переходит в цилиндрический, состоящий, как и эпителий желудка, из многочисленных клеток и желез, содержащих слизь. Линия перехода находится несколько выше кардиального отверстия. В подслизистом слое, состоящем из рыхлой подвижной эластичной соединительной ткани, находятся сосуды и нервы, кровоснабжающие и иннервирующие слизистую оболочку. Кроме того, в подслизистом слое могут встречаться островки железистой

ткани, вплоть до эктопических островков слизистой оболочки желудка величиной с булавочную головку или рисовое зерно, которые могут играть роль в развитии кист, эзофагита и язв пищевода (Шалимов А. А., Саенко В. Ф., 1987).

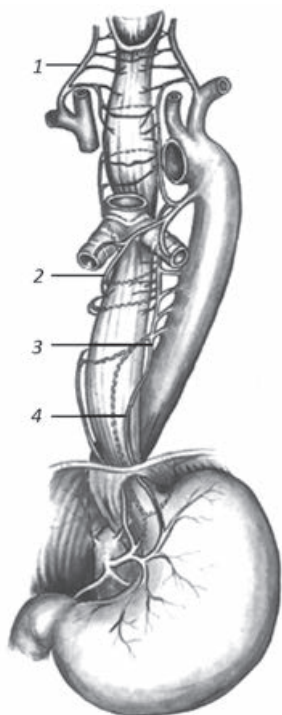
Мышечная оболочка представлена двумя слоями мышечных волокон — внутренним циркулярным и наружным продольным. Циркулярный слой располагается на всем протяжении пищевода, утолщаясь от глотки к диафрагме. Слой продольных мышечных волокон истончен на участке пищевода, расположенном позади трахеи, а в конечных отделах пищевода также утолщается. Таким образом, пищевод имеет наиболее тонкую стенку в начальном отделе, особенно в области глотки, которая постепенно утолщается в направлении к брюшной части. Оба слоя мышц разделены соединительной тканью, в которой залегают нервные сплетения. Мышечный слой пищевода состоит из поперечно-полосатых волокон, перемежающихся с небольшим количеством гладких мышечных волокон. В направлении к диафрагме количество поперечно-полосатых волокон уменьшается, а гладких — увеличивается.

В нижней трети грудной части пищевода гладкие мышечные волокна являются единственным типом мышечных волокон.

Кровоснабжение пищевода на разных уровнях имеет различные источники (рис. 3). Шейная часть пищевода получает кровь из трех источников: нижних щитовидных артерий, глоточных артерий, подключичных артерий (артерии Люшка). Основным источником кровоснабжения для шейной части и верхней трети грудного отдела пищевода являются веточки нижних щитовидных артерий. Кровоснабжение средней трети грудного отдела пищевода осуществляется в основном за счет бронхиальных артерий.

Рис. 3. Кровоснабжение пищевода (по: Шалимов А. А., Саенко В. Ф., 1987):

1 — нижние щитовидные артерии; 2 — бронхиальные артерии; 3 — собственно пищеводные артерии; 4 — нижняя пищеводная артерия



ХИРУРГИЧЕСКИЕ БОЛЕЗНИ ПИЩЕВОДА И КАРДИИ

Руководство для врачей

2-е издание, дополненное и исправленное

Под редакцией
П. Н. Зубарева, С. Я. Ивануса,
В. М. Трофимова

Редактор *А. В. Сторожевых*
Корректор *А. Н. Терентьева*
Компьютерная верстка *И. Ю. Илюхиной*

Подписано в печать 06.06.2018. Формат 60 × 88 ¹/₁₆.
Печ. л. 19 + 0,875 печ. л. цв. вкл. Тираж 500 экз. Заказ №

ООО «Издательство „СпецЛит“».
190103, Санкт-Петербург, 10-я Красноармейская ул., 15,
тел./факс: (812) 495-36-09, 495-36-12,
<http://www.speclit.spb.ru>

Отпечатано в Первой Академической типографии «Наука».
199034, Санкт-Петербург, 9-я линия, 12/28