

УДК 616.8-089(07)
Г14

Авторы:

Гайворонский Алексей Иванович — доктор медицинских наук, старший преподаватель кафедры нейрохирургии Военно-медицинской академии им. С. М. Кирова, доцент кафедры морфологии Санкт-Петербургского государственного университета;

Свистов Дмитрий Владимирович — кандидат медицинских наук, доцент, начальник кафедры нейрохирургии Военно-медицинской академии им. С. М. Кирова, главный нейрохирург МО РФ, заслуженный врач РФ, лауреат Государственной премии РФ

Рецензент:

Ивануса С. Я. — начальник кафедры общей хирургии Военно-медицинской академии им. С. М. Кирова, полковник медицинской службы, доктор медицинских наук, профессор

Иллюстрации: *Барашков Е. М., Лездайн М. А.*

Гайворонский А. И., Свистов Д. В.

Г14 Ситуационные задачи по нейрохирургии для факультетов подготовки врачей : учебное пособие. — Санкт-Петербург : СпецЛит, 2018. — 79 с.
ISBN 978-5-299-00920-0

Учебное пособие написано в строгом соответствии с рабочей программой дисциплины «Нейрохирургия». В задачах приводятся клинические случаи по всем темам учебной программы. Особое внимание уделено клиническим примерам, иллюстрирующим основные неотложные состояния у больных, раненых и пострадавших нейрохирургического профиля.

УДК 616.8-089(07)

СОДЕРЖАНИЕ

Условные сокращения	4
Введение	5
Задачи	6
Ответы	58

УСЛОВНЫЕ СОКРАЩЕНИЯ

- АВМ – артериовенозная мальформация
АД – артериальное давление
ДТП – дорожно-транспортное происшествие
ЗЧЯ – задняя черепная ямка
ИВЛ – искусственная вентиляция легких
КТ – компьютерная томография
ЛП – люмбальная пункция
МОСН – медицинский отряд специального назначения
МРТ – магнитно-резонансная томография
МРА – магнитно-резонансная ангиография
оАиР – отделение анестезиологии и реанимации
ОФЭКТ – однофотонная эмиссионная компьютерная томография
ПХО – первичная хирургическая обработка
ПЭТ-КТ – позитронно-эмиссионная компьютерная томография
САК – субарахноидальное кровоизлияние
СКТА – спиральная компьютерно-томографическая ангиография
СЦАГ – селективная церебральная ангиография
ТМО – твердая оболочка головного (спинного) мозга
УЗИ – ультразвуковое исследование
ФБС – фибробронхоскопия
ФГДС – фиброгастроуденоскопия
ФКС – фиброколоноскопия
ФОГК – флюорография органов грудной клетки
ЧДД – частота дыхательных движений
ЧСС – частота сердечных сокращений
ЭКГ – электрокардиография
ЭНМГ – электронейромиография
ЭхоЭС – эхоэнцефалоскопия

ВВЕДЕНИЕ

Сборник содержит 70 клинических задач. В каждой задаче кратко приведен анамнез травмы или заболевания, описан неврологический статус пациента с нейрохирургической патологией. Многие клинические примеры проиллюстрированы данными нейровизуализационных методов исследования. Отдельным приложением приведены правильные ответы на сформулированные задания.

Ситуационные задачи составлены с целью обучения курсантов и студентов методике диагностики черепно-мозговой травмы, огнестрельных ранений черепа и головного мозга, повреждений позвоночника и спинного мозга, периферических нервов, раннего распознавания заболеваний нервной системы. Приведенные клинические примеры будут способствовать уверенной ориентировке выпускников Военно-медицинской академии в вопросах диагностики и определения тактики лечения наиболее часто встречающихся нейрохирургических заболеваний и травм.

Во время практических занятий преподавателю не следует добиваться от обучающихся дословного повторения ответов, приведенных в конце этого сборника. Формулировка некоторых нейрохирургических диагнозов, названий операций доступна только дипломированным специалистам, окончившим ординатуру по специальности. Однако курсанты и студенты как будущие представители первичного лечебно-диагностического звена обязаны грамотно интерпретировать результаты простейших диагностических манипуляций, уметь оказать неотложную помощь, сформулировать эвакуационное предназначение пациента.

ЗАДАЧИ

Задача № 1

Пациент К. избит неизвестными, получил несколько ударов кулаком по голове. Отмечает кратковременную (до 5 мин.) потерю сознания, однократную рвоту. Предъявляет жалобы на головную боль, тошноту. Неврологический статус: сознание ясное, очаговая неврологическая симптоматика отсутствует. Местно: ссадина (2×3 см) и подкожная гематома в проекции правого лобного бугра.

Задание:

1. Составьте план дополнительного обследования пациента.
2. Сформулируйте диагноз при отсутствии патологических изменений по данным инструментальных методов исследования.
3. Определите, в каком отделении военного госпиталя (многопрофильной городской больницы) должен лечиться данный пациент.
4. Куда следует сообщить о поступлении данного пациента?

Задача № 2

Пациент Н. Анамнез травмы: поскользнулся на улице в гололед, упал, ударившись об асфальт затылочной областью. Потерял сознание на 15 мин. Жалуется на головную боль, тошноту. Неврологический статус: сознание — умеренное оглушение, горизонтальный мелкоразмашистый нистагм, отсутствие обоняния.

Краниография — костно-травматических изменений нет. Люмбальная пункция: ликвор красноватой окраски, истекает под давлением 160 мм вод. ст. ЭхоЭС — смещение М-эхо справа налево по средней трассе на 2 мм. КТ головы: контузионный очаг I вида в полюсно-базальных отделах левой лобной доли, локальное базальное субарахноидальное кровоизлияние, данных за внутричерепные гематомы, костно-травматические изменения черепа нет.

Задание:

1. Сформулируйте диагноз.
2. Определите тактику лечения.
3. Какой прогноз восстановления обоняния у данного пациента?

Задача № 3

Пациент М. Анамнез неизвестен. Неврологический статус: сознание — сопор, очаговой неврологической симптоматики нет. ЛП — ликвор бесцветный, прозрачный, вытекает под давлением 120 мм

вод. ст. Краниография — костно-травматических повреждений нет. ЭхоЭС — смещения срединных структур нет. В правой теменной области — рвано-ушибленная рана размером $4 \times 0,5$ см, дном которой является кость. Алкоголь в крови — 4,5‰.

Задание:

1. Сформулируйте и обоснуйте план неотложного обследования и вероятный диагноз.
2. Какое оперативное вмешательство необходимо выполнить данному пациенту?

Задача № 4

Пациент М. поступил с жалобами на тошноту, нарастающую слабость в левых конечностях. Обстоятельств травмы не помнит, отмечалась двукратная рвота. Неврологический статус: сознание — умеренное оглушение, левосторонний гемипарез с силой мышц в кисти 3 балла, левосторонняя гемигипестезия. На краниограммах — линейный перелом правой теменной кости. ЭхоЭС — смещение М-эхо справа налево на 7 мм. В правой теменной области — подпапневротическая гематома с максимальными размерами $6 \times 4 \times 1$ см.

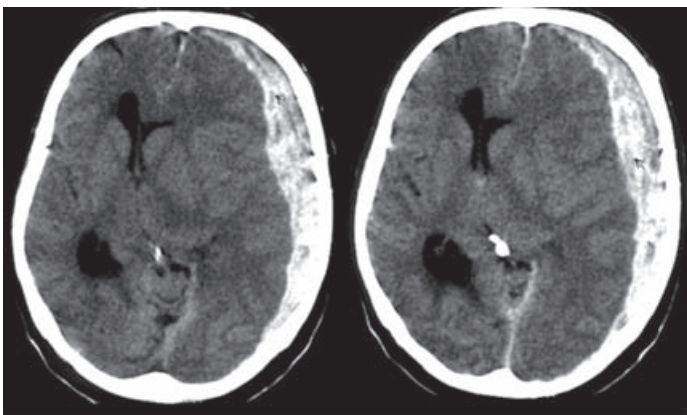
Задание:

1. Выполнение какого исследования позволяет исключить необходимость проведения краниографии и ЭхоЭС?
2. Сформулируйте наиболее вероятный предварительный диагноз.
3. Какое оперативное вмешательство показано данному пациенту при выявлении эпидуральной гематомы? Определите его срочность.

Задача № 5

Пациент Д. 7 дней назад на тренировке по кикбоксингу получил удар ногой по голове. Сознания не терял, однако с момента травмы отмечает нарастающую интенсивную головную боль, тошноту. В первые сутки после травмы доставлен в многопрофильную городскую больницу, где выполнялась краниография в 2 проекциях. В связи с отсутствием костно-травматических изменений по данным краниографии выписан для амбулаторного лечения. Через 7 дней в связи с нарастанием головной боли, сонливостью, слабостью в правых конечностях обратился к неврологу поликлиники, откуда бригадой скорой помощи доставлен в приемное отделение больницы. Неврологический осмотр: сознание на уровне глубокого оглушения, правосторонний гемипарез с силой мышц кисти 3 балла, правосторонняя гемигипестезия.

По данным КТ выявлена субдуральная гематома объемом 100 см^3 :



Задание:

1. Сформулируйте диагноз.
2. Определите тактику лечения.
3. Оцените качество оказания медицинской помощи данному пациенту.

Задача № 6

Пациентка М. При падении с высоты собственного роста удари-лась головой о стену. Сознания не теряла. Тошноты, рвоты не было. Вызванной бригадой скорой помощи доставлена в приемное отделение многопрофильного стационара. Предъявляет жалобы на локальную болезненность в правой теменной области. При неврологическом осмотре патологии не выявлено. Местно: ссадина в правой теменной области.

Задание:

1. Составьте план дополнительного обследования.
2. Сформулируйте диагноз.
3. Определите место лечения пациентки.

Задача № 7

Пострадавший В. Падение с высоты. Кратковременная потеря сознания на 2 мин. Неврологический статус: сознание ясное, без очаговой симптоматики. Рвано-ушибленная рана в левой теменной области, дном раны является апоневроз. При пальпации — резкая болезненность в средней трети правого бедра. КТ головы: данных за внутричерепные гематомы, костно-травматические изменения черепа нет.

**СИТУАЦИОННЫЕ ЗАДАЧИ
ПО НЕЙРОХИРУРГИИ
ДЛЯ ФАКУЛЬТЕТОВ ПОДГОТОВКИ ВРАЧЕЙ**

Редактор *Пугачева Н. Г.*
Корректор *Полушкина В. В.*
Компьютерная верстка *Габерган Е. С.*

Подписано в печать 24.11.2017. Формат $60 \times 88 \frac{1}{16}$.
Печ. л. 5. Тираж 1000 экз. Заказ №

ООО «Издательство „СпецЛит“».
190103, Санкт-Петербург, 10-я Красноармейская ул., 15
Тел.: (812) 495-36-09, 495-36-12
<http://www.speclit.spb.ru>.

Отпечатано в ГП ПО
«Псковская областная типография»,
180004, г. Псков, ул. Ротная, д. 34