

СОДЕРЖАНИЕ

Список сокращений	4
Введение	5
1. Краткая история метода	7
2. Обзор методов клеевой облитерации вен	7
3. Механизм действия клея	9
4. Показания и противопоказания	9
5. Система клеевого закрытия вен VenaSeal	10
6. Пошаговый протокол процедуры	12
Шаг 1. Пункция и канюляция магистральной подкожной вены	12
Шаг 2. Подготовка системы VenaSeal	15
Шаг 3. Позиционирование доставочного катетера в приустьевой зоне	17
Шаг 4. Введение клея и мануальная компрессия	19
Шаг 5. Извлечение катетера	21
7. Особенности послеоперационного ведения	23
8. Побочные явления и осложнения клеевой облитерации вен	25
9. Результаты клеевой облитерации вен	27
10. Собственные результаты лечения	28
Заключение	30
Список основной литературы	31
Приложение	34
I. Пошаговый протокол клеевой облитерации вен	34
II. Шаблоны протоколов операций	36
III. Клинические случаи (фото до и после операций)	39
IV. Вопросы для тестирования	42
Об авторе	46

1. КРАТКАЯ ИСТОРИЯ МЕТОДА

Задолго до появления метода клеевой облитерации в лечении ВБНК цианоакрилатная эмболизация широко применялась в эндоваскулярном лечении (так называемой эмболотерапии) интрацеребральных артериовенозных мальформаций и аневризм, варикозной болезни таза и варикоцеле, аневризм аорты и желудочно-кишечных кровотечений. История использования клеевых композиций во флебологии началась в нашей стране еще в 1995 г., однако, не найдя должного внимания и развития, оно предалось забвению. Второе рождение идеи эндовенозного применения цианоакрилатного клея произошло в 2008 г. интервенционным нейрорадиологом, доктором Rodney Raabe в больнице города Спокан штата Вашингтон. Вопрос, которым задался доктор Raabe, звучал так: «Если мы можем склеить высокопоточные церебральные артериовенозные мальформации, почему бы не склеивать низкопоточные варикозные вены?» Поиск ответа на этот вопрос и стал основным мотивом проведения экспериментальных исследований с 2008 по 2010 г. В результате, после успешного завершения доклинических испытаний, 6 декабря 2010 г. впервые была выполнена клеевая облитерация большой подкожной вены (БПВ) у человека. Впоследствии были проведены клинические испытания в Европе и США (Feasibility study, 2011, 2013; eSCOPE, 2012, 2020; VeClose, 2013, 2020; WAVES, 2016, 2017), которые продемонстрировали эффективность и безопасность клеевой облитерации вен. Международное признание метода и его активное внедрение в практику состоялось в начале второго десятилетия нового века, вслед за регистрацией технологии в Европе, Австралии, США и Российской Федерации.

2. ОБЗОР МЕТОДОВ КЛЕЕВОЙ ОБЛИТЕРАЦИИ ВЕН

В настоящее время в мире используются американский (VenaSeal, 2011) и турецкие (VariClose, 2015; VenaBlock, 2018; VeinOff, 2018) системы клеевого закрытия вен. При практически идентичной системе доставки и метода применения эти клеевые технологии отличаются составом дополнительных компонентов цианоакрилатного адгезива (таких как йодированное масло, уксусная кислота, танталовый порошок и др.). Именно эти дополнительные компоненты и обуславливают различные

физико-химические свойства клея, такие как вязкость адгезива, время его полимеризации, эластичность, твердость, биодеградация и т.п. (табл. 1).

Таблица 1. Виды и характеристики клеевых систем закрытия вен

	VenaSeal (Medtronic, USA)	VariClose (Biolas, Turkey)	VenaBlock (Invamed, Turkey)	VeinOff (Invamed, Turkey)
Система доставки	Катетерная	Катетерная	Катетерная, пункционная	Пункционная
Вязкость при 37 °С	1200	Нет данных	20	18
Время полимеризации	30–180 с	Нет данных	5 с	15 с
Скорость действия	+	Нет данных	+++	++
Длина полимера	+++	Нет данных	+	++
Жесткость	Мягкий и эластичный	Относительно твердый	Относительно твердый	Мягкий и податливый
Расстояние катетера от соустья	5 см	3 см	2,5 см	—
Введение клея	Сегментарное	Непрерывное	Непрерывное	Инъекционное
Целевые вены	Стволовые вены, перфоранты (<i>off label</i>)	Стволовые вены, перфоранты	Стволовые вены, перфоранты	Подкожные притоки, перфоранты

Из вышеперечисленных клеевых систем в Российской Федерации разрешена к применению только технология VenaSeal, зарегистрированная Минздравом России в мае 2017 г.

Кроме того, в настоящее время на стадии клинических испытаний находятся российская (VenoGlue, 2020) и бельгийская (Veinecto, 2021) клеевые системы.

3. МЕХАНИЗМ ДЕЙСТВИЯ КЛЕЯ

Введенный внутрь просвета вены *N*-бутил-2-цианоакрилат приводит к его механической окклюзии вследствие полимеризации клея при его контакте с кровью. При этом выделяют три фазы полимеризации цианоакрилатного адгезива.

1. Фаза быстрой начальной полимеризации длительностью до 10 с.
2. Фаза нарастания силы натяжения до 1 мин.
3. Финальная фаза экспоненциального роста силы натяжения.

Помимо механического эффекта окклюзии, цианоакрилатный адгезив вступает в химическое взаимодействие с *tunica intima* венозного сосуда, приводя к эндотелиальному повреждению и воспалительному процессу, которые завершаются фиброзом вены. Гистологическая картина при этом выражается в альтерации интимы, локальном воспалении венозной стенки с миграцией лимфоцитов, макрофагов и фибробластов, которые и обеспечивают соединительнотканную перестройку вены.

4. ПОКАЗАНИЯ И ПРОТИВОПОКАЗАНИЯ

Еще тысячу лет назад один из отцов-основателей научной медицины — Абуали ибн Сина (Авиценна) — в своем знаменитом «Каноне врачебной науки», предвосхищая основу патогенеза ВБНК, писал, что причиной варикозного расширения вен голени является «обилие спускающейся в них крови». В настоящее время мы знаем, что это «обилие» есть результат патологического вено-венозного рефлюкса вследствие первичной клапанной несостоятельности вен. Следовательно, цели и задачи хирургического лечения ВБНК направлены именно на устранение патологического рефлюкса по несостоятельным магистральным подкожным венам. Показания к клеевой технологии аналогичны таковым при открытых операциях и термической облитерации. Так, показанием к вмешательству служат все случаи ВБНК (С2s-С6) с клинически и инструментально доказанной несостоятельностью клапанов (терминального и/или претерминального) сафено-фemorального (СФС) и/или сафено-поплитеального соустьев, сопровождающихся рефлюксом по несостоятельным стволам БПВ и/или малой подкожной вены (МПВ), а также по несостоятельным добавочным подкожным венам.

Помимо этих показаний, общих к любому из методов хирургического лечения ВБНК, можно выделить те состояния, при которых выполнение клеевой облитерации является наиболее предпочтительным. В первую очередь это непереносимость препаратов для местной анестезии.

Во-вторых, наличие противопоказаний к компрессионной терапии при таких заболеваниях, как облитерирующий атеросклероз с хронической ишемией нижних конечностей, диабетическая стопа, аритмии, застойная сердечная недостаточность (III–IV класса по NYHA) и выраженная периферическая невропатия, а также при состояниях после шунтирующих операций на инфраингвинальном сегменте и аллергических реакциях на компоненты компрессионных изделий. Невозможность применения компрессионного трикотажа так же, как и проведения адекватной тумесценции при морбидном ожирении, служит отдельным показанием к клеевой облитерации. Кроме того, некоторые виды дерматозов (псориаз, экзема) с локализацией на нижних конечностях делают проблематичным проведение тумесцентной анестезии. В этих случаях применение НТНТ-методов, а именно клеевой технологии, становится приоритетным.

Абсолютным противопоказанием к клеевой облитерации вен являются известная аллергия на цианоакрилатные соединения, острый тромбоз глубоких и поверхностных вен нижних конечностей, местная и системная инфекция, а также периоды беременности и лактации. Цианоакрилат и его производные (в том числе популярный бренд «Суперклей») широко применяются в строительной и косметической индустрии (в технологии накладных ресниц и ногтей, покрытия шеллак), что диктует необходимость целенаправленного сбора аллергологического анамнеза у определенной категории пациентов, контактирующих с акриловыми клеями и красками. Наличие гранулематозных заболеваний, таких как саркоидоз, системная красная волчанка, васкулит Вегенера и эозинофильного гранулематоза с полиангиитом (болезнь Черджа–Стросс), также служат абсолютными противопоказаниями к применению цианоакрилатного клея. Вместе с тем сопутствующие хронические аутоиммунные заболевания, тромбофилии и другие гиперкоагуляционные состояния являются относительными противопоказаниями к проведению клеевой облитерации вен.

5. СИСТЕМА КЛЕЕВОГО ЗАКРЫТИЯ ВЕН VenaSeal

Одноразовый набор для клеевой облитерации вен состоит из следующих компонентов (рис. 1):

- пистолет-диспенсер;
- интродьюсер (синий), 7 Fr, 80 см;
- доставочный катетер (белый), 5 Fr, 91 см;
- диллятор (серый), 5 Fr, 87 см;
- флакон с клеем, 5 мл;

- J-проводник, 180 см;
- шприцы, 3 мл, 2 шт.;
- наконечники диспенсера, 14 G, 2 шт.

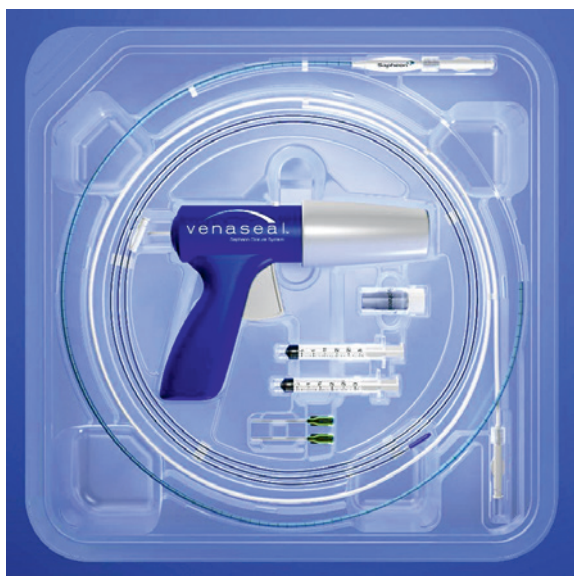

Рис. 1. Система клеевого закрытия вен VenaSeal

Следует иметь в виду, что стандартные катетеры для пункции вены и интродьюсеры в комплект поставки системы VenaSeal не входят. При этом для доступа в вену возможно использование как стандартного набора интродьюсера 7F×7 см, так и внутривенного катетера с иглой 18G (рис. 2).

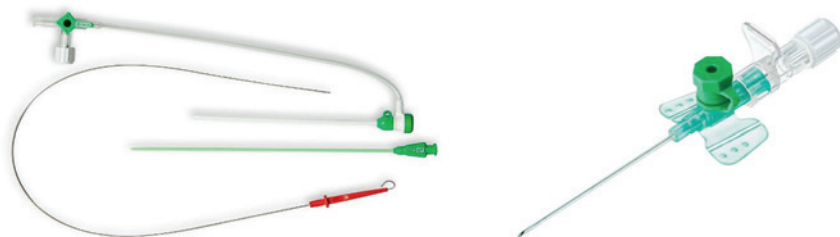


Рис. 2. Набор интродьюсера и катетер для доступа в вену

Мы в своей ежедневной практике рутинно пользуемся только внутривенными катетерами с иглой 18G для микродоступа и от применения стандартного набора интродьюсеров полностью отказались.

6. ПОШАГОВЫЙ ПРОТОКОЛ ПРОЦЕДУРЫ

Процедура клеевого закрытия вен имеет свои особенности выполнения, отличающие ее от методов термической облитерации. Чрезвычайно важное значение при этом имеет правильная установка кончика доставочного катетера в приустьевой зоне, а этапы выполнения тумесцентной анестезии и наложения эластического биндажа/трикотажа, как указывалось выше, при этом отсутствуют. Пошаговый протокол выполнения клеевой облитерации магистральных подкожных вен нижних конечностей представляется в следующей последовательности.

Шаг 1. Пункция и канюляция магистральной подкожной вены

Первый шаг процедуры, как и при всех эндовенозных вмешательствах, заключается в создании венозного доступа по общеизвестному методу Сельдингера. После стандартной антисептической обработки операционного поля под эхоконтролем в нижней точке рефлюкса проводится пункция целевой вены катетером с иглой 18G (рис. 3).

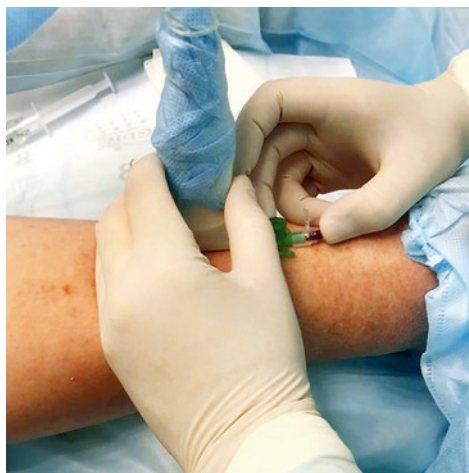

Рис. 3. Пункция целевой вены

Вслед за пункцией игла извлекается, по катетеру в просвет вены заводится J-проводник и устанавливается в приустьевой зоне (рис. 4).

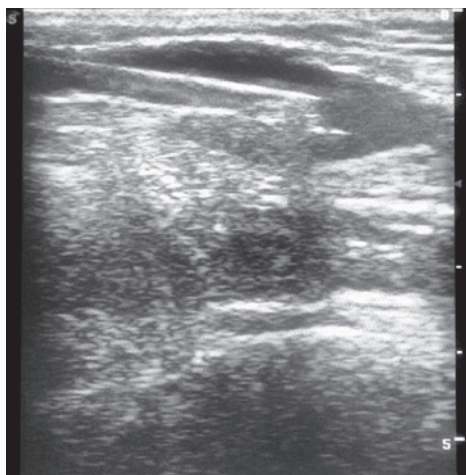


Рис. 4. J-проводник в зоне сафено-фemorального соустья

Следующим этапом катетер извлекается, место доступа расширяется проколом, и по проводнику в просвет вены заводится синий интродьюсер с дилатором и устанавливается в приустьевой зоне (рис. 5).

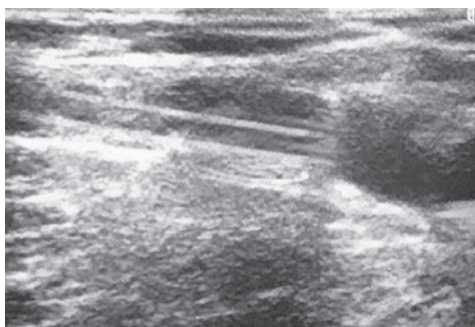


Рис. 5. По J-проводнику в зону соустья заводится интродьюсер

Затем проводник вместе с дилатором одновременно извлекаются. Шприц с физиологическим раствором присоединяется к интродьюсеру. Последний подтягивается каудально на расстоянии 5 см от соустья и промывается физиологическим раствором. При этом шприц не отсоединяется от интродьюсера.

Как было отмечено выше, доступ в целевую вену должен быть в самой дистальной точке рефлюкса. В отличие от методов термооблитерации, при которых воздействие на вену в дистальных сегментах нижней конечности сопровождается высоким риском неврологических осложнений, при клеевой облитерации этой опасности не существует. Этот факт имеет огромное значение в аспекте радикальности лечения и является одним из значимых преимуществ клеевого метода перед методами термической облитерации, позволяющее эффективно устранить рефлюкс на всем протяжении несостоятельной сафенной вены. Следовательно, при наличии тотального стволового рефлюкса по магистральным подкожным венам их канюляция проводится в самой дистальной точке рефлюкса, непосредственно в области лодыжек или в нижней трети голени (рис. 6–9).

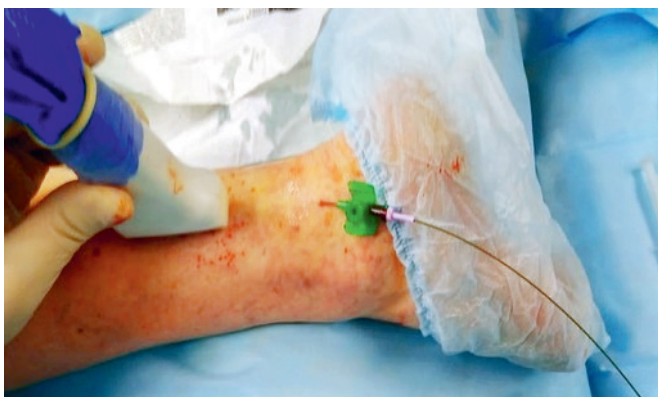

Рис. 6. Канюляция малой подкожной вены сразу над латеральной лодыжкой

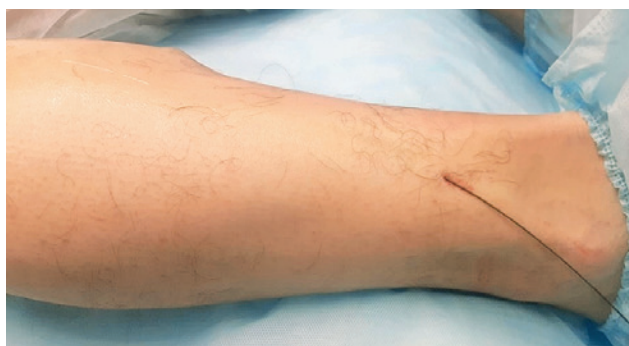

Рис. 7. По катетеру в просвет малой подкожной вены заведен J-проводник

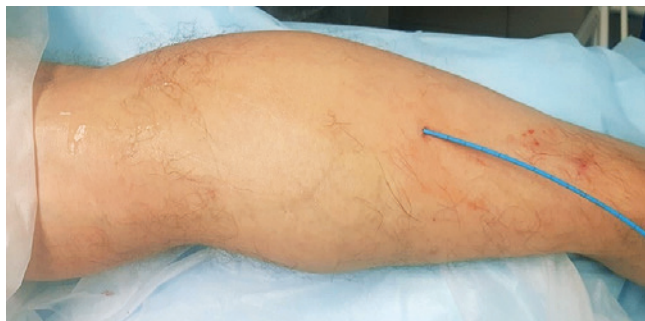

Рис. 8. По проводнику в просвет малой подкожной вены заведен интродьюсер

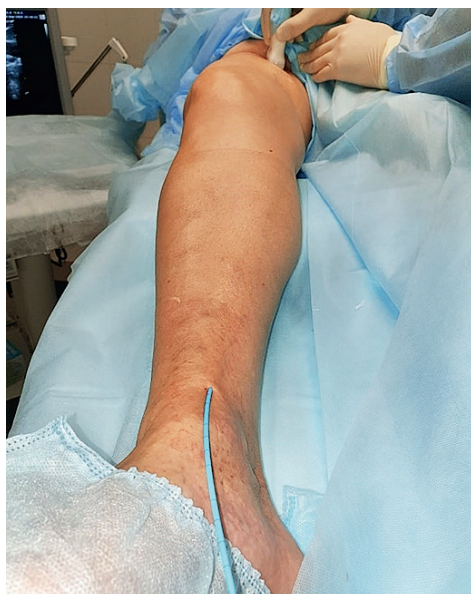

Рис. 9. Канюляция большой подкожной вены непосредственно у медиальной лодыжки

Шаг 2. Подготовка системы VenaSeal

Доставочный катетер сделан из инертного к клею материала и имеет встроенные микропросветы, заполненные воздухом, что облегчает его

визуализацию при УЗИ. Необходимо помнить, что в отличие от синего интродьюсера, белый доставочный катетер никогда не следует промывать физиологическим раствором. С помощью наконечников диспенсера в шприц набирается 3 мл клея и присоединяется к доставочному катетеру (рис. 10).

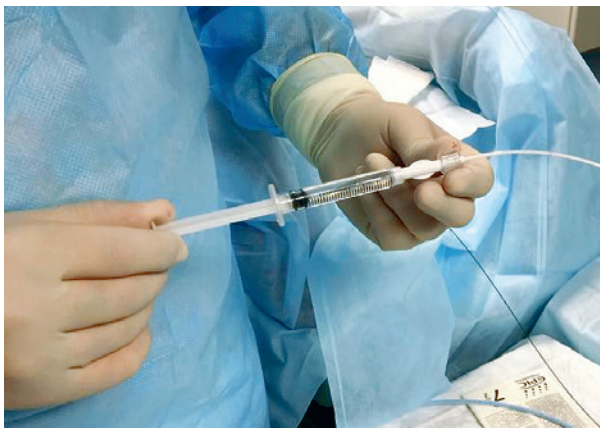

Рис. 10. Заполненный клеем шприц присоединяется к белому катетеру

Следующим этапом шприц закрепляется к пистолету-диспенсеру (рис. 11). Нажатиями на спусковой крючок доставочный катетер заполняется клеем до дистальной лазерной насечки, расположенной на расстоянии 3 см от конца катетера (рис. 12). При каждом нажатии на спусковой крючок пистолета выдавливается 0,1 мл клея. Длительность нажатия спускового крючка должно быть не менее 3 с.

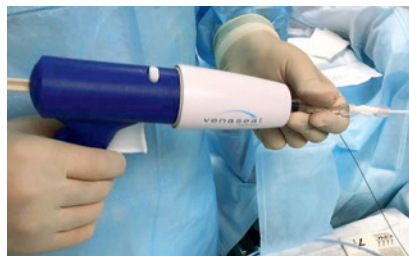
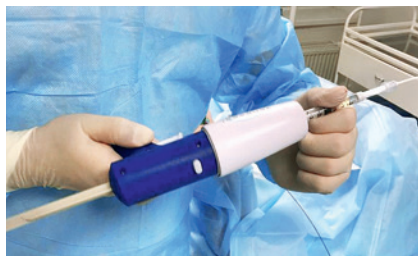
Рис. 11. Заполненный клеем шприц присоединяется к пистолету-диспенсеру

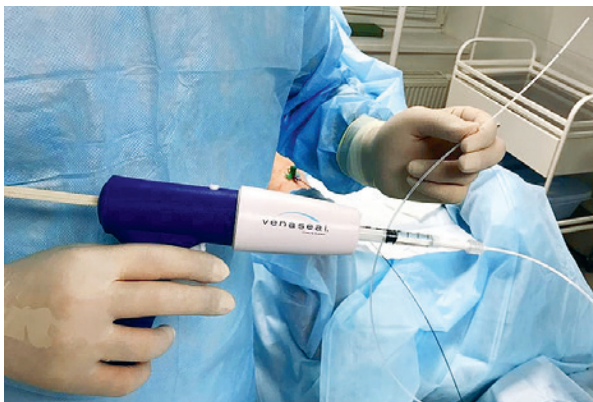

Рис. 12. Клей доводится до дистальной лазерной насечки

Шаг 3. Позиционирование доставочного катетера в приустьевой зоне

Непосредственно перед введением доставочного катетера в интродьюсер последний дополнительно промывается физиологическим раствором. Затем шприц отсоединяется от интродьюсера, и предзаполненный доставочный катетер заводится внутрь интродьюсера до проксимальной лазерной насечки (рис. 13). В этот момент интродьюсер вытягивается еще на 5 см каудально, располагаясь на расстоянии 10 см от соустья.

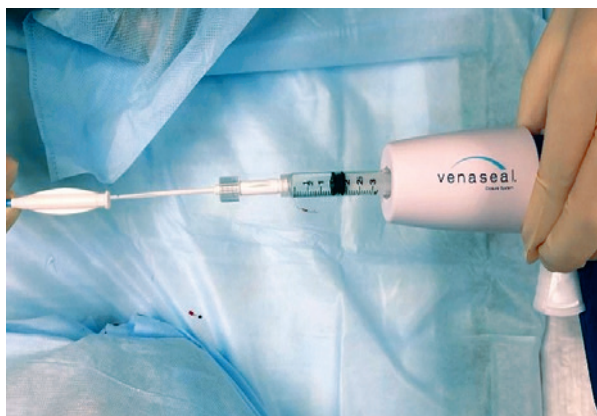

Рис. 13. Катетер заводится до проксимальной лазерной насечки

Далее доставочный катетер продвигается краниально и фиксируется к интродьюсеру (рис. 14).

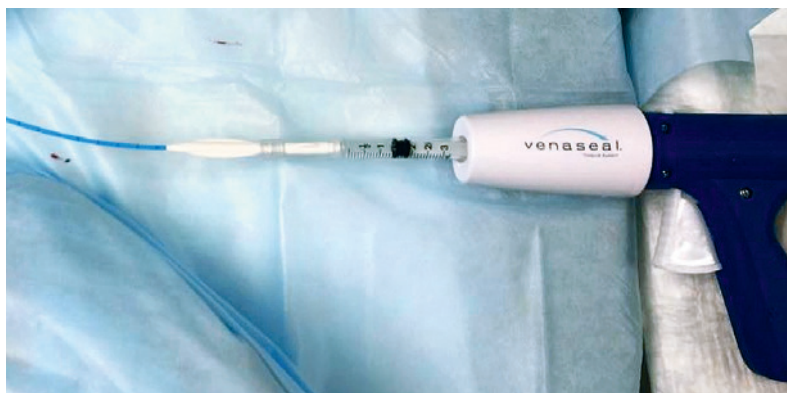

Рис. 14. Катетер фиксируется к интродьюсеру

Таким образом, кончик доставочного катетера располагается на расстоянии 5 см от соустья (рис. 15).

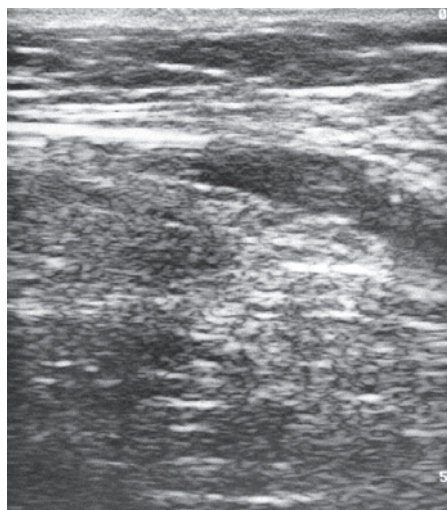


Рис. 15. Позиция доставочного катетера в приустьевой зоне

Позиция кончика катетера уточняется и корректируется с помощью эхоконтроля. Эхогенный кончик доставочного катетера в поперечной

позиции ультразвукового датчика хорошо визуализируется благодаря встроенным микропросветам, что изображается на ультразвуковом мониторе в виде «звезды» или «тернового венца» (рис. 16).

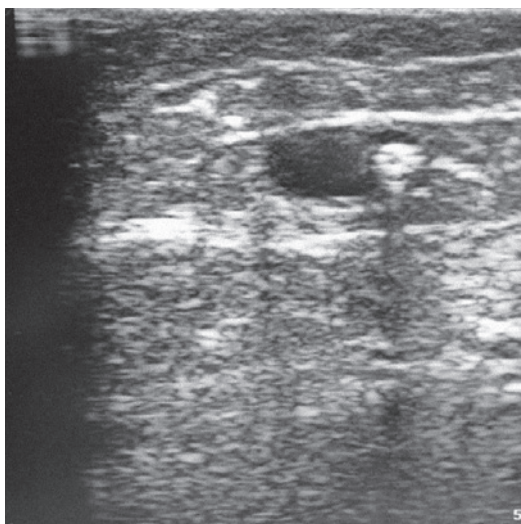


Рис. 16. Эхогенный доставочный катетер в просвете большой подкожной вены

Правильное позиционирование кончика доставочного катетера в приустьевой зоне, а именно его должного расстояния в 5 см от соустья, является одним из ключевых этапов проведения процедуры. Именно с этим этапом связаны риски последующего возникновения таких осложнений, как миграция клея с его пролабированием в глубокую вену, а также возможности рецидивов варикоза из-за избыточно длинной культы сафенной вены.

Шаг 4. Введение клея и мануальная компрессия

В поперечном положении ультразвукового датчика визуализируется кончик доставочного катетера и сразу краниально от него прижимается датчиком для сдавления ствола магистральной подкожной вены тотчас ниже соустья. В таком положении путем нажатия на спусковой крючок пистолета-диспенсера и его удерживания в течение 3 с, в вену вводится 0,1 мл клея (рис. 17).