

ВВЕДЕНИЕ

В России общепринято родоразрешение в условиях акушерского стационара, выписка из родильного дома здорового младенца проводится при выписке матери (на 5–6-е сутки жизни). Обычно врач-педиатр сталкивается с новорожденным уже в позднем неонатальном периоде, поэтому целый ряд неотложных состояний неонатального периода (асфиксия новорожденных, респираторный дистресс-синдром новорожденных, синдром аспирации околоплодных вод, родовая травма, гемолитическая болезнь новорожденных, классическая форма геморрагической болезни новорожденных и др.) не актуален для участковых педиатров и врачей бригад скорой медицинской помощи. Тем не менее, с учетом возможности рождения ребенка на дому, врачи должны владеть приемами оказания помощи при асфиксии новорожденного на догоспитальном этапе. Развивающиеся уже после 5 сут жизни заболевания, которые сопровождаются появлением требующих оказания экстренной и неотложной медицинской помощи синдромов, имеют особенности течения, диагностики и лечения в неонатальном периоде. Кроме того, возросшая доля родившихся с очень низкой и экстремально низкой массой тела выживших детей требует от врачей амбулаторного звена знаний и навыков по диагностике и лечению заболеваний у этой группы младенцев.

При оказании экстренной и неотложной помощи новорожденным необходимо учитывать анатомо-физиологические особенности неонатального периода, оказывающие влияние на лекарственную и немедикаментозную терапию.

Все младенцы с неотложными состояниями после оказания помощи должны быть госпитализированы в профильное отделение. Помощь оказывается на месте при нестабильных показателях гемодинамики, так как пациент нетранспортабелен.

АСФИКСИЯ НОВОРОЖДЕННЫХ

Первичная и реанимационная помощь новорожденным после рождения должна оказываться во всех учреждениях, где потенциально могут происходить роды, включая догоспитальный этап. Базовыми принципами оказания первичной реанимационной помощи являются: готовность медицинского персонала лечебно-профилактического учреждения любого функционального уровня к немедленному оказанию реанимационных мероприятий ребенку при рождении и четкий алгоритм действий лиц, оказывающих медицинскую помощь. Национальный стандарт оказания помощи детям при рождении изложен в методическом письме МЗ РФ «Первичная и реанимационная помощь новорожденным детям» от 21.04.2010 г.

Первичную реанимацию проводят лишь живорожденным детям, т.е. у ребенка должен отмечаться хотя бы один из признаков живорождения (самостоятельное дыхание, сердцебиение, пульсация пуповины и произвольные движения). При отсутствии всех четырех признаков живорождения ребенка считают мертворожденным и не реанимируют.

Асфиксия новорожденных проявляется в первые минуты жизни затруднением или полным отсутствием дыхания у ребенка.

Факторы риска рождения ребенка в асфиксии

Антенатальные факторы риска: поздний гестоз, сахарный диабет, гипертензивные синдромы, резус-сенсibilизация, мертворожденные в анамнезе, материнская инфекция, кровотечение во II или III триместре беременности, многоводие, маловодие, перенашивание, многоплодная беременность, задержка внутриутробного развития плода, употребление матерью наркотиков и алкоголя, применение матерью некоторых лекарств (магния сульфата, аденоблокаторов, резерпина и др.).

Интранатальные факторы риска: преждевременные роды, запоздалые роды, кесарево сечение, патологическое предлежание и положение плода, отслойка плаценты, предлежание плаценты, выпадение петель пуповины, нарушения сердечного ритма у плода, применение общего обезболивания, аномалии родовой деятельности (дискоординация, затянувшиеся, быстрые и стремительные роды), наличие мекония в околоплодных водах, инфекция в родах и др.

Классификация асфиксии новорожденных

Асфиксию новорожденных различают по степени тяжести:

- умеренная — оценка по шкале Апгар 4–7 баллов;
- тяжелая — оценка по шкале Апгар 1–3 балла.

Критерии диагностики асфиксии новорожденных

Патология диагностируется клинически, основной критерий — отсутствие дыхания или его неэффективность у младенца при рождении. Помимо нарушения дыхания у большинства детей, родившихся в состоянии асфиксии, отмечают угнетение безусловной нервно-рефлекторной деятельности и острую сердечно-сосудистую недостаточность. Проводится оценка по критериям, предложенным В. Апгар через 1 и 5 мин после рождения. Согласно шкале Апгар, оценка 8 баллов и более через 1 мин после рождения свидетельствует об отсутствии асфиксии, при оценке 7 баллов и менее выставляется диагноз (табл. 1).

При проведении оценки по Апгар на фоне искусственной вентиляции легких (ИВЛ) учитывают только наличие спонтанных дыхательных усилий ребенка: при их наличии за дыхание выставляют 1 балл, при их отсутствии — 0, независимо от экскурсии грудной клетки в ответ на принудительную вентиляцию легких.

Таблица 1. Критерии оценки новорожденного по шкале Апгар

Признак	0 баллов	1 балл	2 балла
ЧСС	0	Меньше 100 в минуту	Больше 100 в минуту
Дыхание	Отсутствует	Слабый крик (гиповентиляция)	Сильный крик (адекватное дыхание)
Мышечный тонус	Низкий (ребенок вялый)	Умеренно снижен (слабые движения)	Высокий (активные движения)
Рефлексы	Не определяются	Гримаса	Крик или активные движения
Цвет кожи	Синий или белый	Выраженный акроцианоз	Полностью розовый

В случае продолжения реанимационных мероприятий более 5 мин жизни должна быть проведена третья оценка по Апгар через 10 мин после рождения.

Оценка в 0 баллов через 10 мин после рождения — одно из оснований для прекращения первичной реанимации.

Дифференциальная диагностика асфиксии новорожденных

К кардиореспираторной депрессии, помимо асфиксии, могут приводить: медикаментозная (наркозная) депрессия, родовые травмы головного и спинного мозга, врожденный порок развития (ВПР) дыхательной системы, диафрагмальная грыжа, макроглоссия, микрогнатия, ВПР центральной нервной системы (ЦНС), врожденный порок сердца (ВПС), кардит, тяжелая анемия, водянка, генерализованные внутриутробные инфекции (ВУИ), ранний неонатальный сепсис, обусловленный стрептококком В.

При этом лишь в ряде ситуаций (диафрагмальная грыжа, макроглоссия, двусторонняя атрезия хоан) необходимо проводить дифференциальную диагностику в процессе оказания реанимационной помощи.

Диафрагмальная грыжа. Грудная клетка у ребенка вздута, живот запавший, отмечается смещение средостения в здоровую сторону (сердечные тоны выслушиваются справа), дыхание на больной стороне (чаще слева) не прослушивается, с противоположной — резко ослаблено. Отмечают цианоз, ослабление сердечных тонов, симптомы гиповолемии. Показаны интубация трахеи и декомпрессия желудка с помощью зонда, скорейшая госпитализация в хирургический стационар. Проведение масочной ИВЛ или искусственного дыхания экспираторными методами ухудшает ситуацию. Порок развития должен выявляться при пренатальной диагностике (ультразвуковое исследование (УЗИ) плода), родоразрешение в этом случае проводится в родовспомогательных учреждениях шаговой доступности для проведения оперативного вмешательства у ребенка.

Макроглоссия (синдром Пьера Робена). После первого вдоха (крика) выложенный на спину ребенок цианотичен, выражено втяжение уступчивых мест грудной клетки, при этом дыхательные шумы над легкими не выслушиваются. Язык у младенца относительно полости рта больших размеров. При синдроме Пьера Робена обнаруживают гипоплазию нижней челюсти и срединную расщелину твердого нёба. Выведение нижней челюсти вперед и введение воздуховода устраняет проблему обтурации верхних дыхательных путей.

Двусторонняя атрезия хоан. Новорожденный цианотичен, выражено втяжение уступчивых мест грудной клетки, при этом дыхательные шумы над легкими не выслушиваются. Проведение тонкого зонда через носовые ходы невозможно с обеих сторон. Введение воздуховода устраняет проблему нарушения дыхания.

Неотложная помощь при асфиксии новорожденных

Оснащение для проведения первичной реанимации ребенка при рождении в догоспитальных условиях: баллончик (или мукус-экстрактор с фильтром Анти-СПИД) для санации верхних дыхательных путей; саморасправляющийся дыхательный мешок; неонатальная лицевая маска; желудочный зонд № 8; стерильные перчатки; сухие чистые пеленки; пластиковый пакет или специальная термосберегающая пленка; стерильные ножницы; зажимы для пуповины; лейкопластырь шириной 1,0–1,5 см; фонендоскоп; спиртовые тампоны, лучше в индивидуальной упаковке; медикаменты (адреналина гидрохлорид 0,1%, раствор натрия хлорида 0,9%, стерильная вода для инъекций); шприцы объемом 1, 2, 5, 10, 20 и 50 мл; иглы диаметром 25G, 21G, 18G; пупочные катетеры (импортные — № 3,5–4 Fr, 5–6 Fr; отечественные — № 6, 8). Табель оснащения машин скорой помощи изложен в нормативных документах и предусматривает возможность интубации трахеи.

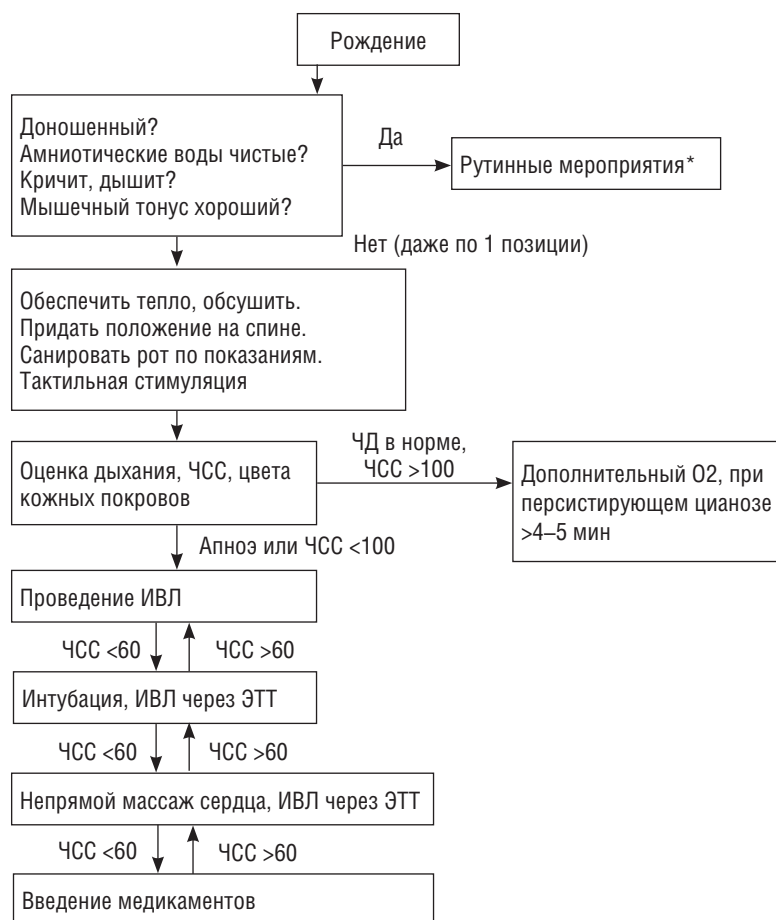
Последовательность основных реанимационных мероприятий состоит из следующих этапов:

- начальные мероприятия (восстановление проходимости дыхательных путей, тактильная стимуляция и др.);
- искусственная вентиляция легких;
- непрямой массаж сердца;
- введение медикаментов.

Начальные мероприятия занимают 20–30 с и включает в себя: поддержание нормальной температуры тела новорожденного; придание положения на спине; обеспечение проходимости дыхательных путей; тактильную стимуляцию.

Согревание проводится всем новорожденным. В целях профилактики гипотермии сразу после рождения ребенок должен быть обсушен теплой пеленкой. Обсушивание детей, родившихся в сроке более 28 нед беременности, следует проводить, промокая, но не вытирая ребенка, после чего влажная пеленка должна быть сброшена с поверхности стола. У детей, родившихся до завершения 28 нед беременности, в целях профилактики гипотермии следует использовать пластиковый мешок, в который помещается ребенок во влажном состоянии, или пленку из

Алгоритм принятия решения о начале первичных реанимационных мероприятий (алгоритм 1)



*Включают согревание и прикладывание к груди.

термоустойчивого пластика пищевого класса. При этом во избежание избыточной тактильной стимуляции дополнительное обсушивание ребенка пеленкой не производят. Согревание младенца в амбулаторных условиях можно проводить методом «кенгуру»: выложив на грудь матери и укрыв сверху одеялом. Обязательно наденьте на голову младенца шапочку или косынку!

В придании положения на спине нуждаются только те новорожденные, у которых в течение первых 10 с жизни не появилось адекватное самостоятельное дыхание.

Санация ротоглотки. Санация ротоглотки показана только тем новорожденным, у которых в течение первых 10 с жизни не появилось адекватное самостоятельное дыхание или при наличии большого количества отделяемого. Во всех остальных случаях рутинная санация не является обязательной процедурой.

Тактильная стимуляция. Обсушивание ребенка уже само по себе является тактильной стимуляцией. Если после обсушивания и санации самостоятель-

ное дыхание не появилось, следует провести тактильную стимуляцию путем похлопывания новорожденного по стопам или поглаживания по спине. Тактильную стимуляцию не следует проводить более 10–15 с. Проведение тактильной стимуляции не обосновано у глубоконедоношенных детей.

Дальнейшие действия реанимационной бригады зависят от выраженности трех основных признаков, характеризующих состояние жизненно важных функций новорожденного: наличия самостоятельного дыхания, ЧСС и цвета кожных покровов. Если на фоне первичных мероприятий ребенок не делает первого вдоха, у него выявляют брадикардию, он имеет бледный цвет кожных покровов или разлитой цианоз, сердечно-легочная реанимация должна быть начата до окончания первой минуты жизни, т.е. до проведения первой оценки по Апгар. В дальнейшем каждые 30 с должна производиться оценка состояния младенца и, в зависимости от результатов этой оценки, принимается решение о переходе на следующий этап реанимационных мероприятий.

Критериями эффективности проводимых реанимационных мероприятий являются следующие признаки:

- регулярное и эффективное самостоятельное дыхание;
- частота сердечных сокращений (ЧСС) более 100 в минуту.

При недостаточной эффективности масочной ИВЛ следует санировать верхние дыхательные пути, проверить положение маски, изменить положение головы, немного переразогнув шею ребенка.

Первый этап лекарственной терапии — введение водного раствора адреналина, введение адреналина при необходимости повторять можно каждые 5 мин. При выявлении признаков острой кровопотери или гиповолемии вводят в вену пуловины раствор — восполнитель объема циркулирующей крови (ОЦК) (физиологический раствор) в дозе 10 мл на 1 кг массы тела в течение не менее 5 мин.

Клинические признаки гиповолемии у новорожденного:

- акроцианоз, бледность, «мраморный рисунок» кожных покровов;
- симптом «белого пятна» более 3 с;
- холодные дистальные отделы конечностей;
- общая гипотермия;
- синдром угнетения ЦНС, вплоть до развития комы;
- при аускультации сердца определяются тахикардия и глухость сердечных тонов;

- пульс на периферических артериях либо не определяется, либо малого наполнения;
- системное артериальное давление (АД) снижено;
- снижение капиллярного кровотока.

Гидрокарбонат натрия на догоспитальном этапе не применяют, так как условием его введения является налаженная аппаратная ИВЛ.

Основание для прекращения реанимационных мероприятий при рождении — появление в течение первых 10 мин жизни адекватного самостоятельного дыхания, нормализация ЧСС и розовый цвет кожных покровов. В случаях когда после нормализации ЧСС самостоятельное дыхание не восстанавливается, ребенка переводят на аппаратную ИВЛ. Если в течение 10 мин после рождения на фоне проведения адекватных реанимационных мероприятий у ребенка не восстанавливается сердечная деятельность, реанимационные мероприятия прекращают.

Организационные мероприятия после завершения первичных реанимационных мероприятий у новорожденных с асфиксией

Сразу по окончании комплекса реанимационных мероприятий детей, родившихся в состоянии асфиксии, транспортируют в отделение (палату) реанимации и интенсивной терапии. Во время транспортировки очень важно обеспечить адекватный температурный режим и продолжать респираторную терапию.