



# СОДЕРЖАНИЕ

Участники издания . . . . .	4
Предисловие . . . . .	5
1. Аллергодерматозы . . . . .	6
2. Ангииты . . . . .	35
3. Болезни придатков кожи . . . . .	52
4. Болезни соединительной ткани . . . . .	83
5. Болезнь Девержи . . . . .	112
6. Боррелиоз . . . . .	116
7. Буллезные дерматозы . . . . .	121
8. Вирусные болезни кожи . . . . .	137
9. Генодерматозы . . . . .	152
10. Доброкачественные и злокачественные новообразования кожи . . . . .	168
10.1. Саркома Капоши . . . . .	187
11. Дисхромии кожи . . . . .	198
12. Зудящие дерматозы . . . . .	206
13. Красный плоский лишай . . . . .	214
14. Лимфопролиферативные заболевания . . . . .	228
15. Мастоцитоз . . . . .	269
16. Метаболические заболевания кожи . . . . .	275
17. Туберкулез, лепра . . . . .	287
18. Микозы . . . . .	291
19. Неинфекционные гранулемы . . . . .	309
20. Нейтрофильные дерматозы . . . . .	322
21. Паразитарные болезни . . . . .	330
22. Паранеопластические дерматозы . . . . .	336
23. Парапсориаз . . . . .	349
24. Пиодермии . . . . .	353
25. Поражение слизистой оболочки полости рта и красной каймы губ . . . . .	366
26. Патомимия . . . . .	373
27. Псориаз . . . . .	383
28. Фоточувствительные дерматозы . . . . .	400
29. Эритемы . . . . .	410

# УЧАСТНИКИ ИЗДАНИЯ

## Главные редакторы

**Олисова Ольга Юрьевна** — доктор медицинских наук, профессор, член-корреспондент РАН, заведующая кафедрой кожных и венерических болезней им. В.А. Рахманова Института клинической медицины им. Н.В. Склифосовского, директор Клиники кожных и венерических болезней им. В.А. Рахманова ФГАОУ ВО «Первый Московский государственный медицинский университет им. И.М. Сеченова» Минздрава России (Сеченовский Университет)

**Теплюк Наталия Павловна** — доктор медицинских наук, профессор кафедры кожных и венерических болезней им. В.А. Рахманова Института клинической медицины им. Н.В. Склифосовского ФГАОУ ВО «Первый Московский государственный медицинский университет им. И.М. Сеченова» Минздрава России (Сеченовский Университет)

## Авторский коллектив

Сотрудники кафедры и клиники кожных и венерических болезней им. В.А. Рахманова ФГАОУ ВО «Первый Московский государственный медицинский университет им. И.М. Сеченова» (Сеченовский Университет) Минздрава России:

**Олисова Ольга Юрьевна** — доктор медицинских наук, профессор, член-корреспондент РАН, заведующая кафедрой, директор клиники;

**Теплюк Наталия Павловна** — доктор медицинских наук, профессор кафедры;

**Снарская Елена Сергеевна** — доктор медицинских наук, профессор;

**Кочергин Николай Георгиевич** — доктор медицинских наук, профессор;

**Ломоносов Константин Михайлович** — доктор медицинских наук, профессор;

**Грабовская Ольга Валентиновна** — кандидат медицинских наук, профессор;

**Лепехова Анфиса Александровна** — кандидат медицинских наук, доцент;

**Пинегин Владимир Борисович** — кандидат медицинских наук, доцент;

**Вертиева Екатерина Юрьевна** — кандидат медицинских наук;

**Морозова Елена Александровна** — кандидат медицинских наук, ассистент;

**Максимов Иван Сергеевич** — кандидат медицинских наук, ассистент.

# ПРЕДИСЛОВИЕ

Атлас создан сотрудниками кафедры и Клиники кожных и венерических болезней им. В.А. Рахманова ФГАОУ ВО «Первый Московский государственный медицинский университет им. И.М. Сеченова» Минздрава России (Сеченовский Университет), являющимися с момента создания в 1869 г. и по настоящее время одними из ведущих не только в России, но и за рубежом. За последние годы сотрудники кафедры и клиники собрали большую коллекцию уникальных фотографий типичных, атипичных и редких дерматозов. Большинство поступивших больных фотографируют до и после лечения, а также в процессе наблюдения, иногда в течение очень длительного срока, в связи с чем у нас возникла необходимость поделиться клиническим опытом с коллегами и представить часть коллекции фотографий в виде атласа.

Мы постарались представить наблюдения пациентов как с распространенными заболеваниями (псориаз, экзема, микозы), так и с редкими нозологиями (дискератозы, генодерматозы) или атипичными формами различных заболеваний (саркоидоз, красный плоский лишай, склеродермия, саркома Капоши, не ассоциированная с ВИЧ-инфекцией, и т.д.).

Увеличивающийся рост лимфопролиферативных заболеваний кожи также нашел отражение в наших наблюдениях. Включены различные варианты Т- и В-клеточных лимфом и псевдолимфом, включающих истинную псевдолимфому, доброкачественную лимфоплазию кожи, актинический ретикулоид и лимфоцитарную инфильтрацию Йесснера–Канофа.

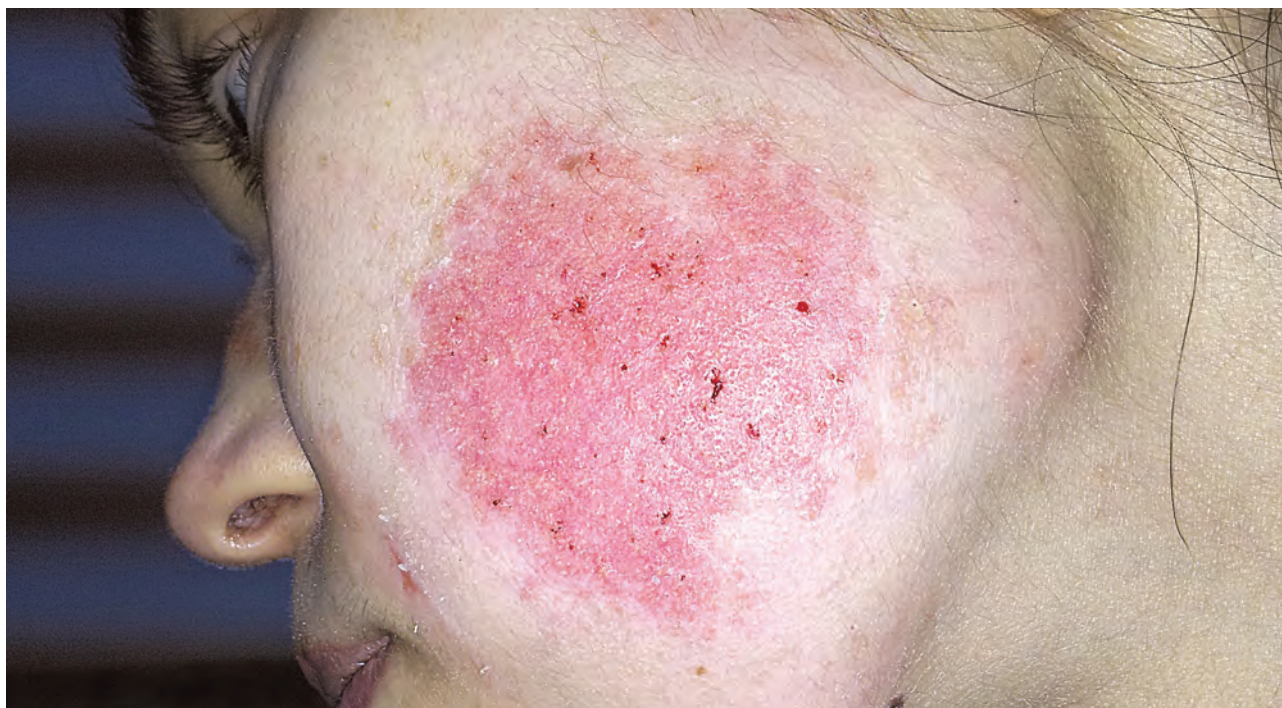В атлас вошли фотографии пациентов с кожными проявлениями хронического лимфолейкоза, паранеопластическими заболеваниями, кожными токсическими реакциями на проводимую таргетную терапию онкологическим больным.

Представлен большой подбор различных эритем, в том числе инфекционной природы, буллезных дерматозов — аутоиммунной (истинной) пузырчатки, пемфигоида Лёвера, аутоиммунных дерматозов — красной волчанки, витилиго, алопеции и др. Учитывая распространенность в последнее время онкологических заболеваний кожи, в атлас включено большое количество случаев доброкачественных и злокачественных опухолей кожи.

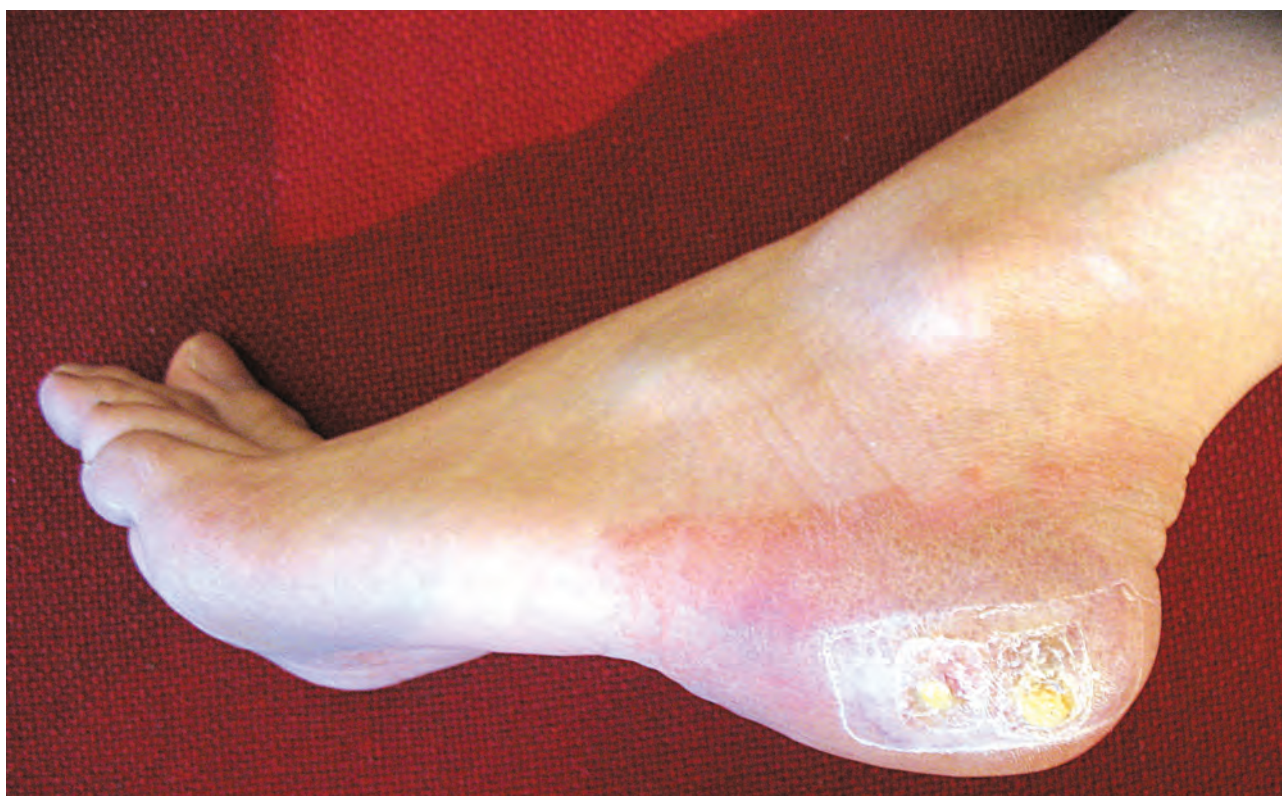Мы очень надеемся, что атлас станет наглядным пособием для всех интересующихся дерматологией и будет настольной книгой для дерматологов и дерматоонкологов, а также врачей других специальностей.

*О.Ю. Олисова,  
Н.П. Теплюк*

# 1. АЛЛЕРГОДЕРМАТОЗЫ

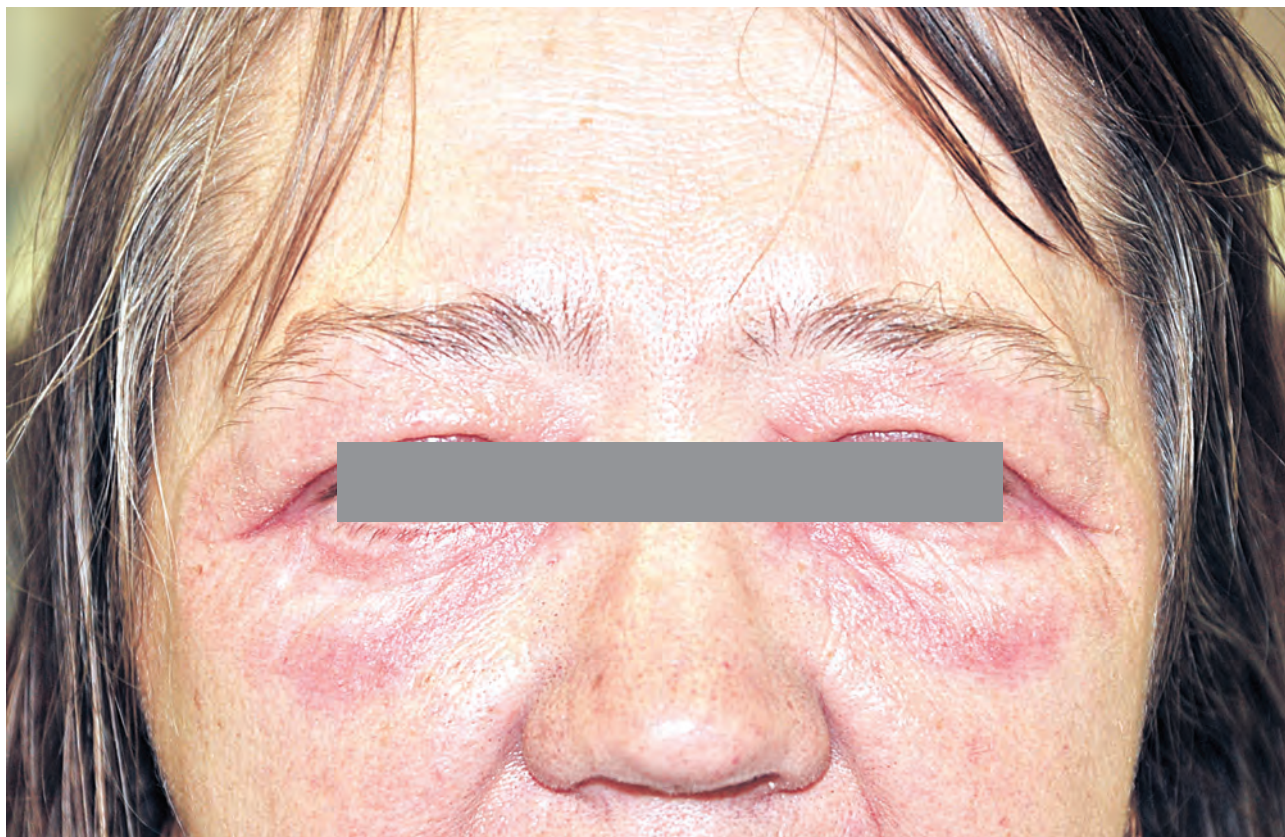

**Рис. 1.1.** Дерматит аллергический медикаментозный

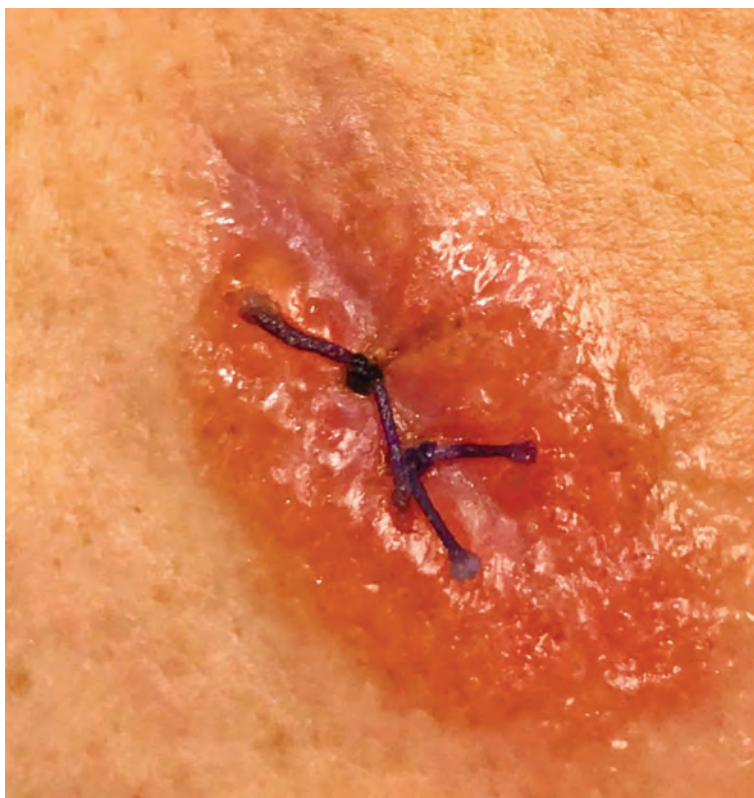

**Рис. 1.2.** Дерматит аллергический (применение салипода)



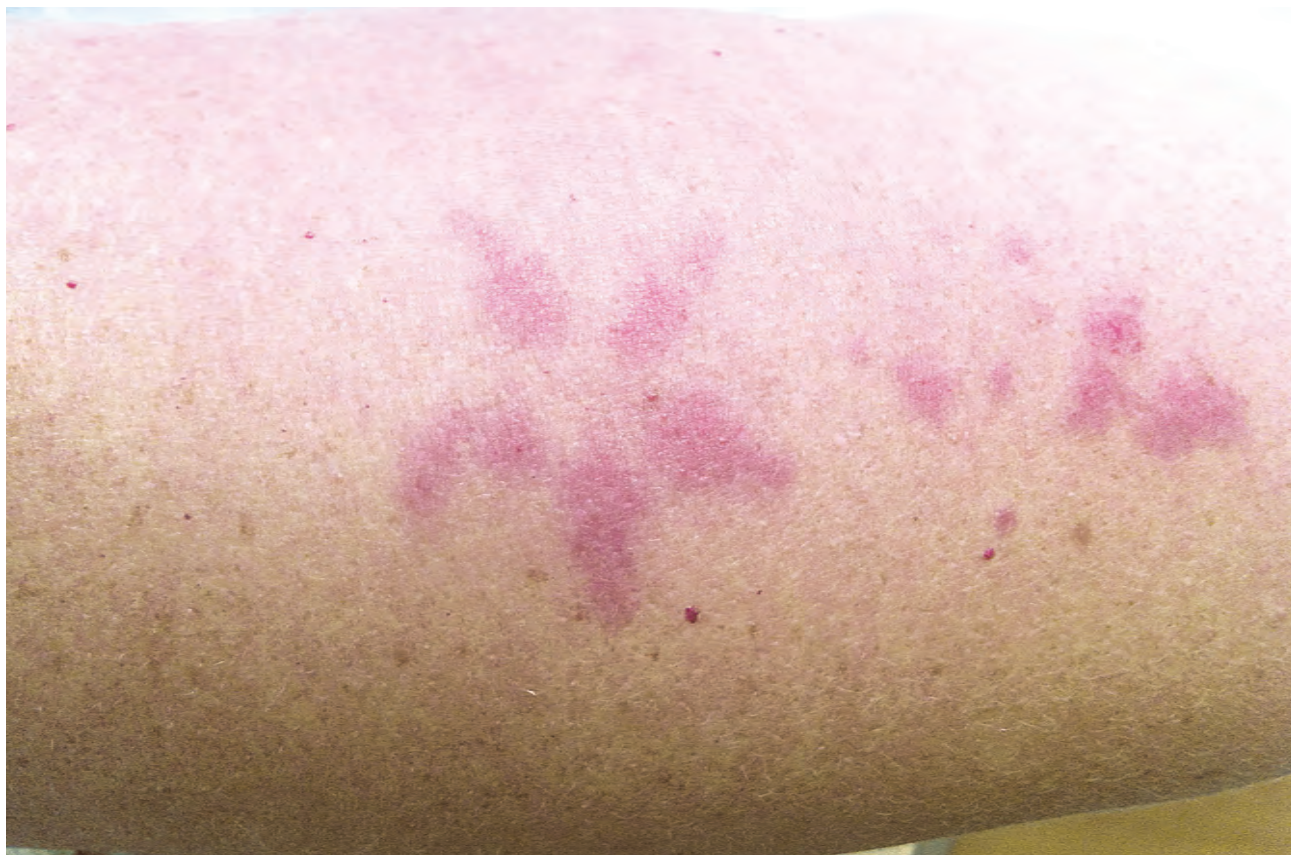

**Рис. 1.3.** Дерматит аллергический (применение альбуцида)

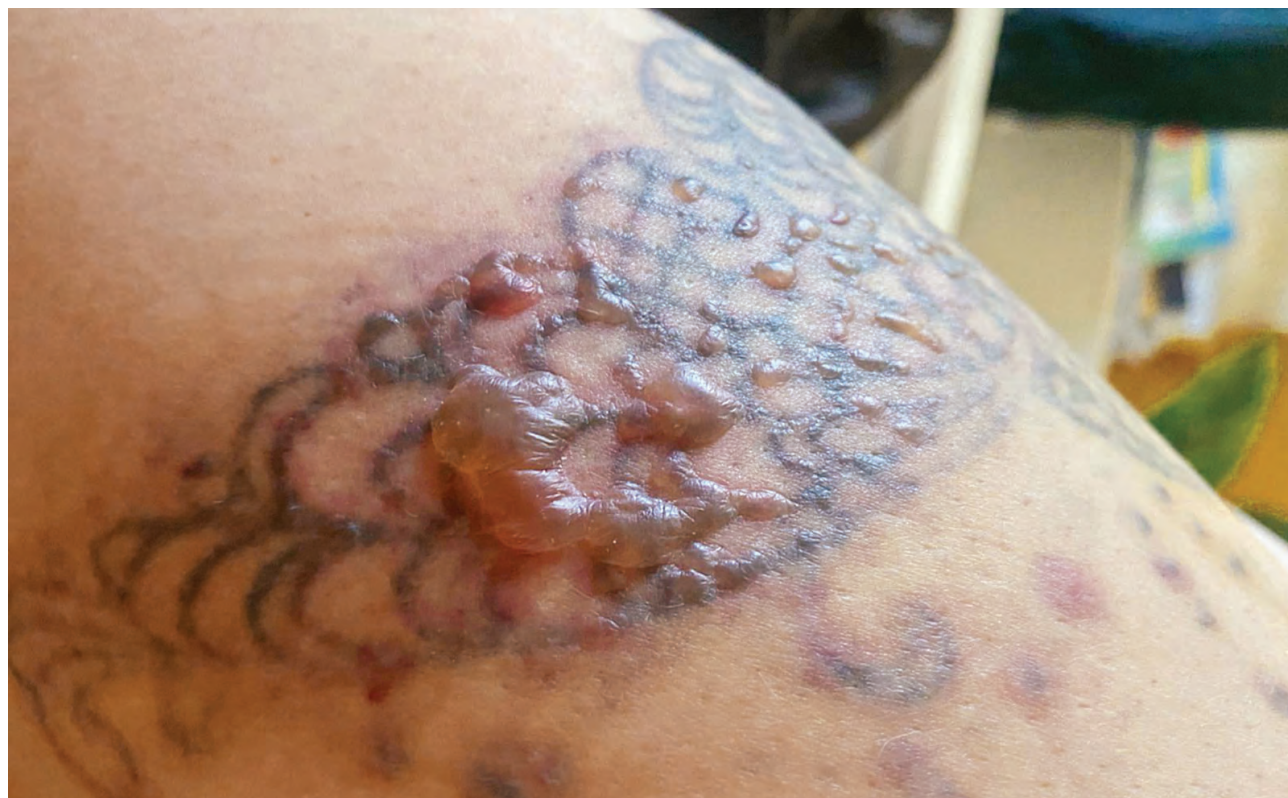

**Рис. 1.4.** Дерматит аллергический (наружное применение Бетадина<sup>®</sup>, основа — повидон-йод)



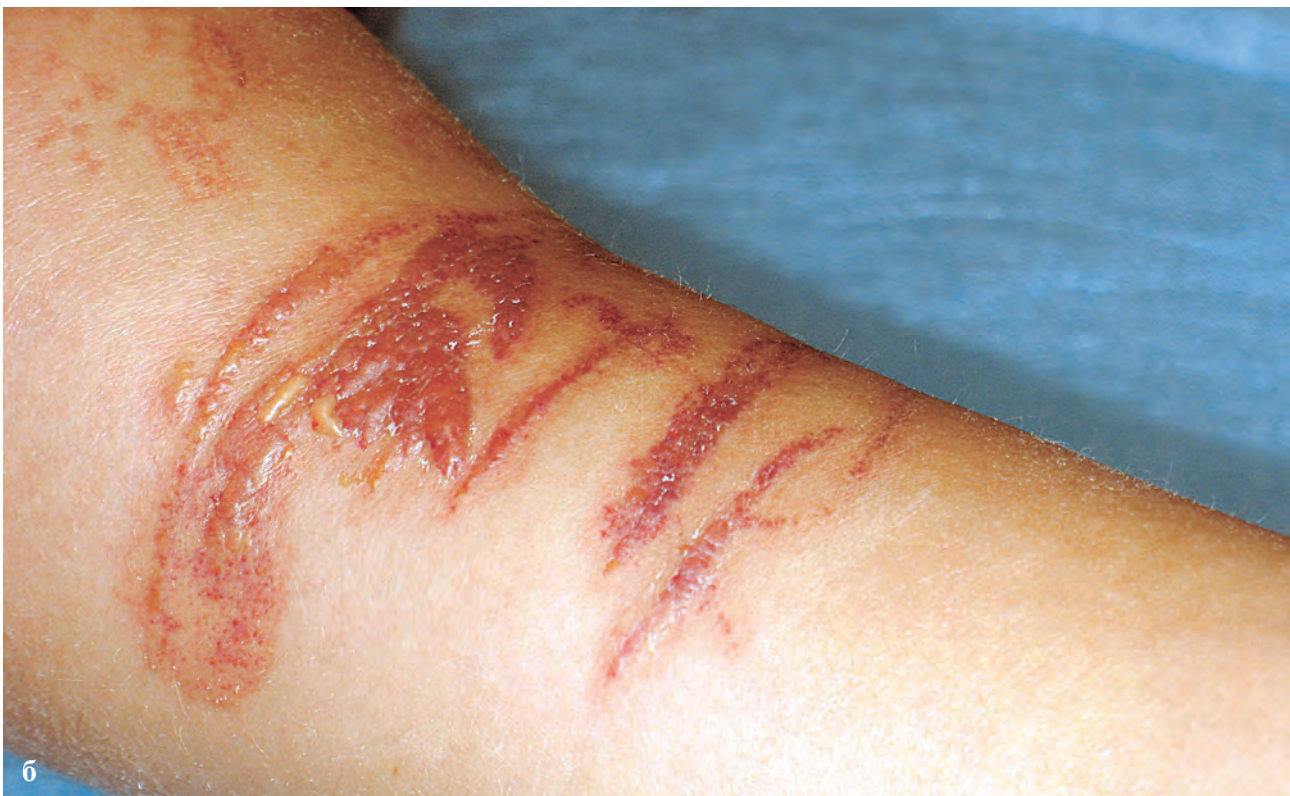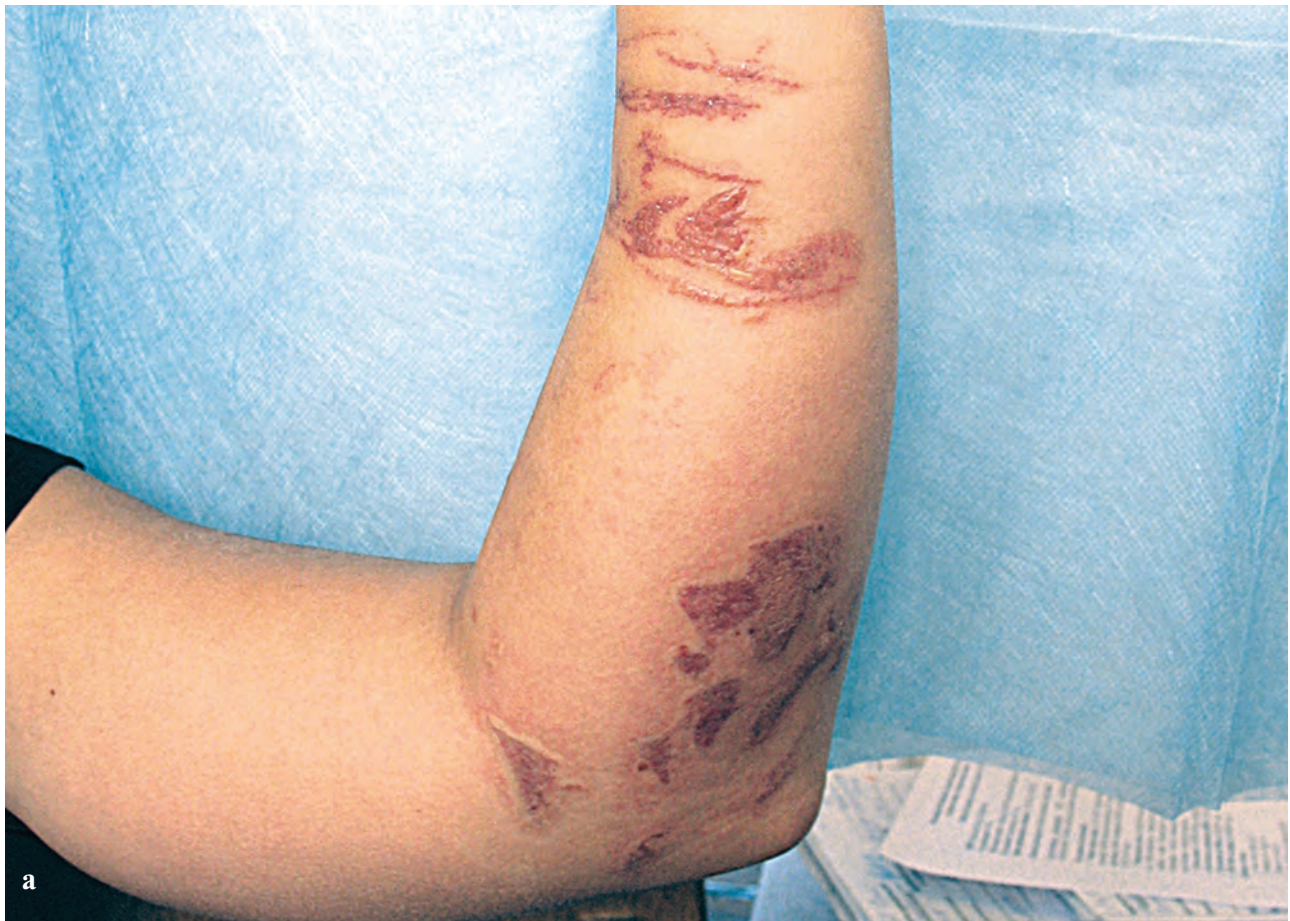


**Рис. 1.5.** Дерматит простой (после выведения татуировки лазером)



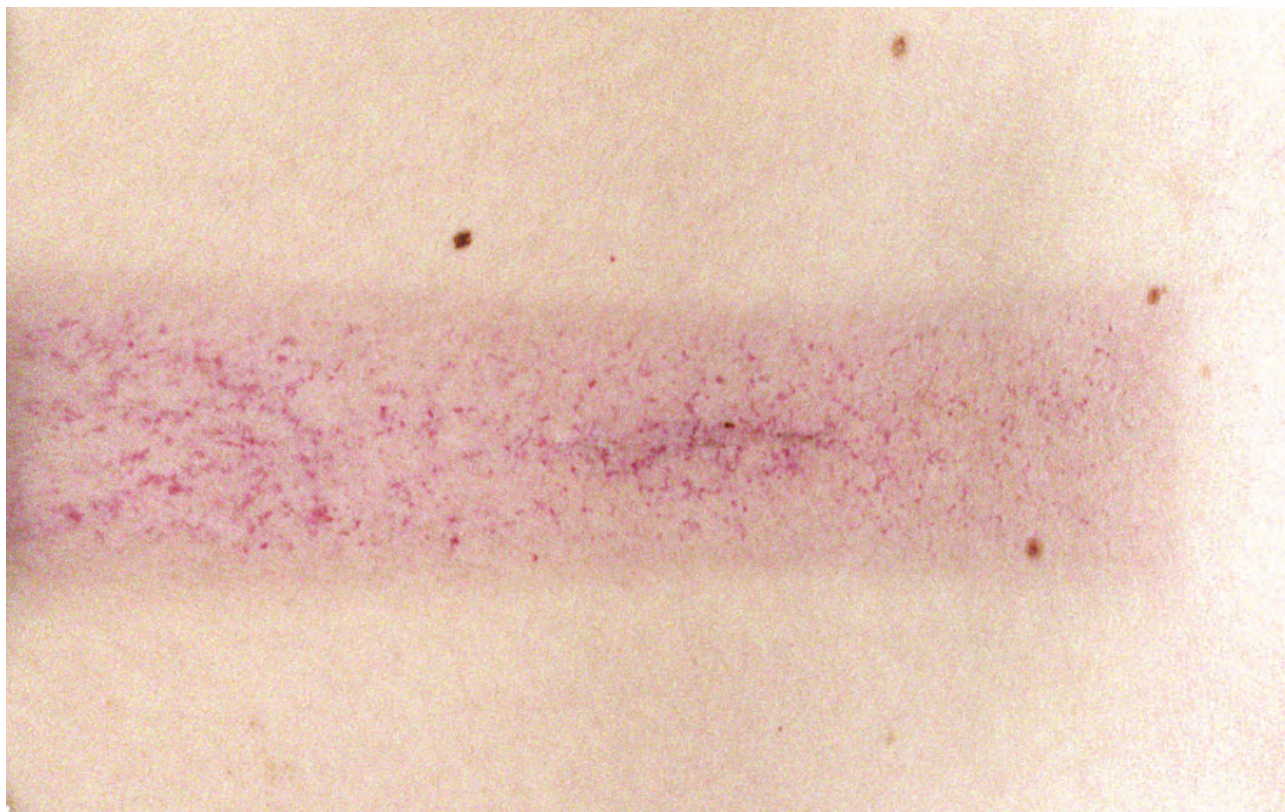
**Рис. 1.6.** Простой контактный дерматит



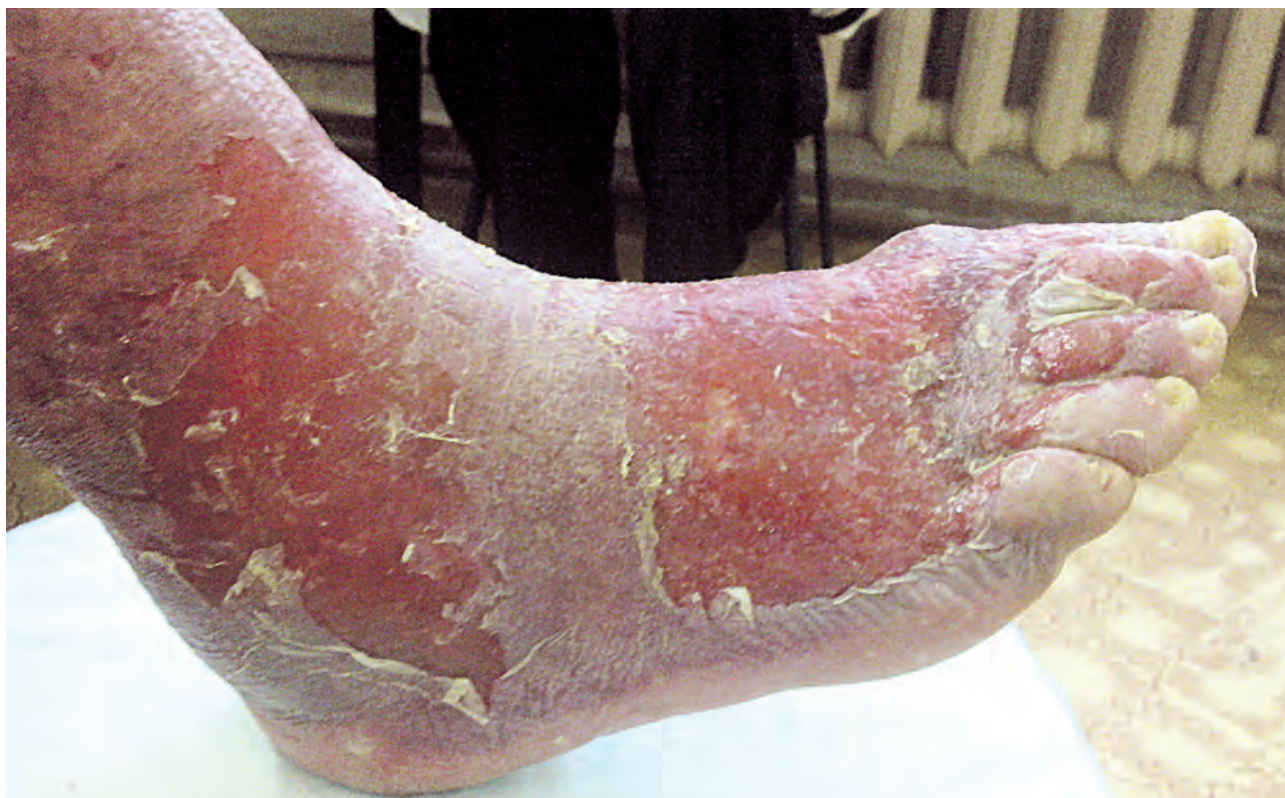

**Рис. 1.7.** а, б. Дерматит купальщиков (контакт с медузой)





**Рис. 1.8.** Дерматит лучевой после лечения по поводу эпендимомы конского хвоста на уровне L1-L2 позвонков спинного мозга



**Рис. 1.9.** Дерматит простой термический (кипяток)