

ОГЛАВЛЕНИЕ

Предисловие к изданию на русском языке.....	8
Предисловие к изданию на английском языке.....	9
Благодарности.....	10
Авторский коллектив.....	11
Список сокращений и условных обозначений.....	13
Глава 1. БОЛЬ В ШЕЕ	15
Обсуждение случая.....	19
Обзор предполагаемой патологии и патобиомеханики.....	20
Резюме.....	26
Глава 2. БОЛЬ В СПИНЕ	29
Общее обсуждение.....	30
Дифференциальная диагностика.....	35
Обсуждение случая.....	36
Обсуждение случая.....	38
Обзор предполагаемой патологии и патобиомеханики.....	39
Стратегии лечения.....	40
Резюме.....	44
Глава 3. БОЛЬ В ПЛЕЧЕ	47
Общее обсуждение: общий подход к боли в области плеча.....	48
Распространенные дифференциальные диагнозы при боли в плече.....	50
Обсуждение случая.....	56
Обсуждение случая.....	57
Обзор предполагаемой патологии и патобиомеханики.....	58
Резюме.....	66
Клинические находки.....	67
Глава 4. БОЛЬ В КОЛЕНЕ	69
Общее обсуждение.....	70
Дифференциальная диагностика.....	70
Обсуждение случая.....	74

Обзор предполагаемой патологии и патобиомеханики.....	76
Клинические признаки и симптомы пателлофеморального болевого синдрома.....	76
Главные провокационные тесты при физикальном обследовании.....	76
Визуализационные исследования.....	77
Обсуждение.....	77
Консервативное лечение.....	78
Вмешательства.....	79
Резюме.....	79
Глава 5. БОЛЬ В КИСТЯХ И ЗАПЯСТЬЕ.....	82
Общая дискуссия: общий подход к боли в области запястья и руки.....	83
Распространенная дифференциальная диагностика для запястья и кисти.....	88
Обсуждение случая.....	93
Обсуждение случая.....	95
Обзор предполагаемой патологии и патобиомеханики запястно-пястного сустава.....	96
Резюме.....	102
Клинические находки.....	103
Глава 6. БОЛЬ В ТАЗОБЕДРЕННЫХ СУСТАВАХ.....	106
Общее обсуждение: общий подход к боли в тазобедренном суставе.....	107
Распространенная дифференциальная диагностика при боли в области бедренного сустава.....	109
Обсуждение клинического случая.....	114
Обсуждение случая.....	115
Обзор анатомии тазобедренного сустава, предполагаемой патологии и патобиомеханики синдрома фемороацетабулярного импинджмента.....	116
Резюме.....	123
Клинические находки.....	124
Глава 7. БОЛЬ В ЛОКТЕ.....	127
Общее обсуждение.....	128
Дифференциальная диагностика.....	128
Обсуждение случая.....	131
Обзор предполагаемой патологии и патобиомеханики.....	133

Клинические признаки и симптомы эпикондилита и мононевропатии.....	134
Обсуждение.....	136
Хроническая фаза.....	137
Резюме.....	138
Глава 8. БОЛЬ В СТОПЕ И ЛОДЫЖКЕ.....	140
Общий подход к боли в области стопы и лодыжки.....	141
Распространенные дифференциальные диагнозы для диагностики боли в стопе и лодыжке.....	144
Обсуждение случая.....	150
Дальнейшее обсуждение случая.....	152
Обзор предполагаемой патологии и биомеханики.....	152
Резюме.....	161
Клинические находки.....	162
Глава 9. ФИБРОМИАЛГИЯ.....	164
Обсуждение.....	165
Резюме.....	174
Глава 10. ОТЕК ВЕРХНИХ КОНЕЧНОСТЕЙ.....	182
Общее обсуждение.....	183
Обзор предполагаемой патологии и биомеханики.....	183
Классификация.....	185
Заболеваемость лимфедемой.....	185
Симптомы.....	186
Диагностика.....	189
Лечение.....	190
Поддерживающая фаза.....	190
Хирургические методы лечения.....	192
Резюме.....	193
Глава 11. ПОКАЛЫВАНИЕ И ОНЕМЕНИЕ.....	195
Общее обсуждение.....	196
Распространенная дифференциальная диагностика.....	197
Обсуждение случая.....	199
Обзор предполагаемой патологии.....	199
Резюме.....	209

Глава 12. ПАЦИЕНТ С НАРУШЕНИЯМИ ПОХОДКИ	212
Общее обсуждение	213
Распространенная дифференциальная диагностика	215
Обсуждение случая	216
Объективные данные	218
Обзор предполагаемой патологии	219
Предметный указатель	226

Боль в шее

Субхадра Нори, доктор медицины

Клинический случай

АНАМНЕЗ

Женщина 57 лет обратилась в клинику физической медицины и реабилитации (ФМИР) с болью в шее. Она описывает свою боль как постоянную. Боль возникает при движении шеи. Болевой синдром длится от 4 до 5 мес и постепенно усиливается. Время от времени она принимает парацетамол (Тайленол[®]), который в целом помогает, но дает временный эффект. Присутствует онемение верхней части левой руки; она не может заснуть из-за этой боли. К другим врачам не обращалась и не проходила обследование.

Медицинский анамнез: у пациентки артериальная гипертензия, по поводу которой она принимает лозартан в дозе 25 мг 1 раз в сутки в течение последних 10 лет. Пациентка находится в постменопаузе.

Социальный анамнез: работает школьной учительницей, живет с семьей в квартире на четвертом этаже с лифтом. У нее двое детей 18 и 16 лет.

Хирургический анамнез: нет.

Аллергия: пыль.

Медицинские препараты: лозартан, 2 мг 1 раз в сутки, иногда парацетамол (Тайленол[®]).

Артериальное давление (АД) 140/70 мм рт.ст., частота дыхательных движений (ЧДД) 14 в мин, частота сердечных сокращений (ЧСС) 75 в мин, температура 97 °Ф, рост 5'5 футов, вес 130 фунтов, индекс массы тела (ИМТ) 22 кг/м².

ФИЗИКАЛЬНОЕ ОБСЛЕДОВАНИЕ

Нормального телосложения, без признаков истощения, умеренно обеспокоена.

Голова, уши, глаза, нос и глотка: экстраокулярные движения (ЭД) в полном объеме, птоза нет.

Общее: женщина внимательна, ориентирована, находится в умеренном дистрессе в связи с болью в левой половине шеи.

Конечности: отеков нет, сыпи нет, хирургических шрамов нет, фасцикуляции не визуализируются.

ОЦЕНКА ДВИГАТЕЛЬНОЙ АКТИВНОСТИ

Мышцы верхней правой конечности — 5 баллов во всех группах мышц. В левой верхней конечности 3/5 баллов в дельтовидной мышце, бицепсе и плечелучевой мышцах.

Все остальные мышцы 5/5.

Наблюдается незначительная атрофия дельтовидных и двуглавых мышц.

Глубокий сухожильный рефлекс — 1+ в двуглавых и плечелучевых мышцах слева 2 и + в правых.

Проверка чувствительности: от незначительного до легкого изменения на латеральной поверхности левого предплечья; сохранено в полном объеме в области верхней правой конечности.

Походка в пределах нормы без отклонений.

Тон в пределах нормы.

Лабораторные показатели: лейкоциты 7000 кл/мл, гемоглобин 12,0 г/дл.

Общее обсуждение: общий подход к боли в шейном отделе

Подход к пациенту с подострой приступообразной болью в шее значительно отличается от подхода к острой боли. Основной фокус должен быть сделан на дифференциальной диагностике неврологических расстройств с заболеваниями скелетно-мышечной системы. Основной целью при детальном физикальном обследовании является поиск мышечной дистрофии дельтовидной и двуглавых мышцах, а также слабость мышц, расположенных в области остистых отростков C5–C6, снижение рефлексов в области проекции C5–C6. Потеря чувствительности подтверждает распространение процесса.

Дифференциальные диагнозы должны включать в себя следующее.

- 1. Дискогенная боль.** Острая грыжа межпозвоночного сустава шейного отдела позвоночника может привести к сдавлению нервных корешков. Симптомы зависят от степени сжатия. Пульпозная грыжа ядра в области C4–C5 будет сдавливать корень C5, вызывая боль в руке, покалывание и жжение в корне, которые могут распространяться на кончики пальцев. Мышцы иннервируются (шейный отдел позвоночника, нервный корешок) нервными стволами, проходящими через позвонок C5, то есть теми же, что иннервируют и дельтовидную мышцу. Следовательно, у пациента с пульпозной грыжей ядра в области C4–C5 будут неврологические симптомы, влияющие на нервный корешок C5. Будут поражены двуглавая, плечевая и коракобрахиальная мышцы (**рис. 1.1**).
- 2. Компрессионный перелом.** Как правило, в анамнезе присутствует травма. При осмотре выявляются боль и болезненность на уровне позвоночника,

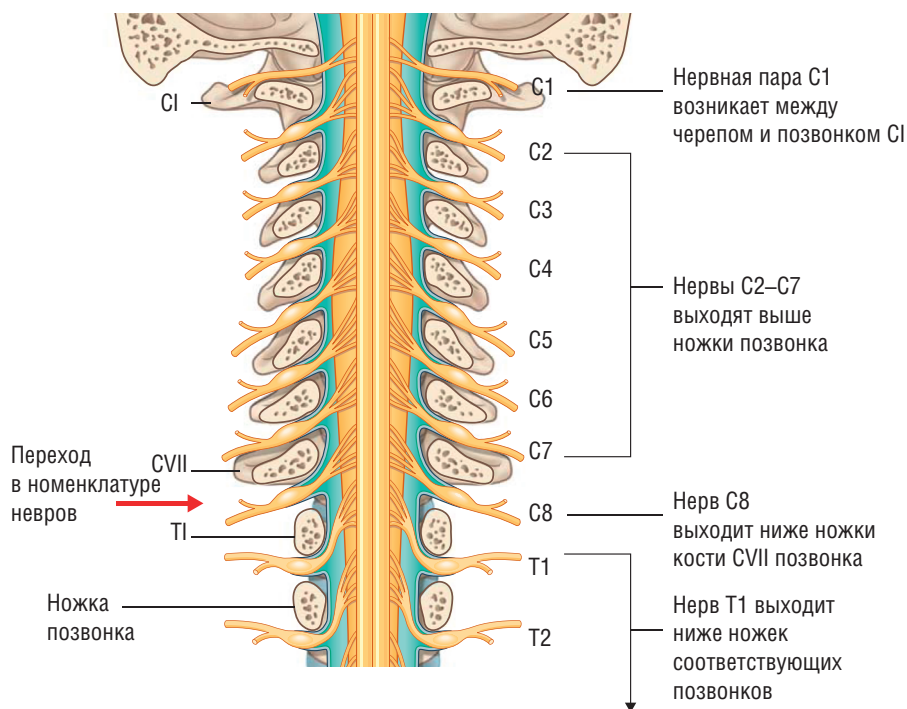


Рис. 1.1. Номенклатура спинномозговых нервов, вид сзади (из: R.L. Drake, W. Vogl, A.W.M. Mitchell. Gray's Anatomy for Students, 4e. Philadelphia, Elsevier, 2020. Fig. 1.25)

усиливающиеся при сгибании. Компрессионный перелом может быть вызван травматическими или нетравматическими причинами.

3. **Растяжения и вывихи.** Диффузная боль в шее после автомобильной аварии, обычно называемая хлыстовой травмой. Обследование определяет диффузную болезненность шеи, неврологические симптомы обычно отсутствуют.
4. **Остеоартрит/спондилез.** Признаками генерализованного остеоартрита (ОА) у пожилых пациентов обычно является боль, усиливающаяся при физической активности. Сгибание может вызвать большую боль, чем разгибание. Неврологические симптомы видны по ходу поврежденного нервного корешка.
5. **Заболевание соединительной ткани.** При обследовании определяются множественная суставная артралгия, лихорадка, потеря веса, утомляемость и другие системные симптомы. При осмотре выявляются болезненность остистого отростка и другие болезненные ощущения в суставах.
6. **Спондилоартропатия воспалительной природы.** Проявляется болью в шее с перемежающейся болью, утренней скованностью, усиливающейся при активности.

7. **Злокачественность.** Постоянная боль, усиливающаяся в положении лежа. Периодически присутствуют такие проявления, как потеря веса.
8. **Вертебральный дискит.** Постоянная боль, часто без лихорадки, нормальная формула крови, но повышенные показатели С-реактивного белка (СРБ) и скорости оседания эритроцитов (СОЭ).
9. **Шейная миелопатия.** Присутствует у 90% людей к седьмому десятилетию и является наиболее распространенной формой дисфункции спинного мозга у людей старше 55 лет. Поражается верхний двигательный нейрон. Направленная боль: рак легких — как мелкоклочечный, так и аденокарцинома могут метастазировать в шейный отдел позвоночника и вызывать эпидуральные или экстрадуральные метастазы, аналогично рак груди может метастазировать в шейный отдел позвоночника.
10. **Шейная миелорадикулопатия.** Предполагается, что она возникает из-за спондилеза и повторяющихся компрессионных повреждений шейного отдела спинного мозга и корешков [1]. Передние спондилитические шпоры, складчатая задняя продольная связка также могут вызывать компрессию. Острые травмы, вызванные сгибанием и разгибанием, могут вызвать сдавление и без того пораженного шейного отдела позвоночника из-за шпор, остеофитов и утолщенных связок.
Признаки и симптомы характеризуются слабостью в нижних конечностях, нарушением походки. Наблюдаются спастичность и изменения верхних мотонейронов, вызванные дисфункцией кортикоспинального и спиноцеребеллярного трактов. Могут также проявляться дополнительные симптомы, такие как боль в верхней части шейного отдела позвоночника, покалывание, онемение и парестезия пальцев, а также сенсорные изменения. В зависимости от степени сжатия возможны периодические изменения функции кишечника и мочевого пузыря [2].
Миелорадикулопатия: сочетание миелопатии и радикулопатии, клинически сложное проявление [3]. Обычно у пациентов наблюдаются корешковые симптомы: боль и слабость в руках в сочетании с симптомами миелопатии в ногах, то есть нарушение походки, потеря равновесия, чувство вибрации и спастичность. Иногда признаки и симптомы наблюдаются вместе.
11. **Боль, характерная для костных метастазов.** Многие виды рака могут метастазировать в шейные позвонки. Яркими примерами являются рак легких, как мелкоклочечный, так и аденокарциномы, рак щитовидной, молочной желез, простаты. Возможны как эпидуральная, так и экстрадуральная компрессия, вызывающая симптомы сдавления спинного мозга.
12. **Заболевания двигательных нейронов.** Термин, используемый для описания группы спорадически приобретенных и семейных заболеваний, поражающих клетки передних рогов. Эта группа включает спинальную мышечную

атрофию, боковой амиотрофический склероз, первичный боковой склероз, прогрессирующую мышечную атрофию и прогрессирующий бульбарный паралич. Боковой амиотрофический склероз является наиболее распространенным заболеванием с показателем распространенности от 5 до 7 случаев на 100 000 человек. Чаще всего он поражает людей в возрасте от 50 до 60 лет. Это заболевание может проявлять признаки и симптомы поражений как верхнего, так и нижнего двигательного нейрона. В зависимости от того, какие поражения возникают в первую очередь: верхнего двигательного нейрона, нижнего двигательного нейрона, бульбарного или смешанного верхнего двигательного нейрона и нижнего двигательного нейрона, — клинически пациенты могут иметь слабость верхних конечностей, слабость бульбарных мышц, то есть нарушения речи и глотания, а также общую слабость. Результаты физикального обследования включают слабость мышц верхних конечностей, гиперрефлексию, фасцикуляции и патологические рефлекссы по Бабинскому и Хоффману. На языке также могут быть видны фасцикуляции и атрофия.

- 13. Синдром напряжения шеи.** Больной этим синдромом обычно жалуется на болезненный дискомфорт в основании шеи и верхней части спины. О головных болях можно говорить, если в процесс вовлечены подзатылочная и трапециевидная мышцы. Характерная боль может также ощущаться в плечах, локтях и предплечьях. Физическое состояние обычно не самое лучшее. Приемы квалифицированной пальпации могут помочь определить зоны триггерных точек. Постуральная биомеханика — основа в ведении таких состояний.

Обсуждение случая

Наша пациентка описывает вялое развитие симптомов в течение нескольких месяцев, предполагая хроническое течение болезни. Наличие боли с онемением в дерматомах C5–C6 в сочетании со слабостью дельтовидной, двуглавой, плечевой и трехглавой мышц вместе со сниженными рефлексами указывает на неврологическое поражение. Именно поэтому наше внимание должно быть сосредоточено на тех состояниях, которые приводят к вероятному сжатию корней C5–C6 и, возможно, C7, таких как дискогенное заболевание, спондилез, спондилоартропатии, объемные поражения и метастатические компрессионные переломы, приводящие к компрессии нервных корешков.

Вертебральный дискит, вероятно, невозможен, поскольку СОЭ и СРБ в норме, также маловероятны воспалительные артропатии и заболевания соединительной ткани, так как жалобы являются очаговыми и не присутствует множественное поражение суставов.

Объективные данные

Общий анализ крови (ОАК) с формулой — в пределах нормы.

Коагулограмма — в пределах нормы.

Метаболическая панель — в пределах нормы.

Полная рентгенография грудной клетки — инфильтратов или иных поражений нет.

Рентгенография позвоночника — дегенерация дисков, заболевание дисковых пространств C4–C5 и C5–C6 с сужением латерального канала в области C6–C7, признаков перелома или смещения позвонков нет. Склеротические или литические поражения не визуализируются.

Магнитно-резонансная томография (МРТ) шейного отдела позвоночника — компрессия спинных корешков в области C5, C6, C7 без признаков патологии или доказательств сдавления спинного мозга.

Электромиография (ЭМГ) указывает на острую радикулопатию с вовлечением C5–C6 с сохранением двигательных нейронов.

Вышеупомянутые лабораторные данные и данные изображений помогают еще больше сузить дифференциальный диагноз. Поскольку базовая СОЭ и метаболическая панель в норме, инфекционные процессы и дискит могут быть исключены. Визуализация не выявила литических или бластных поражений, поэтому можно исключить метастатическое заболевание. Визуализация также полезна с целью исключить травматическое поражение шейного отдела позвоночника, такое как острые переломы и вывих. Точно так же можно исключить компрессию спинного мозга, поскольку на МРТ не видно изменений в передаче сигнала. Клинически миелопатия была низкой по индексу подозрительности, поскольку у пациентки не было никаких признаков или симптомов поражения верхних конечностей, таких как повышенный тонус, положительный симптом Гоффмана, атаксия, нарушение работы кишечника или гиперрефлексия.

Объективные данные подкреплены результатами рентгенографии и МРТ дегенеративного заболевания диска на разных уровнях. Компрессия корня C5 приводит к ослаблению дельтовидной мышцы. Компрессия корня C6 вызывает слабость двуглавой мышцы, плечевого сустава и снижение рефлексов двуглавой мышцы и брахиорадиальных мышц. Данные ЭМГ по нервной проводимости согласуются с клиническим подозрением на шейную радикулопатию с вовлечением C5 и корня C6.

Обзор предполагаемой патологии и патобиомеханики

Миелопатия, радикулопатия и миелорадикулопатия связаны со структурными аномалиями и приводят к проблемам с движениями. Потеря высоты диска из-за дегенеративных изменений и обезвоживания приводит к умень-

шению пространства как в центральном канале, где расположен спинной мозг, так и в углублениях бокового канала, где выходит нервный корешок. Структурные изменения связок и капсулы дисков приводят к вязкоупругим изменениям и нарушениям движений [4]. Согласно Уилсону, сгибание и разгибание вызывают множество неврологических нарушений при тяжелых дегенеративных состояниях [5].

Из-за сгибания связок во время растяжения спинной канал укорачивается и вызывает ущемление; диск может выпирать, еще больше уменьшая пространство. Уменьшение объема движения позвоночника вызывает симптомы компрессии корешка и боль.

С другой стороны, миелопатия шейного отдела характеризуется многоуровневым стенозом и выпиранием спинного мозга, что приводит к диагностике поражений верхних двигательных нейронов. Выпирание происходит из-за сагиттального сужения канала, часто из-за остеофитов, вторичных по отношению к дегенерации межпозвонковых суставов, жесткости соединительной ткани, такой как желтая связка, дегенерации межпозвонкового диска с костными изменениями или других дегенеративных изменений соединительной ткани [6].

Структурные состояния, такие как сирингомиелия или арахноидальные кисты, опухоль или эпидуральный липоматоз, также могут возникать, хотя и не столь часто [7].

Шейная радикулопатия у нашей пациентки вызвана компрессией нервного корешка, что приводит к его деформации, внутринеуральному отеку и фокальной ишемии нерва. Это ведет к локализованному воспалительному ответу, химические медиаторы в диске стимулируют выработку воспалительных цитокинов, вещества P, брадикинина, фактора некроза опухоли альфа и простагландинов [8, 9]. Мембрана, окружающая ганглий дорсального корешка, становится более проницаемой, вызывая местную воспалительную реакцию, которая еще больше способствует радикулопатии [10]. Наиболее частой причиной шейной радикулопатии, приводящей к компрессии, служит грыжа межпозвонкового диска. Содержимое диска выдавливается из нормального пространства и попадает в выходной нервный корешок постлатерально или внутрифораминально [9].

Дегенерация компонентов позвоночника, то есть возникновение остеофитов, гипертрофия фасеточных суставов и гипертрофия связок [8, 11], может вызвать уменьшение высоты диска, что приведет к вздутию «жесткого диска» с выпуклостью с элементами, подвергающимися компрессии.

Что касается локализации, то мягкое или твердое грыжевое выпячивание и остеофиты от крючковидного отростка являются наиболее частыми причинами корешковых симптомов по сравнению с ишемией, травмой, пострадиационной терапией, неоплазией и врожденными инфекционными заболеваниями позвоночника [11].

Миелорадикулопатия шейного отдела позвоночника может возникать во время хронического спондилеза и повторяющихся компрессионных изменений шейного отдела спинного мозга и корешков, а также остро в результате травмы во время сгибания и разгибания [1, 12].

Передние спондилитические шпоры и задние разгибающиеся связки [13] могут вызвать хронические компрессионные изменения и привести к демиелинизации, сосудистым нарушениям и воспалению нервных корешков.

КЛИНИЧЕСКИЕ ПРИЗНАКИ И СИМПТОМЫ РАДИКУЛОПАТИИ

Неврологические симптомы включают боль, двигательную слабость и сенсорный дефицит, а также изменение рефлексов (табл. 1.1) [9, 14]. В зависимости от нервного корешка сопутствующие симптомы возникают в области шеи, плеча и предплечья. Тип боли может варьироваться: от тупой до сильного жжения. Боль может быть не локализована из-за перекрытия нескольких корешков [15].

Таблица 1.1 ■ Уровни нервных корешков, периферические нервы и мышцы верхней конечности, обычно оцениваемые у пациентов с болью в шее

Уровень нервного корешка	Нерв	Мышца
C5, C6	Подмышечный	Дельтовидная
C5, C6	Мышечно-кожный нерв	Бицепс плечевого сустава
C5, C6	Надлопаточный Надлопаточный	Надлопаточная мышца Надостная мышца
C7	Радиальный нерв Срединный нерв	Трицепсы Круглый пронатор
C8, T1	Срединный нерв Локтевой	Мышца, отводящая I палец Тыльные межкостные мышцы кисти

Источник: DePalma M.J., Gasper J.J., Slipman C.W. Common neck problems, В: Cifu D., Braddom's Physical Medicine and Rehabilitation. 5e. St Louis : Elsevier, 2016. P. 697.

В зависимости от вовлеченного корешка возникают следующие модели слабости. Слабость лопатки видна при поражении C4; слабость при отведении плеча или сгибании предплечья — при поражении C5; разгибание запястья, супинация с C6; трицепс, сгибание запястья и пронация с C7; сгибание пальцев и слабость межкостных мышц с C8 и T1 [16].

Если радикулопатия прогрессирует, можно увидеть истощение мышц и фасцикуляцию [13].

Радикулопатия C7 может вызывать слабость трицепса у 37% пациентов и слабость бицепса у 28% пациентов [17].

Изменение чувствительности

Нервный корешок C4 приводит к сенсорным нарушениям в плечевом суставе и плече, нарушения в области C5 — к изменениям на боковой поверхности кисти и I пальце.

Корешок C6 отвечает за чувствительность в области латерального предплечья и II пальца, корень C7 — за чувствительность на тыльной стороне латерального предплечья и в области III пальца. Корешок C8 отвечает за чувствительность в области медиальной части предплечья, кисти, IV и V пальцев [18].

ГЛУБОКИЕ СУХОЖИЛЬНЫЕ РЕФЛЕКСЫ

Глубокие сухожильные рефлексy — это рефлексy растяжения мышц и произвольные реакции, которые могут дать объективную оценку неврологических нарушений [7]. В 70% случаев потеря глубоких сухожильных рефлексов служит наиболее надежным клиническим признаком [19] и ведет к предсказуемому паттерну изменений нервного корешка. При поражении нижних двигательных нейронов эти рефлексy ослаблены или полностью утрачены. При поражениях верхних двигательных нейронов они усиливаются из-за отсутствия торможения со стороны центральной нервной системы.

ЭЛЕКТРОМИОГРАФИЯ

ЭМГ можно использовать для дифференциации шейной радикулопатии с поражением других периферических нервов, например периферической невропатией и защемлением фокального нерва (например, синдромом запястного канала, локтевой невропатией) и с шейной миелопатией. Если поражен корешок шейного нерва, что приводит к его повреждению, потенциалы денервации (потенциалы фибрилляции и положительные острые волны) можно увидеть в мышцах, иннервируемых этим конкретным нервным корешком, как описано ранее.

ЭМГ может дополнительно помочь в прогнозе течения и исхода заболевания. Если денервация тяжелая, то двигательные единицы в этой мышце сильно уменьшены, что указывает на плохой прогноз. Дегенерация может ускориться из-за позднего начала лечения. Когда нервный корешок восстанавливается и начинается регенерация, полифазные моторные единицы начинают появляться, указывая на хороший прогноз.