



# СОДЕРЖАНИЕ

Список сокращений и условных обозначений.....	6
Введение .....	8
<b>СТРУКТУРА И ФУНКЦИИ ЭРИТРОНА .....</b>	<b>10</b>
Эритропоэз .....	10
Ретикулоциты.....	11
Биосинтез и структура гемоглобина.....	14
Гемоглобин .....	14
Витамин В <sub>12</sub> .....	15
Фолиевая кислота .....	16
Порфирины .....	17
Железо.....	18
Трансферрин .....	19
Трансферриновые рецепторы .....	20
Ферритин .....	21
Гепсидин .....	22
Эритроцитарные показатели гематологических анализаторов .....	24
Количество эритроцитов.....	25
Гемоглобин .....	26
Гематокрит .....	26
Средний объем эритроцита .....	27
Среднее содержание гемоглобина в эритроците.....	28
Средняя концентрация гемоглобина в эритроците .....	28
Гетерогенность эритроцитов.....	29
Дополнительные показатели.....	30
<b>КЛИНИКО-ЛАБОРАТОРНАЯ ХАРАКТЕРИСТИКА АНЕМИЙ.....</b>	<b>31</b>
Классификация анемий.....	31
Морфологическая классификация анемий, основанная на эритроцитарных индексах.....	32
Патогенетическая классификация анемий .....	32
Анемии вследствие кровопотери .....	34
Острая постгеморрагическая анемия .....	34
Хроническая постгеморрагическая анемия.....	37
Гипохромные анемии.....	38
Железодефицитная анемия.....	38
Нормохромные анемии .....	43
Анемия хронических заболеваний .....	43
Анемия при хронической болезни почек.....	46

Анемия при заболеваниях щитовидной железы.....	47
Апластическая анемия.....	48
Мегалобластные анемии.....	50
В <sub>12</sub> -дефицитная анемия.....	50
Фолиеводефицитная анемия.....	55
Гемолитические анемии.....	57
Гемолитические анемии, обусловленные дефицитом ферментов эритроцитов.....	58
Наследственный сфероцитоз (болезнь Минковского–Шоффара).....	60
Гемолитико-уремический синдром.....	62
Аутоиммунные гемолитические анемии.....	65
Изоиммунные (аллоиммунные) гемолитические анемии новорожденных.....	68
Пароксизмальная ночная гемоглобинурия (болезнь Маркиафавы–Микели).....	69
Гемолитические анемии при механическом повреждении эритроцитов.....	72
Гемоглобинопатии.....	73
Талассемии.....	73
Серповидноклеточная анемия.....	78
КЛИНИЧЕСКИЕ ПРИМЕРЫ.....	79
Острая постгеморрагическая анемия у пациентки с железодефицитной анемией. Клинический случай № 1.....	79
Хроническая постгеморрагическая железодефицитная анемия при миоме матки у пациентки с гипотиреозом. Клинический случай № 2.....	80
Железодефицитная анемия. Клинический случай № 3.....	82
Анемия при вегетарианском стиле питания. Клинический случай № 4.....	84
Железодефицитная анемия после бариатрической операции. Клинический случай № 5.....	87
Железодефицитная анемия при онкологическом заболевании. Клинический случай № 6.....	89
Латентный дефицит железа. Клинический случай № 7.....	91
Железодефицитная анемия, гипорегенераторная стадия. Клинический случай № 8.....	93
Хроническая железодефицитная анемия тяжелой степени. Контроль эффективности лечения препаратами железа. Клинический случай № 9.....	94

Анемия хронических заболеваний. Клинический случай № 10....	98
Анемия при хронической болезни почек в сочетании с дефицитом железа. Клинический случай № 11 .....	100
Анемия на фоне манифестного гипотиреоза. Клинический случай № 12 .....	102
Апластическая анемия. Клинический случай № 13 .....	104
$V_{12}$ -дефицитная анемия. Клинический случай № 14 .....	105
$V_{12}$ -дефицитная анемия, ассоциированная с антителами к внутреннему фактору Касла, на фоне аутоиммунного атрофического гастрита. Клинический случай № 15 .....	107
Латентный дефицит витамина $V_{12}$ при вдыхании «веселящего газа». Клинический случай № 16.....	111
$V_{12}$ -дефицитная анемия после резекции желудка. Клинический случай № 17 .....	115
Фолиеводефицитная мегалобластная анемия. Клинический случай № 18.....	117
Фолиеводефицитная анемия у спортсмена. Клинический случай № 19.....	120
Анемия на фоне кетодиеты. Клинический случай № 20 .....	122
Мегалобластная анемия при сахарном диабете на фоне терапии метформином. Клинический случай № 21.....	124
Гемолитическая анемия на фоне отравления тяжелым металлом. Клинический случай № 22.....	127
Наследственный сфероцитоз (болезнь Минковского–Шоффара). Клинический случай № 23 .....	130
Гемолитико-уремический синдром. Клинический случай № 24.....	133
Аутоиммунная гемолитическая анемия при хроническом лимфолейкозе. Клинический случай № 25 .....	135
Пароксизмальная ночная гемоглобинурия. Клинический случай № 26.....	137
Маршевая гемоглобинурия с развитием гемолитической анемии. Клинический случай № 27 .....	139
Малая форма $\beta$ -талассемии у ребенка. Клинический случай № 28.....	141
Малая форма $\beta$ -талассемии. Клинический случай № 29.....	143
Сочетание гемоглобинопатии и дефицита железа. Клинический случай № 30.....	145
Серповидноклеточная анемия. Клинический случай № 31 .....	147
Список литературы.....	150
Приложение. Справочный материал.....	151

# СТРУКТУРА И ФУНКЦИИ ЭРИТРОНА

## Эритропоэз

Эритропоэз — процесс образования и созревания эритроидных клеток в костном мозге. Эритрон — термин, который объединяет неидентифицируемые морфологически ранние предшественники эритроидного ряда, морфологически идентифицируемые пролиферирующие и непролиферирующие ядродержащие клетки, ретикулоциты и эритроциты. У взрослого человека массой тела 70 кг в костном мозге ежедневно продуцируется  $20\text{--}25 \times 10^{10}$  новых эритроцитов. Такое количество клеток необходимо для поддержания нормального уровня Hb.

Родоначальными клетками эритропоэза являются частично детерминированные миелоидные предшественники. Они образуются из стволовой полипотентной клетки, претерпевая 5–10 делений, дифференцируются в *проэритробласты* — самые ранние морфологически идентифицируемые костномозговые предшественники эритроцитов, способные к синтезу Hb. Проэритробласт в течение 3–5 сут подвергается дальнейшей дифференцировке, проходит стадии базофильного, полихроматофильного и оксифильного *эритробласта*. На этом этапе функционирования эритрона клетки проходят до 7 митотических делений. Число делений может сокращаться, что сопровождается уменьшением количества эритроцитов, срока их созревания и увеличением размера клетки.

Поддержание нормального состава эритрона находится под контролем разных механизмов, основными из которых являются давление кислорода в тканях и секреция эритропоэтина (ЭПО). Уровень оксигенации тканей зависит от интенсивности кровотока, концентрации Hb, степени его насыщения кислородом и сродства Hb к кислороду. Центральная роль в регуляции эритропоэза принадлежит ЭПО. Уменьшение снабжения тканей кислородом или увеличение потребности в кислороде стимулирует продукцию ЭПО, и, наоборот, избыток кислорода в тканях (гипероксия) подавляет образование гормона.

Процесс дифференцировки эритроидных клеток характеризуется постепенным уменьшением размеров клеток, ядра, конденсацией хроматина, накоплением Нв в цитоплазме. Ядро оксифильного нормобласта превращается в плотную, пикнотичную массу, выталкивается из цитоплазмы при прохождении клетки через узкие эндотелиальные отверстия в синусоидах костного мозга — формируются ретикулоциты (рис. 1).

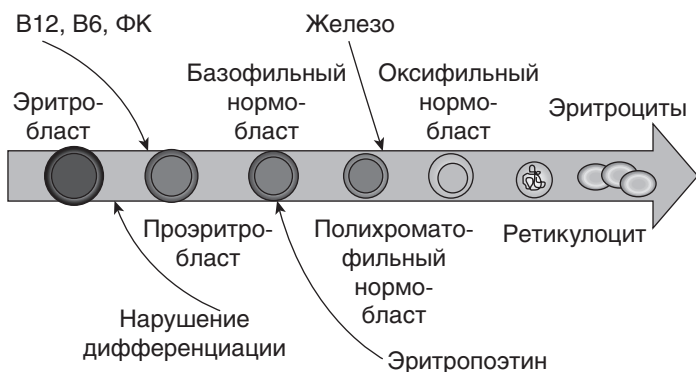


Рис. 1. Схема эритропоэза и факторы, принимающие участие в его регуляции

## Ретикулоциты

Ретикулоциты образуются после удаления ядра из нормобластов. В ретикулоцитах продолжается синтез Нв в течение 3–4 сут. Незрелые ретикулоциты имеют большое количество РНК-содержащих структур (рибосом) и, несмотря на отсутствие дезоксирибонуклеиновой кислоты (ДНК), способны синтезировать Нв, липиды, пурины. Ретикулоцит имеет на поверхности те же молекулы, что и зрелый эритроцит, включая антигены группы крови и системы резус, абсорбирует молекулы железа благодаря рецепторам к трансферрину, плотность которых более выражена у менее зрелых ретикулоцитов.

Диаметр ретикулоцитов составляет 7,7–8,5 мкм. Средний объем ретикулоцитов (MRV — параметр на гематологических анализаторах) на 24–35% больше среднего объема эритроци-

тов (MCV), а концентрация Hb в них ниже, чем в зрелом эритроците, что объясняет появление гипохромных макроцитов в периферической крови при состояниях, сопровождающихся ретикулоцитозом. Характерной морфологической особенностью ретикулоцитов является наличие в цитоплазме зернисто-сетчатой субстанции, представляющей собой остатки рибосом, выявляемой при суправитальном методе окраски; чем клетка моложе, тем субстанция обильнее.

Ретикулоцитоз с резким увеличением фракции незрелых ретикулоцитов (IRF) на фоне активного эритропоэза отражает повышенную регенераторную способность костного мозга. Сохраняющийся ретикулоцитоз может свидетельствовать о продолжающемся кровотечении. Ретикулоцитопения — индикатор угнетения эритропоэза: гипоплазии кроветворения, мегалобластной анемии, анемии хронических заболеваний (АХЗ), тяжелой ЖДА, анемии при хронической болезни почек (ХБП). Нормализация абсолютного количества ретикулоцитов — показатель восстановления пролиферативной активности эритрокариоцитов.

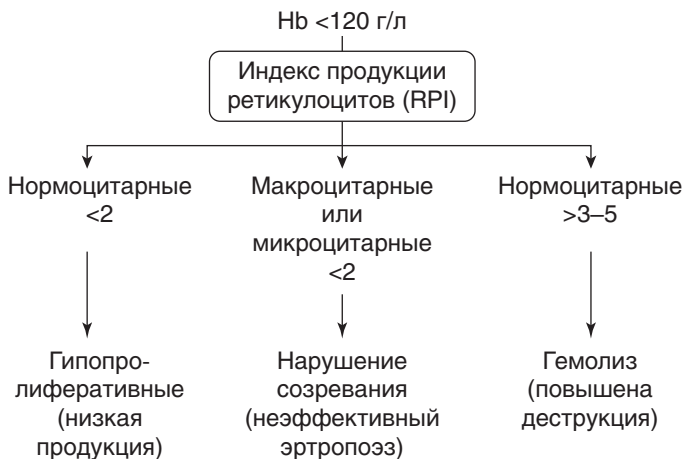IRF может служить индикатором активности эритропоэза, увеличение фракции свидетельствует об ускоренном выбросе незрелых клеток из костного мозга. IRF повышается значительно раньше (как правило, на 2 дня), чем процент ретикулоцитов, и может служить наиболее чувствительным маркером в мониторинге состояния эритропоэтической активности костного мозга и эффективности лечения витамином  $B_{12}$ , фолиевой кислотой, препаратами железа и ЭПО. При усилении эритропоэза из костного мозга поступают в циркуляцию незрелые ретикулоциты, период созревания которых в крови удлиняется и составляет от 1,5 до 2,5 дня (рис. 2). Появление незрелых ретикулоцитов в крови соответствует явлению полихромазии эритроцитов в окрашенном мазке крови.

Количество ретикулоцитов отражает скорость продукции эритроцитов в костном мозге, поэтому их подсчет имеет значение для оценки степени активности эритропоэза. Левый сдвиг ретикулоцитов в сторону незрелых клеток на фоне ретикулоцитоза свидетельствует об активации эритропоэза.



**Рис. 2.** Изменение длительности созревания ретикулоцитов при анемии

Нормальное количество ретикулоцитов в периферической крови здорового взрослого человека колеблется в пределах 0,2–1,2% при ручном подсчете или 0,2–2,2% при подсчете на гематологических анализаторах. Индекс продукции ретикулоцитов (RPI) изменяется при различных анемиях и является дополнительным показателем, который отражает активность клеток эритропоэза в костном мозге (**рис. 3**).



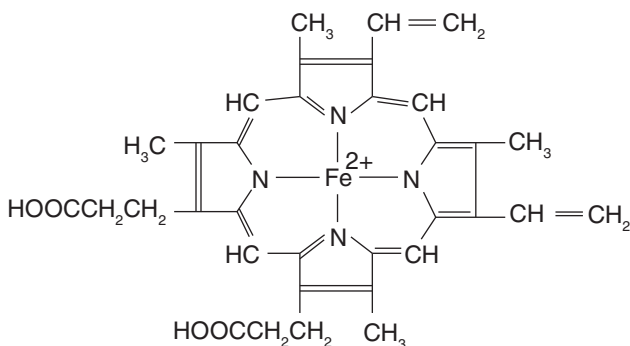
**Рис. 3.** Диагностическое значение индекса продукции ретикулоцитов



## Биосинтез и структура гемоглобина

### Гемоглобин

Нб — сложный белок, хромопротеид. Для синтеза Нб необходимо наличие трех структурных компонентов: глобина, протопорфирина и железа. Небелковая часть Нб, гем, представляет собой порфириновое кольцо с включенным в него атомом железа (рис. 4).



**Рис. 4.** Структура гема. Наличие двухвалентного металла в структуре гема позволяет ему связывать и транспортировать кислород

Для нормального функционирования молекула гема связывается с белковой частью — глобином. На долю глобина приходится 96% сухого веса Нб, на долю гема — 4%. Полученное соединение является структурной единицей, из которой формируется Нб. В результате соединения гема с двумя  $\alpha$ - и двумя  $\beta$ -цепями глобина образуется НбА (adult — взрослый), соединения гема с двумя  $\alpha$ - и двумя  $\delta$ -цепями — НбА<sub>2</sub>, соединения гема с двумя  $\alpha$ - и двумя  $\gamma$ -цепями — НбF (fetus — плод). В эритроцитах взрослых людей 95–98% приходится на НбА, 2–3% — на НбА<sub>2</sub>, 1–2% — на НбF. У новорожденных НбF составляет 70–90%, но к концу первого года его количество резко снижается. Синтез Нб начинается на самой ранней стадии развития эритроидных элементов. При его нарушении содержание Нб в эритроците снижается, ячейки цитоске-