

Оглавление

Список сокращений и условных обозначений	10	3.3.5. Клинический случай № 5	35
Предисловие к изданию на русском языке	11	3.3.6. Клинический случай № 6	41
Предисловие к изданию на английском языке	12	3.3.7. Клинический случай № 7	41
		3.3.8. Клинический случай № 8	42
		3.4. Заключение	43
		Рекомендуемая литература	52
ЧАСТЬ I		ЧАСТЬ II	
РАДИКС	13	СПИНКА НОСА	53
Глава 1		Глава 4	
Радикс: определение и анализ	14	Спинка носа: определение и анализ	54
1.1. Положение радикаса относительно		Рекомендуемая литература	56
вертикальной плоскости	14		
1.2. Проекция радикаса	14	Глава 5	
Рекомендуемая литература	16	Спинка носа: редукция спинки носа	57
		5.1. Введение	57
Глава 2		5.2. Хирургическая тактика	57
Высокий радикс	17	5.2.1. Резекция единым блоком	57
2.1. Введение	17	5.2.2. Раздельная резекция	57
2.2. План операции	18	5.3. Клинические примеры	62
2.3. Что представляет собой поперечная пила		5.3.1. Клинический случай № 1	62
для работы на корне носа (радикс-пила)?	20	5.3.2. Клинический случай № 2	63
2.4. Клинические примеры	20	5.3.3. Клинический случай № 3	64
2.4.1. Клинический случай № 1	20	5.3.4. Клинический случай № 4	67
2.4.2. Клинический случай № 2	21	5.3.5. Клинический случай № 5	67
2.4.3. Клинический случай № 3	22	5.4. Заключение	72
2.4.4. Клинический случай № 4	28	Рекомендуемая литература	72
2.4.5. Клинический случай № 5	29		
2.5. Заключение	30	Глава 6	
Рекомендуемая литература	30	Реконструкция среднего отдела носа	73
		6.1. Введение	73
Глава 3		6.2. Хирургическая тактика и клинические	
Низкий радикс	31	примеры	73
3.1. Введение	31	6.2.1. Расширяющие трансплантаты	73
3.2. Хирургическая тактика	31	6.2.2. Расширяющие трансплантаты,	
3.3. Клинические примеры	31	используемые для предотвращения	
3.3.1. Клинический случай № 1	31	сужения среднего отдела носа	74
3.3.2. Клинический случай № 2	34		
3.3.3. Клинический случай № 3	34		
3.3.4. Клинический случай № 4	35		

6.2.3. Искривления носовой перегородки, устраненные с помощью расширяющих трансплантатов	76	8.3. Избыточная проекция четырехугольного хряща в надкончиковой области	181
6.2.4. Асимметричный расширяющий трансплантат для реконструкции среднего отдела носа	89	8.3.1. Клинический случай № 4	181
6.2.5. Коллапс латеральной стенки носа	93	8.3.2. Клинический случай № 5	184
6.2.6. Выпрямление дорсального и каудального отделов носовой перегородки	93	8.4. Деформация «клюв попугая», вызванная латеральными ножками	184
6.2.7. Расширяющий лоскут	95	8.4.1. Клинический случай № 6	187
6.2.8. Особые случаи при реконструкции средней трети носа	104	8.5. Потеря проекции кончика носа	188
6.2.9. Заключение	104	8.5.1. Клинический случай № 7	193
Рекомендуемая литература	126	8.5.2. Клинический случай № 8	194
Глава 7		8.5.3. Клинический случай № 9	195
Спинка носа: остеотомия	128	8.5.4. Клинический случай № 10	196
7.1. Введение	128	8.5.5. Клинический случай № 11	196
7.2. Хирургическая тактика	128	8.5.6. Клинический случай № 12	198
7.2.1. Поперечная остеотомия	128	8.6. Заключение	200
7.2.2. Латеральная остеотомия	136	Рекомендуемая литература	200
7.3. Примеры выполнения остеотомии в разных случаях	139	Глава 9	
7.3.1. Широкое основание костной пирамиды	139	Спинка носа: седловидный нос	201
7.3.2. Широкое основание при нормальной ширине спинки носа	140	9.1. Введение	201
7.3.3. Широкое основание и узкая спинка	141	9.2. Хирургическая тактика	201
7.3.4. Широкое основание и широкая спинка носа	143	9.3. Клинические примеры	203
7.3.5. Асимметрия костной пирамиды (девиация костной пирамиды)	145	9.3.1. Клинический случай № 1	204
7.3.6. Пила с двойным лезвием	146	9.3.2. Клинический случай № 2	204
7.3.7. Короткие кости носа	156	9.3.3. Клинический случай № 3	216
7.3.8. Узкое основание костной пирамиды	163	9.3.4. Клинический случай № 4	222
7.3.9. Узкий корень носа	165	9.3.5. Клинический случай № 5	222
7.3.10. Особые ситуации	167	9.3.6. Клинический случай № 6	229
7.4. Заключение	176	9.3.7. Клинический случай № 7	229
Рекомендуемая литература	177	9.4. Заключение	229
Глава 8		Рекомендуемая литература	232
Спинка носа: последнее касание	179	ЧАСТЬ III	
8.1. Введение	179	КОНЧИК НОСА	233
8.2. Хирургическая тактика и клинические примеры	179	Глава 10	
8.2.1. Клинический случай № 1	180	Анатомия кончика носа и анализ	234
8.2.2. Клинический случай № 2	180	10.1. Анатомия кончика носа	234
8.2.3. Клинический случай № 3	181	10.2. Базовая анатомия	234
		10.3. Направления	234
		10.4. Терминология	234
		10.5. Графты	235
		Рекомендуемая литература	237

Глава 11

Длинный нос: недостаточная ротация кончика носа	238
11.1. Введение и краткий клинический экскурс	238
11.2. Хирургическая тактика	238
11.2.1. Опущенный кончик носа вследствие не прямых факторов	238
11.2.2. Опущенный кончик носа, связанный с прямыми факторами	244
11.3. Клинические примеры	248
11.3.1. Коррекция ротации кончика носа с использованием шва, обкрадывающего латеральную ножку	248
11.3.2. Техника наложения шва, обкрадывающего латеральную ножку	249
11.3.3. Клинические примеры. Исправление опущенного кончика носа с применением техники обкрадывающего шва	251
11.3.4. Исправление опущенного кончика носа с применением техники COST	257
11.3.5. Исправление опущенного кончика носа с применением техники VAR	269
11.4. Цефалическая мальпозиция латеральных ножек	277
11.4.1. Коррекция цефалической мальпозиции латеральных ножек	277
11.5. Заключение	286
Рекомендуемая литература	299

Глава 12

Чрезмерно ротированный кончик носа	300
12.1. Введение	300
12.2. Избыточная ротация кончика носа, связанная с особенностями каудального отдела носовой перегородки	300
12.3. Избыточная ротация кончика носа, связанная с особенностями нижних латеральных хрящей	300
12.4. Хирургическая тактика	300
12.5. Клинические примеры	305
12.5.1. Клинический случай № 1	305
12.5.2. Клинический случай № 2	309
12.5.3. Клинический случай № 3	312
12.5.4. Клинический случай № 4	314
12.5.5. Клинический случай № 5	317
12.6. Заключение	317
Рекомендуемая литература	326

Глава 13

Широкий кончик носа	328
13.1. Введение	328
13.2. Хирургическая тактика	334
13.2.1. Приемы базового уровня	334
13.2.2. Клинические примеры	338
13.2.3. Модифицированный чрескупольный шов	341
13.3. Приемы среднего уровня	358
13.3.1. Псевдовыпуклость латеральной ножки (непрямой фактор)	358
13.3.2. Фактическая выпуклость латеральной ножки (прямой фактор)	360
13.3.3. Графт латеральной ножки из септального хряща	362
13.3.4. Клинические примеры использования графта над латеральной ножкой	363
13.3.5. Графт латеральной ножки из резецированного сегмента крыльчатого хряща	372
13.4. Приемы продвинутого уровня	380
13.4.1. Шов, обкрадывающий латеральную ножку, и слайдинг медиальных ножек	384
13.4.2. Вертикальная крыльчатая резекция	406
13.5. Транспозиция латеральных ножек	432
13.5.1. Клинический случай № 33	439
13.5.2. Клинический случай № 34	444
13.5.3. Клинический случай № 35	448
13.6. Основание крыльев носа	449
13.6.1. Резекция клиновидного участка крыла носа: клинический случай № 36	450
13.6.2. Резекция серповидного участка крыла носа: клинический случай № 37	453
13.6.3. Клинический случай № 38	453
13.6.4. Резекция эллипсовидного участка: клинический случай № 39	453
13.7. Заключение	459
Рекомендуемая литература	466

Глава 14


Узкий кончик носа	468
14.1. Введение: краткий клинический экскурс	468
14.1.1. Мальпозиция латеральных ножек	468
14.1.2. Проблемы внутренних структур	468
14.1.3. Слабая и деформированная латеральная ножка	468
14.1.4. Почему при сдавленном кончике носа возникает назальная обструкция?	468

14.2. Хирургическая тактика	470	16.2. Возможная недооценка чрезмерной проекции кончика носа	556
14.3. Клинические примеры:		16.2.1. Общий размер носа	556
ревизионная ринопластика узкого кончика носа	473	16.2.2. Наличие опущенного кончика носа	557
14.3.1. Цефалическая мальпозиция латеральных ножек	473	16.3. Хирургическая тактика. Клинические результаты. Этиология	558
14.3.2. Слабые и деформированные латеральные ножки	474	16.3.1. Недостаточное развитие смежных структур	558
14.3.3. Некорректное наложение швов во время предыдущей операции	481	16.3.2. Чрезмерно развитые структуры кончика носа (истинная гиперпроекция)	564
14.4. Клинические примеры: первичная ринопластика узкого кончика носа	485	16.4. Хирургические приемы	569
14.4.1. Клинический случай № 6	485	16.4.1. Коррекция гиперпроекции кончика носа, связанной с особенностями носовой перегородки — передней ости	571
14.4.2. Клинический случай № 7	493	16.4.2. Коррекция гиперпроекции кончика носа, связанной с чрезмерным объемом крыльчатых хрящей	572
14.4.3. Клинический случай № 8	493	16.4.3. Избыточная проекция, связанная с чрезмерным развитием крыльчатого хряща целиком	574
14.4.4. Клинический случай № 9	493	16.5. Заключение	606
14.4.5. Клинический случай № 10	495	Рекомендуемая литература	606
14.4.6. Клинический случай № 11	495		
14.5. Заключение	502		
Рекомендуемая литература	506		
Глава 15		Глава 17	
Недостаточная проекция кончика носа	507	Крыльчатое-колумеллярное взаимоотношение: соотношение края крыла носа и колумеллы	607
15.1. Введение: краткий клинический экскурс	507	17.1. Введение. Краткий клинический экскурс	607
15.2. Хирургическая тактика	508	17.2. Избыточная открытость ноздри	607
15.3. Часть 1. Недостаточная проекция кончика носа, связанная с особенностями нижних латеральных хрящей	508	17.3. Провисающая колумелла	608
15.3.1. Чрескупольный шов	508	17.3.1. Причина 1: увеличенный каудальный отдел носовой перегородки и передней носовой ости	608
15.3.2. Колумеллярный страт	508	17.3.2. Причина 2: аномалии медиальных ножек	616
15.3.3. Кончиковые графты	509	17.4. Ретракция крыла носа	625
15.3.4. Клинические примеры	517	17.4.1. Клинический случай № 11	625
15.3.5. Графт латеральной ножки и септоколумеллярный страт	524	17.5. Хирургическая тактика	628
15.4. Часть 2. Недостаточная проекция кончика носа, связанная с особенностями строения каудального отдела перегородки и передней носовой ости	533	17.5.1. «Краевой» графт	628
15.5. Недостаточная проекция кончика носа, связанная с особенностями каудального отдела перегородки и нижних латеральных хрящей	544	17.5.2. Графт латеральной ножки	628
15.5.1. Клинический случай № 10	544	17.5.3. Композитный аурикулярный графт	637
15.6. Заключение	555	17.6. Уменьшенная открытость ноздрей	647
Рекомендуемая литература	555	17.6.1. Ретракция колумеллы	647
		17.6.2. Нависание крыла носа	650
Глава 16		17.7. Заключение	657
Избыточная проекция кончика носа	556	Рекомендуемая литература	659
16.1. Введение	556		

Глава 18	
Асимметрия кончика носа	660
18.1. Введение: хирургическая тактика	660
18.1.1. Коррекция искривления каудального отдела носовой перегородки	660
18.1.2. Алгоритм действий по исправлению девиаций каудального отдела носовой перегородки	660
18.2. Асимметрия кончика носа, вызванная особенностями крыльных хрящей	668
18.3. Клинические примеры	672
18.3.1. Клинический случай № 1	672
18.3.2. Клинический случай № 2	673
18.3.3. Клинический случай № 3	673
18.3.4. Клинический случай № 4	673
18.3.5. Клинический случай № 5	674
18.3.6. Клинический случай № 6	682
18.3.7. Клинический случай № 7	686
18.3.8. Клинический случай № 8	686
18.3.9. Клинический случай № 9	692
18.3.10. Клинический случай № 10	692
18.3.11. Клинический случай № 11	692
18.3.12. Клинический случай № 12	703
18.3.13. Клинический случай № 13	704
18.4. Заключение	706
Рекомендуемая литература	708
ЧАСТЬ IV	
РИНОПЛАСТИКА	709
Глава 19	
Шаг за шагом. Открытый доступ в ринопластике	710
19.1. Введение	710
19.2. Шаги. Открытая ринопластика	710
19.2.1. Шаг 1	710
19.2.2. Шаг 2	710
19.2.3. Шаг 3	710
19.2.4. Шаг 4	710
19.2.5. Шаг 5	710
19.2.6. Шаг 6	712
19.2.7. Шаг 7	712
19.2.8. Шаг 8	712
19.2.9. Шаг 9	712
19.2.10. Шаг 10	713
19.2.11. Шаг 11	713
19.2.12. Шаг 12	714
19.2.13. Шаг 13	714
19.2.14. Шаг 14	714
19.2.15. Шаг 15	714
19.2.16. Шаг 16	714
19.2.17. Шаг 17	714
19.2.18. Шаг 18	716
19.2.19. Шаг 19	717
19.2.20. Шаг 20	717
19.2.21. Шаг 21	717
19.2.22. Шаг 22	717
19.2.23. Шаг 23	717
19.2.24. Шаг 24	717
19.2.25. Шаг 25	717
19.2.26. Шаг 26	717
19.2.27. Шаг 27	723
19.2.28. Шаг 28	723
19.2.29. Шаг 29	724
19.2.30. Шаг 30	724
19.2.31. Шаг 31	724
19.2.32. Шаг 32	724
19.2.33. Шаг 33	724
19.2.34. Шаг 34	724
19.2.35. Шаг 35	724
19.2.36. Шаг 36	724
19.2.37. Шаг 37	724
19.2.38. Шаг 38	725
19.2.39. Шаг 39	725
Рекомендуемая литература	729
Глава 20	
Шаг за шагом. Закрытый доступ в ринопластике	730
20.1. Введение	730
20.2. Шаги	730
20.2.1. Шаг 1	730
20.2.2. Шаг 2	730
20.2.3. Шаг 3	730
20.2.4. Шаг 4	730

20.2.5. Шаг 5	730	20.2.14. Шаг 14	734
20.2.6. Шаг 6	732	20.2.15. Шаг 15	734
20.2.7. Шаг 7	732	Рекомендуемая литература	736
20.2.8. Шаг 8	732		
20.2.9. Шаг 9	732	ЧАСТЬ V	
20.2.10. Шаг 10	732	ДОПОЛНИТЕЛЬНАЯ ИНФОРМАЦИЯ	
20.2.11. Шаг 11	733	ПО РИНОПЛАСТИКЕ	737
20.2.12. Шаг 12	733	Глава 21	
20.2.13. Шаг 13	734	Задай вопрос автору:	
		вопросы и ответы о ринопластике	738
		Рекомендуемая литература	748

Список сокращений и условных обозначений

-  — дополнительные видеоматериалы*
- ♣ — торговое название лекарственного средства
- COST — техника сочетания обкрадывающего шва и слайдинга медиальных ножек (от англ. Concomitant Overlap Steal Tip-plasty)
- VAR — техника вертикальной крыльной резекции (от англ. Vertical Alar Resection)

* Доступ к видеозаписям по ссылкам дополненной реальности предоставляет компания Springer Nature Switzerland AG через мобильное приложение SN More Media, размещенное на платформах App Store и Google Play.

Радикс: определение и анализ

Самая глубокая точка носа (там, где верхняя часть носа переходит в лоб) — это радикс. Также применяется термин «корень носа», по своей сути он является начальной точкой носа. «Радикс» — в большей степени клиническое определение. Другие структуры корня носа, такие как носолобный шов и селлион, являются анатомическими элементами, которые не связаны с определением «радикс», по-

тому здесь мы их не рассматриваем. Анализ структуры носа необходимо начинать с корня. Положение и проекция радикса определяют носовой профиль. Чтобы профиль казался эстетически благоприятным (пропорциональным), основание должно занимать правильное положение. При анализе необходимо учитывать два описательных параметра.



Рис. 1.1. Идеальное положение радикса

1.1. Положение радикса относительно вертикальной плоскости

Идеальный радикс — это место, где воображаемая линия, начинающаяся в середине верхнего века и идущая горизонтально, пересекает нос (рис. 1.1). Фактическое положение радикса влияет на визуальную длину носа. При каудально опущенном радиксе нос выглядит коротким (часто мы встречаем низкий радикс на ранее оперированных носах); если радикс расположен ближе к лбу, то нос выглядит длиннее.

1.2. Проекция радикса

Проекция (высота) радикса, которую обычно измеряют горизонтально от выпуклости роговицы, определяет проекцию носа. Идеальная проекция составляет 9–14 мм от плоскости роговицы (рис. 1.2). Этот критерий сильно влияет на восприятие проекции спинки и кончика носа. Проекция радикса, спинки и кончика носа должны быть эстетически сбалансированными. Для этого сначала необходимо убедиться, что высота радикса оптимальна. Приемлемый диапазон проекций широк. Так как ее вычислить?

Для женщин приемлемой проекцией является диапазон 9–11 мм. Для мужчин, которым хочется иметь ярко выраженную спинку носа и у которых кончик носа большой или опущен вниз, проекция корня носа должна быть близка к верхнему пределу диапазона. В противном случае кончик носа будет казаться чрезмерно большим, несмотря на адекватное положение корня носа (следующий случай является хорошим примером).

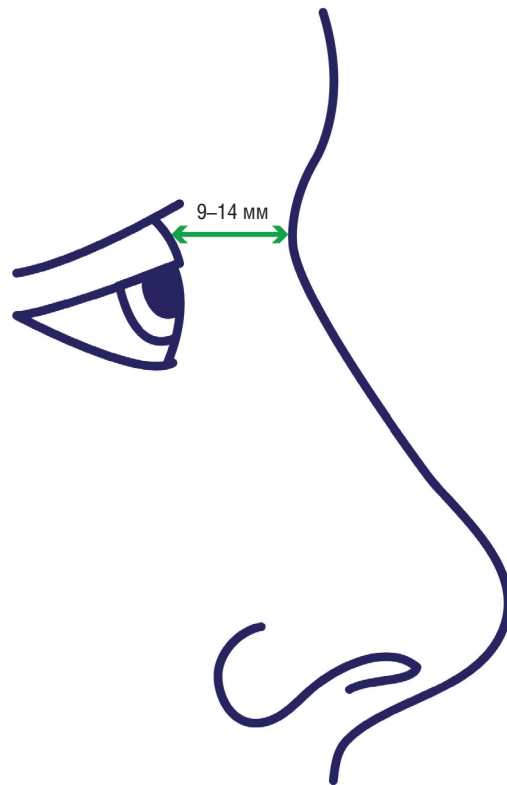


Рис. 1.2. Идеальная проекция радикса

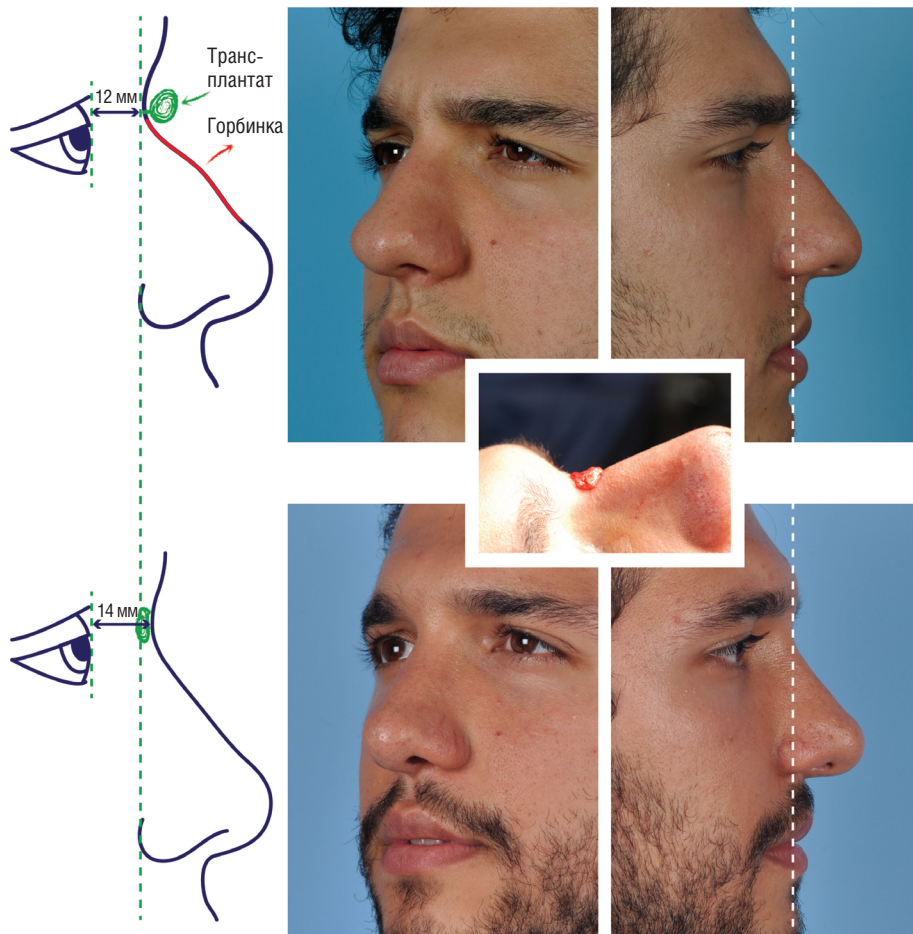


Рис. 1.3. Как показано на схеме, если пациенту с жалобой на большой размер носа переместить радикс к верхней границе диапазона адекватной проекции, кончик носа станет визуально меньше даже без проведения дополнительных манипуляций

Следовательно, даже если проекция корня соответствует идеальным параметрам, это не означает, что не потребуются его коррекция.

Например, основная жалоба в данном случае — широкий кончик носа. Позиция радикса идеальна; проекция нормальная, но близка к нижней границе (рис. 1.3). Маловероятно, что пациент будет доволен результатом операции, если только уменьшить кончик носа, а положение радикса оставить без изменений. В данном случае улучшить эстетическое восприятие кончика носа поможет изменение проекции радикса до верхнего предела диапазона — сделать это можно путем установки небольшого трансплантата.

Если не разобраться, какими должны быть идеальное расположение и проекция корня, могут возникнуть проблемы как на этапе планирования операции, так и после нее. У 80% пациентов, обращающихся за ринопластикой, положение радикса соответствует идеалу как с точки зрения проекции, так и каудально. А у оставшихся 20% мы наблюдаем высокий или низкий радикс.

Рекомендуемая литература

Azizzadeh B., Mashkevich G. Middle Eastern rhinoplasty. *Facial Plast Surg Clin North Am.* 2010;18(1):201–6.

Constantian M.B. Four common anatomic variants that predispose to unfavorable rhinoplasty results: a study based on 150 consecutive secondary rhinoplasties. *Plast Reconstr Surg.* 2000;105(1):316–31; discussion 332–3.

Daniel R.K. Middle Eastern rhinoplasty: anatomy, aesthetics, and surgical planning. *Facial Plast Surg.* 2010;26(2):110–8.

Eskandarlou M., Motamed S. Evaluation of frequency of four common nasal anatomical deformities in primary rhinoplasty in a tehran plastic surgery center. *World J Plast Surg.* 2014;3(2):122–8.

Guyuron B. Precision rhinoplasty. Part I: The role of life-size photographs and soft-tissue cephalometric analysis. *Plast Reconstr Surg.* 1988;81(4):489–99.

Lazovic G.D., Daniel R.K., Janosevic L.B., Kosanovic R.M., Colic M.M., Kosins A.M. Rhinoplasty: the nasal bones—anatomy and analysis. *Aesthet Surg J.* 2015;35(3):255–63.

McKinney P., Sweis I. A clinical definition of an ideal nasal radix. *Plast Reconstr Surg.* 2002;109(4):1416–8; discussion 1419–20.

Naini F.B., Cobourne M.T., Garagiola U., McDonald F., Wertheim D. Nasofacial angle and nasal prominence: A quantitative investigation of idealized and normative values. *J Cranio-maxillofac Surg.* 2016;44(4):446–52.

Sheen J.H. The radix as a reference in rhinoplasty. *Semin Plast Surg.* 1987;1:33–50.

Steiger J.D., Baker S.R. Nuances of profile management: the radix. *Facial Plast Surg Clin North Am.* 2009;17(1):15–28, v.