

СОДЕРЖАНИЕ

Предисловие	4
Список сокращений и условных обозначений	5
Введение	6
Строение ногтя	8
Общие принципы диагностики заболеваний ногтей	11
Боль в ноге	14
Симптомы поражения ногтей	17
Изменения формы ногтя	17
Изменения поверхности ногтя	26
Увеличение толщины ногтя	35
Истончение ногтевых пластин	43
Изменения ногтевого ложа и матрикса	44
Изменения цвета ногтя	52
Изменения ногтевых валиков	69
Неинфекционные дерматологические заболевания, наиболее часто вызывающие поражение ногтей	79
Красный плоский лишай ногтей	79
Псориаз ногтей	86
Ониходистрофии при спонгиозных дерматозах	104
Ониходистрофии при красном отрубевидном волосяном лишае Девержи	110
Ониходистрофии при гнездной алопеции	113
Инфекционные заболевания ногтей	118
Онихомикозы	118
Синдром «зеленого ногтя»	139
Изменения ногтей при системных заболеваниях	144
Изменения ногтей, обусловленные приемом лекарственных препаратов	148
Поражения ногтей, вызванные физическими и химическими факторами (ониходистрофии)	152
Уход за ногтями	161
Косметические процедуры	163
Заключение	166
Список литературы	167

ПРЕДИСЛОВИЕ

Ногти являются придатками кожи и могут изменяться при огромном спектре заболеваний и состояний. У практикующих врачей всегда возникают сложности при диагностике поражений ногтевых пластинок, связанные с тем, что симптомы ряда патологических состояний во многом сходны, и при этом возможно сочетание нескольких заболеваний, например, псориатической ониходистрофии и онихомикоза. Небольшое количество литературы, где бы подробно рассматривались симптомы поражения ногтей и заболевания, их вызывающие, побудило нас написать эту книгу. Мы проанализировали накопленный нами клинический материал и выбрали лучшие фотографии, детально иллюстрирующие все возможные виды патологии ногтей. Описание дерматологических заболеваний построено на основе симптомов поражения ногтей, а акцент в их лечении сделан именно на ногтевых пластинках. В книге, помимо медикаментозных методов лечения, даны рекомендации по косметическим процедурам и уходу за ногтями.

ВВЕДЕНИЕ

Ногти — производные кожи в виде плотных роговых пластинок, покрывающих дорсальную поверхность дистальных (ногтевых) фаланг пальцев верхних и нижних конечностей, которые растут в течение всей жизни человека. Ногти для человека играют важную роль в его социокультурном восприятии. Так, при раскопках Древнего Вавилона археологи обнаружили мумии с окрашенными ногтями, чаще у мужчин: представители высших сословий окрашивали ногти в черный цвет, а низших — в зеленый. В Древнем Вавилоне был изобретен нейл-арт — украшение ногтей кусочками золота и драгоценными камнями. Длинные ногти имели иногда и чисто прикладной характер. В Междуречье, Древнем Египте и Древнем Риме полководцы использовали длинный ноготь одного из пальцев в качестве писчего инструмента и указки при планировании сражений.

В Древнем Китае длинные и ухоженные ногти олицетворяли мудрость своего хозяина. А мудрым, по представлениям того времени, имел право быть только правитель, за его ногтями очень бережно ухаживали многочисленные слуги. Уход за ногтями императора Китая был важным ритуалом не только для самого императора, но и для всей страны — в ту пору считалось, что это укрепляет благополучие всех жителей Поднебесной. Ногти покрывали особым составом из воска, яичных желтков, гуммиарабика с добавлением сока фруктов (в качестве красителей). Ежедневным ритуалом было погружение ногтей в теплое молоко (источник кальция для укрепления ногтевых пластин). Чтобы отросшие ногти не ломались, китайцы придумали специальные защитные напальчники из золота и серебра.

В Европе уходовые процедуры за ногтями (маникюр) ассоциируются с годами правления Екатерины Медичи (Франция). Тогда запрещалось носить длинные ногти, при этом их полировали дощечками, обтянутыми замшей. Современный маникюр, каким мы привыкли его видеть, зародился во времена правления Луи-Филиппа Орлеанского. Однажды он вызвал врача, чтобы тот удалил ему заусенец. Доктор оказался грамотным и изобретательным — так появился первый примитивный маникюрный набор, который включал замшевую пилку, апельсиновую палочку, пудру и мазь. Впоследствии такие наборы стали производиться в промышленных масштабах. До 1920-х годов придавать ногтевой пластине цвет могли только представительницы древнейшей профессии. Целомудренные и семейные женщины лишь содержали руки в чистоте и изредка полировали ногтевые пластины кусочками замши. Впоследствии стали изготавливаться специальные инструменты для полировки ногтей на основе замши или кожи.

В США необходимость найти любой способ, чтобы ногти выглядели ухоженными, возникла с появлением цветного кинематографа. Многие актеры не могли похвастаться красивыми и длинными ногтями, поэтому для ухода и полировки ногтей использовалось абсолютно все: от молока и морской воды

до чайных пакетиков и бумаги. Проблема разрешилась благодаря любознательному стоматологу, который при смазывании ногтя раствором для пломб обнаружил, что он создает покрытие, практически не отличающееся от естественного. Так впервые появилось акриловое наращивание ногтей.

Здоровый ноготь выполняет защитную функцию, повышая чувствительность кончиков пальцев. Часто человек использует ногти в качестве рабочего инструмента и орудия самообороны.

Не стоит также забывать, что ногти могут отражать и патологические изменения в организме. На состояние ногтей обращают внимание уже при рождении (длина ногтевой пластины служит одним из критериев доношенности новорожденного).

У человека ногти начинают закладываться на 10–11-й неделе внутриутробного развития. Первый признак — появление плоской поверхности (ногтевого ложа) на тыльной поверхности дистальных (концевых) фаланг пальцев рук и ног. На 14-й неделе запускается процесс ороговения (кератинизации). Собственно ноготь формируется из эпителия, находящегося в проксимальной части ногтевого ложа, ограниченного околоногтевыми валиками. Этот эпителий играет роль ногтевого матрикса (зоны роста). Вначале развивающиеся ногтевые пластинки полностью покрыты тонким кератинизированным слоем эпителия, который называется эпониhiем и сохраняется в течение всей последующей жизни.

Вследствие медленного роста во внутриутробном периоде ногти достигают концов пальцев только к моменту рождения, оставаясь в своих передних частях очень тонкими и мягкими. После рождения происходит усиление процесса ороговения: ногтевые пластинки превращаются в плотные роговые образования.

Боль в ноге

Боль — распространенный симптом при многих заболеваниях ногтевого аппарата (ногтя и околоногтевых тканей), который указывает на воспаление, травму или опухоль (табл. 2–6). Топическая локализация и характер боли, как спонтанной, так и индуцированной (при пальпации или ходьбе), помогает поставить точный диагноз. Наиболее распространенными причинами болей в ноге являются травма, опухоль или инфекция.

Таблица 2. Характер боли в ногтевом аппарате при инфекционных заболеваниях

Инфекционное заболевание	Характер боли
Онихомикоз	При гипертрофической форме с выраженным подногтевым гиперкератозом боль при ношении обуви от вертикального давления
Острая паронихия	Умеренная боль, усиление болезненности при надавливании
Хроническая паронихия	Умеренная боль
Панариций (околоногтевой или подногтевой)	Пульсирующая, интенсивная боль
Эризипеллоид	Слабая или умеренная боль
Герпетический панариций (вызванный вирусом простого герпеса)	Интенсивная боль
Глубокая гнойная инфекция	Пульсирующая, интенсивная боль
Терминальный остит	Интенсивная боль
Вирусные бородавки	Боль от давления, иногда выраженная

Таблица 3. Характер боли в ногтевом аппарате при инородном теле

Состояние, вызванное инородным телом	Характер боли
Заноза	Переменная боль, чувство инородного тела
Эктопический ноготь	Зависит от локализации. Если на подошве — боль при ходьбе от давления
Врожденная гипертрофия бокового валика	Боль из-за вросшего ногтя

Окончание табл. 3

Состояние, вызванное инородным телом	Характер боли
Онихокриптоз	Локальная боль в начале, усиление при присоединении инфекции и распространения воспаления
Подногтевая мозоль	Умеренная боль, при надавливании усиливается

Таблица 4. Характер боли в ногтевом аппарате при травме

Состояние, вызванное травмой ногтя	Характер боли
Подногтевая гематома	Умеренная боль, усиливается при надавливании
Ожог ногтевой пластины	Жгучая боль разной интенсивности

Таблица 5. Характер боли в ногтевом аппарате при опухолях

Состояние, вызванное опухолью	Характер боли
Гломангиома	Пульсирующая интенсивная боль, иррадирующая вверх к плечу, усиливается при давлении, от холода
Артериовенозная мальформация	Болезненный гиперкератотический узелок с трещинами, боль стихает после склерозирующей терапии
Кератоакантома	Быстро растущая опухоль с медленно усиливающейся болью из-за эрозии кости и объемного роста
Остеоид-остеома	Ноющая боль, нерегулярные ночные приступы боли, эффект от применения ацетилсалициловой кислоты (Аспирина*)
Экзостоз	Боль при давлении
Миксоидная псевдокиста	Болезненность связана в дегенеративным остеоартритом дистального межфалангового сустава
Энхондрома	Тупая боль
Аневризматическая киста кости	Болезненная внутрикостная артериовенозная фистула с быстрым ростом, бульбозным расширением кончиков пальцев у молодых
Эпидермоидная киста	Болезненность при надавливании
Фибромы	Редко болезненны
Меланома	Локальная боль в начале, усиление при присоединении инфекции и распространении воспаления

Окончание табл. 5

Состояние, вызванное опухолью	Характер боли
Подногтевая бородавка	Усиление боли при надавливании
Лейомиома	Болезненность при давлении и холоде
Посттравматическая неврома	Спонтанная боль при давлении и касании
Варикозная ангиома	Умеренная боль
Саркома фаланг	Болезненность из-за расширения дистальных фаланг
Светлоклеточная сиringофиброаденома	Перебегающая боль

Таблица 6. Опухоли без признаков воспаления

Диагноз	Признаки	Симптомы
Вирусные бородавки	Плоские узелки телесного цвета с гиперкератозом и трещинами	Боль при подногтевой локализации высыпаний или при наличии трещин
Подногтевой экзостоз	Папула каменной плотности, которая поднимает ноготь	Боль появляется при увеличении экзостоза
Миксоидная псевдокиста	На заднем ногтевом валике — куполообразное, эластичное кистозное образование цвета нормальной кожи	Болевые ощущения отсутствуют
Синовиома	Неравномерная твердая опухоль на дорсальной поверхности дистальной фаланги. Когда опухоль находится на ладонной поверхности — диффузная припухлость кончика пальца, иногда ложный симптом барабанных палочек	Болевые ощущения отсутствуют

Симптомы поражения ногтей

ИЗМЕНЕНИЯ ФОРМЫ НОГТЯ

Ногти Гиппократ. Характеризуются гипертрофией мягких тканей ногтевых фаланг пальцев по типу барабанных палочек, а ногти — деформацией по типу часовых стекол. Этот симптом был впервые описан Гиппократом в V столетии до н.э. у больных с эмпиемой плевры. Морфологические изменения включают увеличение поперечной и продольной кривизны ногтевых пластин и гипертрофию соединительной ткани между ногтем и подлежащей костью ногтевой фаланги. Ногтевые фаланги приобретают сходство с барабанными палочками, а ногти — с часовыми стеклами. Кривизна измененных ногтевых пластинок может варьировать, и деформация ногтей может быть веретенообразной, напоминать птичий клюв или часовое стекло. Поражаются наиболее часто пальцы кистей, реже — кистей и стоп (рис. 2).

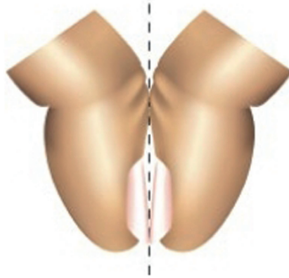
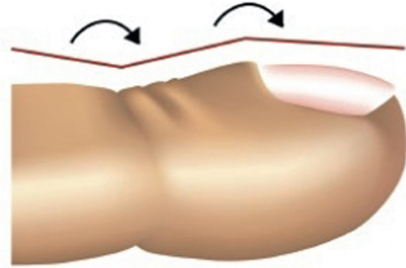
Причины таких изменений остаются неизвестными. Такая форма ногтей у некоторых здоровых людей может наследоваться аутосомно-доминантно. Существует предположение, что гиперплазия мягких тканей возникает вследствие скопления в ногтевом ложе мегакариоцитов и тромбоцитов, продуцирующих тромбоцитарные факторы роста. Другие теории объясняют это тканевой гипоксией, запускающей процесс формирования артериовенозных анастомозов в ногтевых фалангах. Фоновые заболевания, провоцирующие данные изменения ногтевых пластинок и ногтевых фаланг, представлены в табл. 7.

Диагностика основана на следующих признаках.

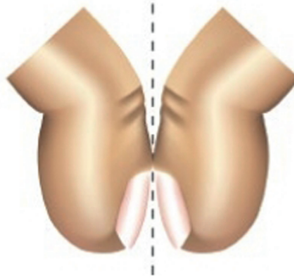
- Увеличение кривизны ногтевой пластинки (угол Курта $<180^\circ$, угол Ловибонда $>180^\circ$).
- Выявление симптома Шамрота, при котором исчезает щель между ногтями, если прислонить друг к другу тыльные поверхности ногтевых фаланг пальцев на разных руках.
- Увеличение соотношения между толщиной ногтевой фаланги в районе кутикулы и над межфаланговым суставом. При нормальном состоянии ногтей и суставов оно должно быть около 0,895. У пациента с ногтями Гиппократата соотношение составляет 1,0 и выше.
- Ногтевая пластина пружинит при пальпации — погружается в мягкую ткань ногтевой фаланги, а после снятия нагрузки (пальца врача) возвращается назад.

Угол Курта
Норма $>180^\circ$
Ногти Гиппократа $<180^\circ$

Угол Ловибонда
Норма $<160^\circ$
Ногти Гиппократа $>180^\circ$



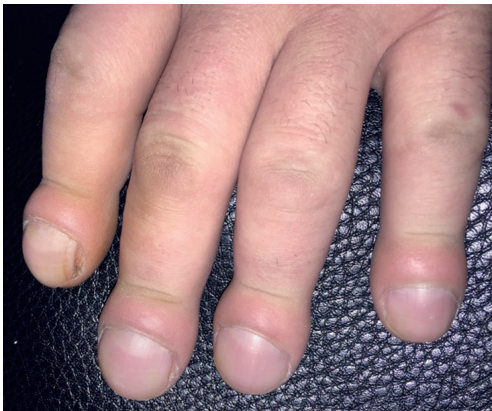Отрицательный симптом
Шамрота



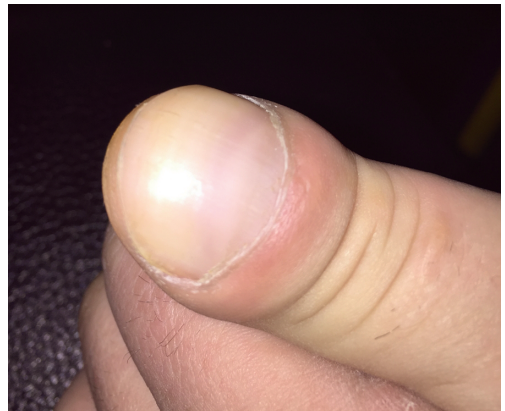Положительный симптом
Шамрота

Симптом Шамрота

a



б



в

Рис. 2. Ногти Гиппократа: *a* — диагностические критерии; *б, в* — деформация ногтей по типу часовых стекол и барабанных палочек

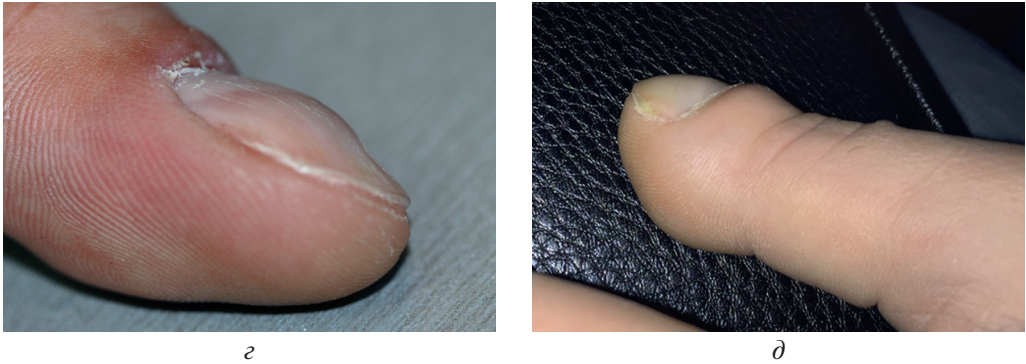

Рис. 2. Окончание. Ногти Гиппократа: *а* — деформация ногтевой пластинки по типу птичьего клюва; *б* — деформация ногтевой фаланги по типу барабанной палочки

Таблица 7. Заболевания, при которых встречаются ногти Гиппократа

Множественные поражения	Одностороннее поражение	Изолированное поражение одного ногтя
Опухоли легких и плевры	Опухоль Панкоста	Гломусная опухоль
Заболевания легких (бронхоэктазы, абсцесс легких, эмпиема, легочный или кистозный фиброз, муковисцидоз)	Лимфангит	Другие опухоли ногтевого ложа
Пороки сердца и эндокардит	Артериовенозная фистула	—
Целиакия	—	—
Цирроз	—	—
Воспалительные заболевания кишечника (болезнь Крона, НЯК)	—	—
Гипертиреоз, аутоиммунный тиреоидит	—	—
Вибрационная болезнь	—	—
ВИЧ (пневмоцистная пневмония)	—	—

Примечание: ВИЧ — вирус иммунодефицита человека; НЯК — неспецифический язвенный колит.

Койлонихия — ложкообразная деформация ногтевой пластинки. Ногти приобретают вогнутую форму и при этом могут истончаться, утолщаться или оставаться нормальными по толщине, возможно поражение ногтевых пластинок всех пальцев кистей (наиболее часто на II и III пальцах), реже — стоп. Койлонихия может быть врожденной, являясь вариантом нормы у некоторых новорожденных, и впоследствии исчезает. Описаны случаи наследственной койлонихии в нескольких поколениях, в частности при ногте-надколенниковом