

Оглавление

Предисловие к изданию на русском языке	7
Предисловие к изданию на английском языке	8
Список сокращений	10
Пролог	11
Благодарность	12
Как изучать проекционную анатомию	13
Основные литературные источники	14
Глава 1. Введение	15
1.1. Анатомическое положение и анатомические плоскости	18
1.2. Движения в анатомии	20
1.3. Чувствительная иннервация	34
Глава 2. Голова и шея	38
2.1. Кости и костные ориентиры	39
2.2. Внутрочерепные структуры	49
2.3. Мышцы головы и лица	53
2.4. Нос, полость носа и околоносовые пазухи	56
2.5. Нервы лица	58
2.6. Органы лица	65
2.7. Полость рта и преддверие полости рта	70
2.8. Треугольники шеи	75
2.9. Нервы и сосуды шеи	80
2.10. Органы шеи	88
2.11. Лимфатические узлы шеи	91
2.12. Эктопия органов шеи и опухолевидные образования шеи ...	94
Глава 3. Грудь	96
3.1. Костные ориентиры, суставы и хрящи	97
3.2. Мышцы	101
3.3. Линии и складки	103
3.4. Средостение	107
3.5. Сосуды, нервы и лимфатические узлы	109
3.6. Внутренние органы	113
Глава 4. Верхняя конечность	128
4.1. Плечевой пояс и плечо	129
4.2. Область локтя, локтевая ямка и предплечье	143
4.3. Область лучезапястного сустава и кисть	156

Глава 5. Позвоночный столб и спина	175
5.1. Позвоночный столб	175
5.2. Мышцы	194
Глава 6. Живот	204
6.1. Костные ориентиры, суставы и связки	205
6.2. Эталонные плоскости и области	209
6.3. Мышцы, сухожилия и апоневрозы	211
6.4. Паховый канал	215
6.5. Нервы, сосуды и лимфатические узлы	218
6.6. Хирургические доступы через переднюю брюшную стенку	225
6.7. Внутренние органы	227
Глава 7. Таз и промежность	239
7.1. Кости, суставы и связки	240
7.2. Промежность	244
7.3. Женские половые органы	251
7.4. Мужские половые органы	256
7.5. Нервы и сосуды промежности	262
Глава 8. Нижняя конечность	265
8.1. Тазовый пояс, ягодичная область и бедро	268
8.2. Область колена, подколенная ямка и голень	287
8.3. Область голеностопного сустава и стопа	302
Глава 9. Проекционная анатомия новорожденных	314
9.1. Грудь	317
9.2. Живот	328
9.3. Таз и промежность	332
9.4. Голова и лицо	334
9.5. Позвоночный столб	336
9.6. Конечности	337
Предметный указатель	338

Предисловие к изданию на русском языке

Предлагаемая читателю книга впервые издается в России и предназначена студентам, ординаторам и врачам-клиницистам.

Эта прекрасно иллюстрированная книга карманного формата дает подробные сведения о проекционной анатомии по областям человеческого тела.

Издание начинается с описания анатомического эталонного исходного положения и анатомических плоскостей. Далее рассматривается движение сустава или части тела относительно исходного анатомического положения, завершают вводную главу сведения о паттернах кожной иннервации.

В семи последующих главах основного текста идет блестящее и хорошо иллюстрированное изложение проекционной анатомии по областям человеческого тела. Даются четкие ориентиры, расположение, данные осмотра и техника пальпации анатомических структур, их проекция на другие структуры. Текст сопровождается важными клиническими замечаниями. Последняя глава содержит сведения о проекционной анатомии новорожденных. Во многих случаях сведения о проекционной анатомии подкреплены данными дополнительных современных визуализационных методов обследования.

В имеющихся в России анатомических руководствах и учебниках сведения о проекционной анатомии традиционно сочетаются с подробным описанием топографической анатомии описываемых областей. Издаваемая книга будет первым в России и, надеюсь, удачным и полезным кратким руководством по проекционной анатомии, которое станет незаменимым помощником как студента, так и опытного врача.

*Дыдыкин Сергей Сергеевич,
доктор медицинских наук, профессор,
заведующий кафедрой оперативной хирургии
и топографической анатомии ФГАОУ ВО «Первый
Московский государственный медицинский университет
им. И.М. Сеченова» Минздрава России
(Сеченовский Университет)*

Предисловие к изданию на английском языке

Первое издание этой книги получило премию BMA Student Textbook of the Year (учебник года для студентов, Британская медицинская ассоциация) в 2013 г. Его ошеломительный успех подтверждает замечание, приписываемое Ральфу Уолдо Эмерсону (вторая половина XIX в.) о том, что «если человек сможет написать книгу лучше... или сделает мышеловку лучше, чем его сосед... мир проложит тропинку к его двери».

Еще одно изречение, которое не потеряло своей актуальности за десятилетия, прошедшие с момента его высказывания, содержится в книге советов студентам-медикам: «Многие студенты впервые осознают важность [проекционной анатомии], только находясь у постели больного или возле операционного стола, когда первое, с чем он сталкивается, является последним и наименьшим, на что он обращал внимание» (Whitnall S.E. *The Study of Anatomy. Written for the Medical Student.* London: Edward Arnold, 1933. P. 48). Способность соотносить постоянные поверхностные структуры с подлежащими анатомическими структурами остается ключевым навыком, которым студенты-медики обязаны овладеть, чтобы эффективно обследовать пациента в клинике или у постели больного, грамотно интерпретировать результаты диагностической визуализации и безопасно осуществлять базовые вмешательства, такие как венепункция, внутримышечная инъекция, установка катетеров и дренажей. На протяжении последних 10 лет появляется все больше литературы, описывающей проекционную анатомию, базирующуюся на фактических данных (когда поверхностные структуры соотносятся с измерениями, основанными на результатах компьютерной томографии, а не на трупном материале или более ранних рентгенологических снимках), это оживляет область преподавания анатомии, которая стала довольно немодной в современных медицинских программах. Эти новые исследования выявили неточности в клинически важных поверхностных ориентирах, описанных в анатомических текстах, и подчеркнули, что даже «надежные» поверхностные ориентиры подвержены влиянию таких факторов, как возраст, поза, пол, фаза дыхания и конституция.

Смысл был ясен: один размер определенно подходит не всем!

Я была в восторге от того, что меня попросили написать предисловие ко второму изданию этой великолепной книги карманного формата. Как и в первом издании, здесь содержится клинически значимый материал, специально разработанный в помощь студентам медицинских учебных заведений на всех этапах их обучения и/или для закрепления знаний по топографической анатомии, которые они будут использовать при обследовании своих пациентов и при оказании помощи в отделении реанимации или в операционной. Текст сопровождается клиническими замечаниями, а информация, представленная многочисленными иллюстрациями, подана так, чтобы продемонстрировать вариабельность положения. Новый материал посвящен проекционной анатомии новорожденных и размещению ультразвуковых датчиков. Сейчас век доказательной медицины — что может быть более подходящим, чем основанная на фактических данных проекционная анатомия?

*Сьюзан Стандринг,
почетный профессор анатомии,
Королевский колледж, Лондон*

Голова

Голова включает череп и связанные с ним ткани. Она содержит головной мозг, ствол головного мозга, мозжечок, а также органы специальных видов чувствительности, речи, пищеварения и дыхания. Череп образован рядом костей специфической формы, соединенных в основном фиброзными видами соединений — швами. В черепе выделяют две основные части (рис. 2.1):

- **мозговой череп, или нейрокраниум (свод черепа и основание черепа)**, который содержит головной мозг и связанные с ним ткани нервной системы;
- **лицевой череп, или висцерокраниум**, включающий полость носа, глазницы (лат. *orbitae*), полость рта, нёбо, зубы и нижнюю челюсть.

Многие структуры, поверхности и соединения костей черепа, обращенные наружу, пальпируются через кожу и подкожную клетчатку скальпа и лица. Некоторые костные выступы используют в качестве ориентиров в отношении глубже лежащих структур, отверстий и мест прикрепления мышц.

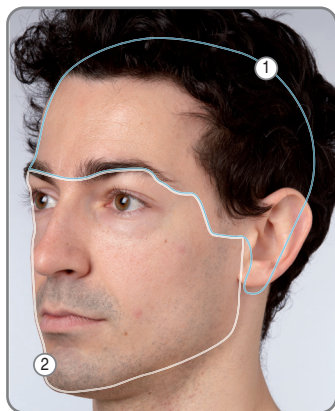


Рис. 2.1. Череп: ① — мозговой череп (очерчен синей линией); ② — лицевой череп (очерчен белой линией)

Шея

Шея соединяет голову с расположенными в ней внутренними органами с туловищем (грудная полость и позвоночный столб) и верхними конечностями. С описательными целями шея ограничивается (рис. 2.2):

- **сверху** перикраниоцервикальной линией, которая проходит через подбородок, по нижнему

краю нижней челюсти и по верхней выйной линии до наружного затылочного выступа;

- **снизу** верхним краем рукоятки грудины, ключицей и акромионом, а также линией, проходящей от акромиона к телу позвонка C_{VII} .

Шея продолжается в верхнее средостение грудной полости на уровне входа в грудную полость (верхней апертуры грудной клетки), который ограничен верхним краем рукоятки грудины, медиальным краем I ребра и телом позвонка Th_1 .

Положение относительно позвонков

Некоторые структуры головы и шеи располагаются на определенных уровнях относительно тел шейных позвонков, что используют в качестве ориентиров, например, при рентгенографии (рис. 2.3).

- C_I : твердое нёбо.
- C_{II} : угол нижней челюсти.
- C_{III} (в диапазоне C_I-C_V): бифуркация общей сонной артерии.
- C_{IV} (в диапазоне от межпозвонкового диска C_{III} до межпозвонкового диска C_V-C_{VI}): тело подъязычной кости.
- C_{IV} (у женщин)/ C_V (у мужчин) (в диапазоне от межпозвонкового диска C_{III} до межпозвонкового диска C_V-C_{VI}): верхний край щитовидного хряща.
- C_{VI} (у женщин)/ C_{VII} (у мужчин) (в диапазоне C_V-T_1): нижний край перстневидного хряща и начало трахеи.

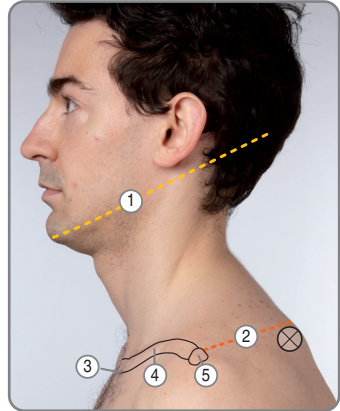


Рис. 2.2. Анатомические границы шеи: ① — перикраниоцервикальная линия; ② — линия, идущая от акромиона к позвонку C_{VII} ; ③ — яремная (надгрудная) вырезка рукоятки грудины; ④ — вырезка ключицы; ⑤ — акромион, X — остистый отросток C_{VII}

2.1. Кости и костные ориентиры

Лобная кость

Лобная кость образует лоб, надглазничный край и верхнюю стенку глазницы (рис. 2.4). Она соединяется с теменными костями

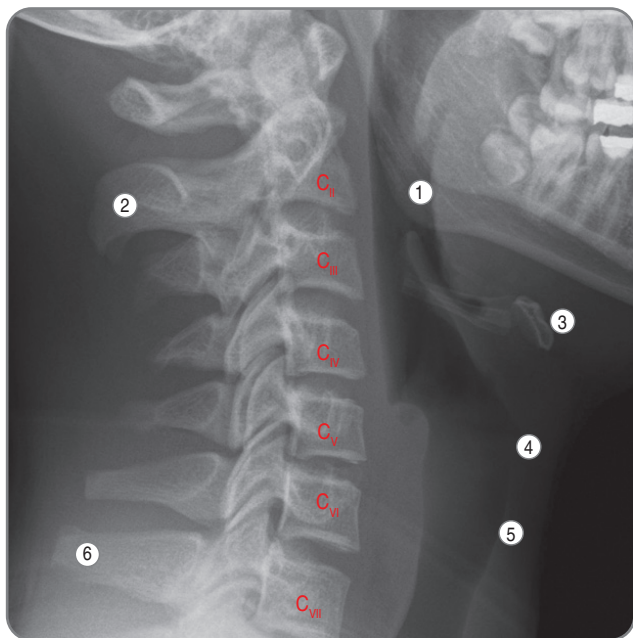


Рис. 2.3. Рентгенограмма шейного отдела позвоночного столба в боковой проекции (у женщины): ① — угол нижней челюсти; ② — остистый отросток C_2 ; ③ — подъязычная кость; ④ — гортанный выступ; ⑤ — перстневидный хрящ; ⑥ — остистый отросток C_{VII} . Обозначения тел позвонков C_{II} — C_{VII} сделаны красным цветом

посредством венечного шва, который проецируется на линию, соединяющую срединные точки скуловых дуг (рис. 2.5, 2.6). Глабелла (надпереносье) лобной кости формирует по средней линии округлое возвышение над носом. Сверху и медиально по отношению к глазницам располагаются выпуклые валики — надбровные дуги. При пальпации верхнемедиального края глазницы обнаруживается надглазничное отверстие, которое ощущается как вдавление или вырезка. Надглазничное отверстие (или надглазничная вырезка) располагается в среднем на 2,7 см (в диапазоне 1,8–4,3 см) от срединной линии лица. Местоположение отверстия варьирует в зависимости от пола, а также регионального и климатического происхождения.

Клиническое замечание

Постукивание по глабелле вызывает мигательный рефлекс, который в норме должен прекратиться. Болезнь Паркинсона вызывает продолжающееся моргание (знак Майерсона).

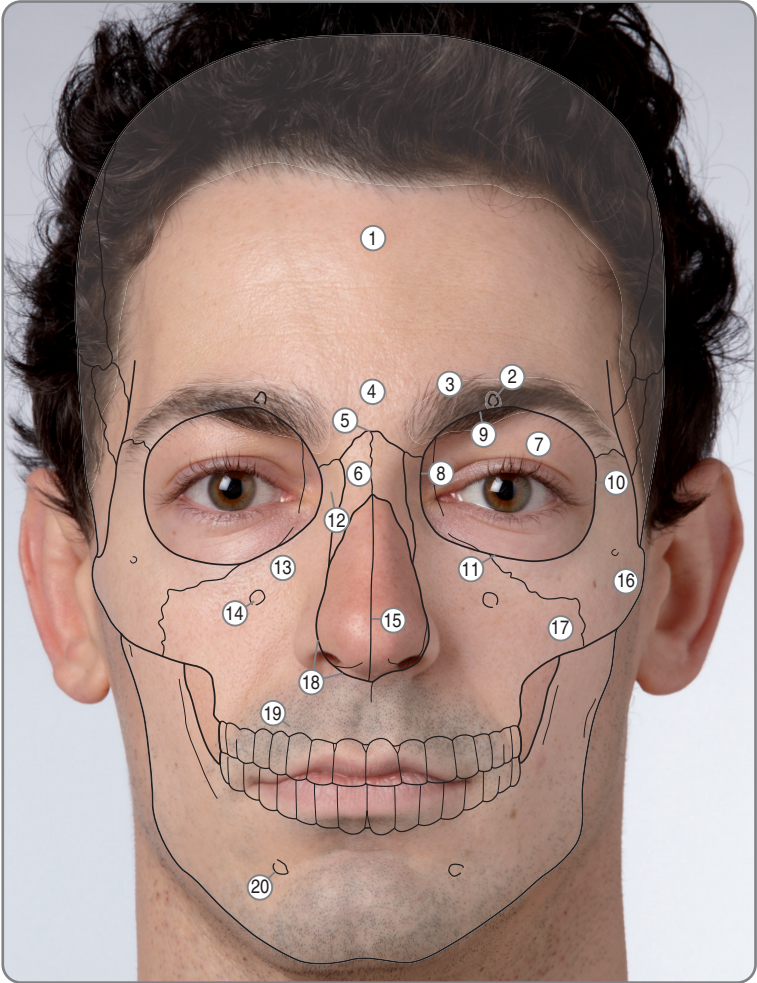


Рис. 2.4. Череп, вид спереди: ① — лобная кость; ② — надглазничное отверстие; ③ — надбровная дуга; ④ — глабелла; ⑤ — назин; ⑥ — носовая кость; ⑦ — глазница; ⑧ — медиальный край глазницы; ⑨ — верхний край глазницы; ⑩ — латеральный край глазницы; ⑪ — нижний край глазницы; ⑫ — лобный отросток верхней челюсти; ⑬ — верхняя челюсть (тело); ⑭ — подглазничное отверстие; ⑮ — перегородка носа (хрящевая часть); ⑯ — скуловая кость; ⑰ — скуловой отросток верхней челюсти; ⑱ — носовая вырезка верхней челюсти; ⑲ — альвеолярный отросток верхней челюсти; ⑳ — подбородочное отверстие

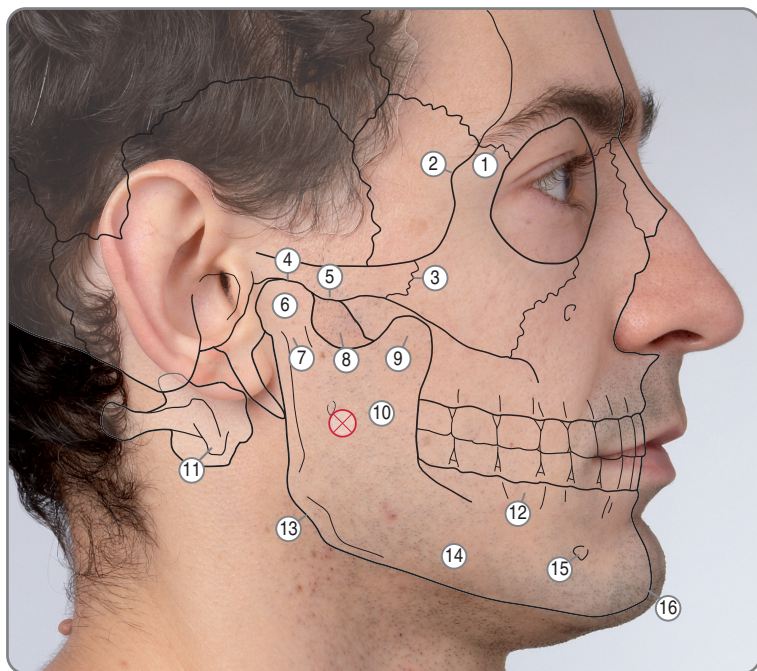


Рис. 2.5. Нижняя челюсть и височно-нижнечелюстной сустав: ① — лобно-скуловой шов; ② — краевой бугорок скуловой кости; ③ — височно-скуловой шов; ④ — височно-нижнечелюстной сустав; ⑤ — суставной бугорок височной кости; ⑥ — головка нижней челюсти; ⑦ — шейка нижней челюсти; ⑧ — вырезка нижней челюсти; ⑨ — венечный отросток; ⑩ — ветвь нижней челюсти; ⑪ — поперечный отросток C_1 (атлант); ⑫ — альвеолярный отросток; ⑬ — угол нижней челюсти; ⑭ — тело нижней челюсти; ⑮ — подбородочное отверстие; ⑯ — подбородочный выступ; ⊗ — проекция отверстия нижней челюсти (расположенного на внутренней поверхности ее ветви)

Носовые кости

Правая и левая носовые кости образуют переносицу и нижнюю часть лба по срединной линии. Носовые кости соединяются с лобной костью в области назиона — углубления, расположенного по срединной линии ниже габеллы. Линия назион-инион может быть использована для определения локализации центральной борозды головного мозга (рис. 2.9, 2.10) и верхнего сагиттального синуса, который располагается на 0,6–1,0 см влево или вправо от этой линии (обычно вправо).

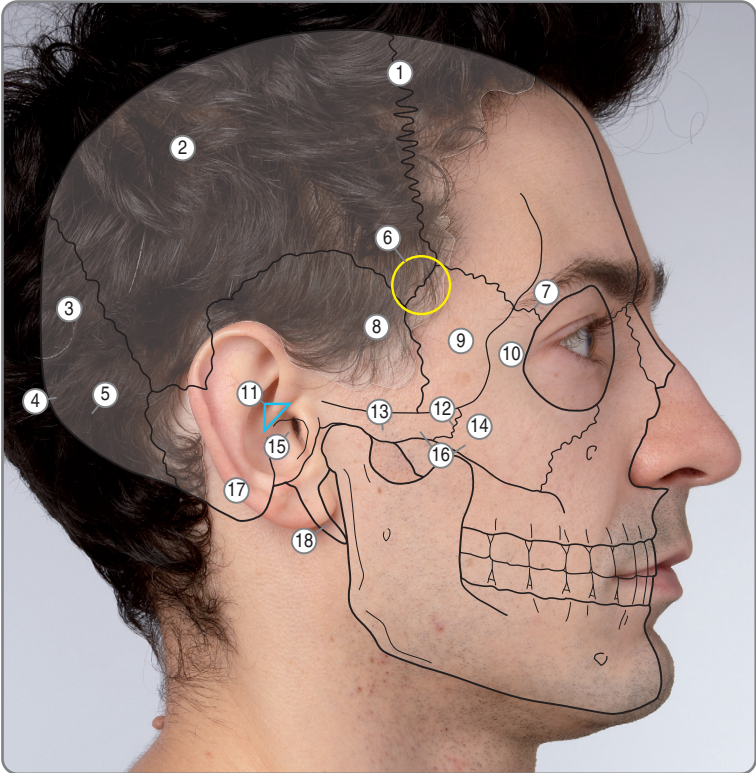


Рис. 2.6. Череп, вид сбоку: ① — венечный шов; ② — теменная кость; ③ — затылочная кость; ④ — наружный затылочный выступ (инион); ⑤ — местоположение верхней выйной линии; ⑥ — птерион (обозначен желтым), обычно располагается в круге диаметром 1 см с центром, лежащим на 2,6 см кзади и на 1,3 см выше лобно-скулового шва; ⑦ — лобно-скуловой шов; ⑧ — чешуйчатая часть височной кости; ⑨ — большое крыло клиновидной кости; ⑩ — лобный отросток скуловой кости; ⑪ — надпроходной треугольник (обозначен синим); ⑫ — височно-скуловой шов; ⑬ — скуловой отросток височной кости; ⑭ — височный отросток скуловой кости; ⑮ — наружный слуховой проход; ⑯ — скуловая дуга; ⑰ — сосцевидный отросток височной кости; ⑱ — шиловидный отросток

Верхняя челюсть

Верхняя челюсть образует центральную часть середины лица (см. рис. 2.4) и состоит из нескольких частей.

- Тело, расположенное латерально от носа и ниже медиальной части глазницы.

- **Лобный отросток**, идущий вверх и медиально, располагаясь между носом и глазницей. Он образует медиальный край глазницы и верхнелатеральную часть носа.
- **Нёбные отростки** левой и правой верхней челюсти соединяются с образованием передних двух третей твердого нёба, входящего в состав верхней стенки ротовой полости (**рис. 2.26**).
- **Альвеолярные отростки** выступают вниз в ротовую полость и удерживают зубной ряд верхней челюсти.

Нижняя челюсть

Нижняя челюсть подвижная, она формирует нижний отдел лица (**см. рис. 2.5**), состоит из нескольких частей, бóльшую часть которых можно пропальпировать и/или увидеть.

- **Тело** тянется от центра подбородка (подбородочного выступа) до ветви.
- **Ветвь** представляет собой практически вертикальную часть кости. Ее задний край пальпируется до уровня шейки нижней челюсти, на вершине которой располагается суставная головка. Кнутри от верхней части ветви и шейки нижней челюсти проходит верхнечелюстная артерия.
- **Угол** располагается между телом и ветвью на уровне позвонка C_{II} и задней границы большого рога подъязычной кости.
- **Альвеолярный отросток** выступает вверх и удерживает зубной ряд нижней челюсти.
- **Вырезка нижней челюсти** располагается между венечным отростком и шейкой, а также головкой нижней челюсти, кпереди и книзу от суставного бугорка височно-нижнечелюстного сустава.
- **Венечный отросток** пальпируется через преддверие полости рта латерально от 8-го зуба верхней челюсти (третьего моляра).

Клиническое замечание

Через вырезку нижней челюсти можно произвести анестезию верхнечелюстного нерва [черепной нерв (ЧН) V2 или ЧН Vb] или нижнечелюстного нерва (ЧН V3 или ЧН Vc), вводя иглу под углом вперед или назад соответственно.

Височно-нижнечелюстной сустав

Височно-нижнечелюстной сустав образуется между головкой нижней челюсти и нижнечелюстной ямкой, а также суставным бугорком височной кости (**см. рис. 2.5**). Проекционная линия сустава и суставной бугорок пальпируются кпереди от козелка и книзу от скуловой дуги. При пальпации можно почувствовать

перемещение головки нижней челюсти вперед во время открывания рта. При вывихе головка нижней челюсти смещается вперед и вверх по направлению к суставному бугорку, тем самым препятствуя открыванию рта. Во время вправления вывиха нужно провести головку нижней челюсти обратно под суставным бугорком.

Позвонок C₁

Поперечный отросток C₁ пальпируется как жесткая структура глубже грудино-ключично-сосцевидной мышцы, на ~1 см кзади и книзу от верхушки сосцевидного отростка. На этом уровне располагается позвоночная артерия, спинномозговая часть добавочного нерва и нижнелатеральная точка подзатылочного треугольника задней области шеи.

Скуловая кость

Скуловая кость формирует выступающую переднелатеральную часть щечной области (см. рис. 2.6). Ее лобный отросток направляется вверх к латеральному краю глазницы. Височный отросток идет назад, образуя переднюю часть скуловой дуги.

Птерион

Птерион — это точка соединения теменной, лобной, височной и клиновидной костей (см. рис. 2.6). Он расположен на латеральной стороне черепа, на ~4 см выше середины скуловой дуги. Еще одним ориентиром для определения положения птериона может служить окружность диаметром 1 см, центр которой расположен на ~2,6 см кзади и на 1,3 см выше заднелатерального края лобно-скулового шва, в пределах которой он и находится. Вследствие перелома области птериона может быть повреждена глубоко лежащая средняя менингеальная артерия (передняя ветвь), что приводит к образованию экстрадуральной гематомы. После травмы у пациента в течение нескольких часов может наблюдаться светлый промежуток до развития симптомов, обусловленных повышением внутричерепного давления.

Теменная кость

Теменная кость является парной; правая и левая теменные кости образуют латеральные стороны свода черепа, выпуклость которого хорошо пальпируется кзади от лобной кости (см. рис. 2.6). Теменные кости соединяются друг с другом по срединной линии

при помощи сагиттального шва (см. рис. 2.9), с лобной костью спереди при помощи венечного шва, с затылочной костью сзади, а также с височной и клиновидной костями снизу и латерально.

Височная кость

Височная кость располагается на латеральной стороне черепа (см. рис. 2.6, 2.7). Она содержит структуры уха и вестибулярную систему, а также образует часть основания черепа. Височная кость может быть вовлечена в различные патологические процессы. Переломы височной кости могут приводить к кровотечению из уха, а инфекционные процессы в среднем ухе могут вызывать болезненность и отечность сосцевидного отростка (мастоидит). Височная кость состоит из нескольких частей и структур.

- **Наружный слуховой проход** открывается в каменистую часть височной кости. Наружный слуховой проход ведет к барабанной перепонке, и через него можно производить ее осмотр (рис. 2.8).
- **Чешуйчатая часть** (уплощенная) образует нижнюю часть латеральной стороны свода черепа вокруг ушной области.
- **Сосцевидный отросток** представляет собой округлую костную структуру, расположенную кзади от мочки уха, где можно пропальпировать его верхушку. Сосцевидный отросток содержит воздухоносные ячейки, которые сообщаются со средним ухом.
- **Скуловой отросток** выступает вперед непосредственно перед верхней частью козелка. Он соединяется с височным отростком скуловой кости, образуя скуловую дугу, которая располагается на уровне дна средней черепной ямки.

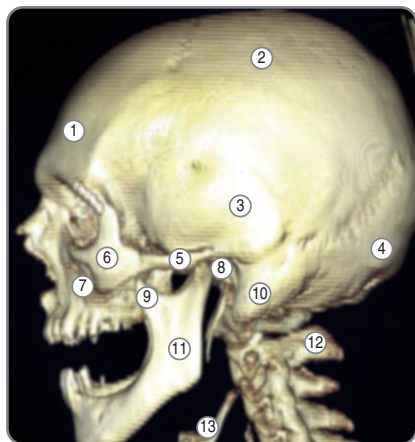


Рис. 2.7. 3D-реконструкция компьютерной томограммы черепа и шеи в боковой проекции: ① — лобная кость; ② — теменная кость; ③ — височная кость (чешуйчатая часть); ④ — затылочная кость; ⑤ — скуловая дуга; ⑥ — скуловая кость; ⑦ — верхняя челюсть; ⑧ — наружный слуховой проход; ⑨ — венечный отросток нижней челюсти; ⑩ — сосцевидный отросток; ⑪ — ветвь нижней челюсти; ⑫ — остистый отросток позвонка C₁; ⑬ — подъязычная кость

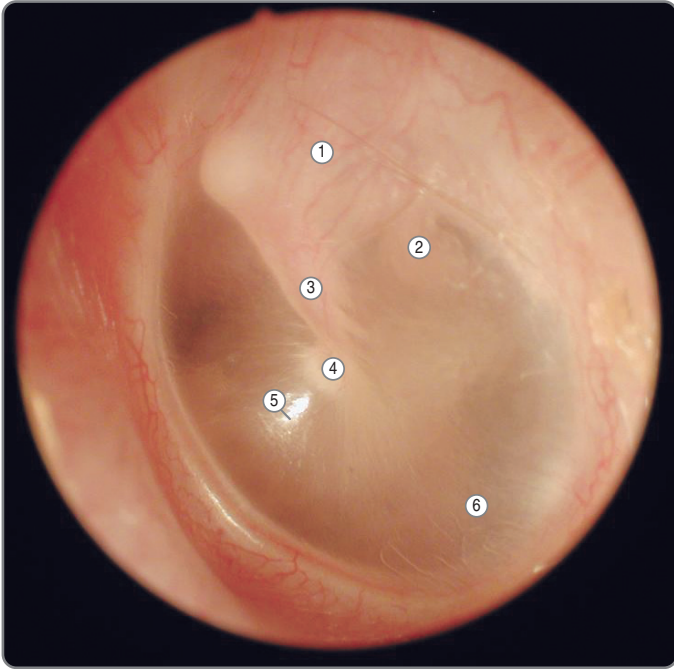


Рис. 2.8. Отоскопическое изображение барабанной перепонки левого уха: ① — ненатянутая часть перепонки; ② — проекция длинного отростка наковальни; ③ — рукоятка молоточка; ④ — пупок; ⑤ — световой конус (направлен вперед и вниз); ⑥ — натянутая часть перепонки

Надпроходной треугольник

Надпроходной треугольник используют в хирургической практике как ориентир для определения проекции сосцевидной (барабанной) пещеры среднего уха (см. рис. 2.6, 2.7). Надпроходной треугольник ограничен:

- **сверху** — линией, идущей параллельно верхнему краю скуловой дуги;
- **сзади** — вертикальной линией, проходящей через задний край наружного слухового прохода;
- **спереди и снизу** — задневерхним краем наружного слухового прохода.

Клиническое замечание

При отоскопическом исследовании барабанной перепонки взрослого человека нужно оттянуть ушную раковину кзади и кверху. У детей ушную раковину нужно оттянуть кзади или кзади и книзу, чтобы выпрямить наружный слуховой проход и обеспечить доступ к осмотру барабанной перепонки.

Затылочная кость

Затылочная кость формирует заднюю и нижнюю части свода черепа (см. рис. 2.6, 2.7). По срединной линии можно пропальпировать наружный затылочный выступ (инион); внутри черепа, верхнелатерально и справа от выступа сходятся прямой и поперечные венозные синусы твердой мозговой оболочки (рис. 2.9, 2.11). Латерально от выступа пальпируются верхние выйные линии — костные гребни, служащие местом прикрепления мышц и связок.

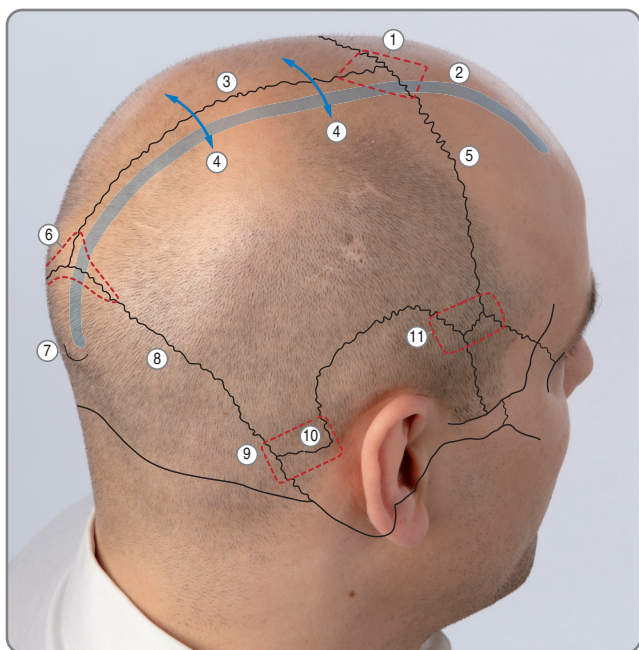


Рис. 2.9. Швы и роднички черепа: ① — место расположения переднего родничка (у младенцев) или брегмы (у взрослых); ② — верхний сагиттальный синус; ③ — сагиттальный шов; ④ — местоположение верхнего сагиттального синуса варьирует в пределах 1,0 см влево или вправо от срединной линии (показано синими стрелками); согласно имеющимся данным, чаще он располагается справа; ⑤ — венечный шов; ⑥ — место расположения заднего родничка (у младенцев) или ламбды (у взрослых); ⑦ — инион (наружный затылочный выступ); ⑧ — ламбдовидный шов; ⑨ — место расположения заднелатерального сосцевидного родничка (у младенцев) или астериона (у взрослых); ⑩ — теменно-сосцевидный шов; ⑪ — место расположения переднелатерального клиновидного родничка (у младенцев) или птериона (у взрослых)

Череп младенца и роднички

Лицевая часть черепа младенца относительно маленькая по сравнению с мозговой частью (рис. 9.15, 9.16). Свод черепа младенца относительно мягкий и подвижный благодаря наличию перепончатых соединений, которые обеспечивают перестройку черепа в период развития нервной системы. Несколько крупных соединений, называемых родничками, формируют мягкие участки в черепе младенца (табл. 2.1), которые у взрослого превращаются в пальпируемые структуры (см. рис. 2.9).

Клиническое замечание

Передний и задний роднички (у взрослых брегма и ламбда) располагаются над верхним сагиттальным синусом твердой мозговой оболочки. В случае обезвоживания родничок становится глубже (западает), а при повышении внутричерепного давления родничок выпячивается

Таблица 2.1. Роднички черепа младенца и соответствующие им образования черепа взрослого

Родничок	Расположение	Структура черепа взрослого и ее локализация
Передний	Спереди, между лобной и теменными костями	Брегма (в передней части свода черепа в наивысшей точке венечного шва)
Задний	Сзади, между теменными и затылочной костями	Ламбда (на 7–10 см выше иниона)
Сосцевидный	Нижняя часть височной области, позади уха	Астерион (кзади и кверху от сосцевидного отростка)
Клиновидный	Передняя часть височной области	Птерион (~4 см выше середины скуловой дуги; в пределах окружности диаметром 1 см, с центром, расположенным на 2,6 см кзади и 1,3 см выше заднелатерального края лобно-скулового шва)

2.2. Внутричерепные структуры

Проекционные линии черепа

Для определения приблизительного расположения ключевых внутричерепных структур используют стандартизированные проекционные линии (табл. 2.2, рис. 2.10).

Таблица 2.2. Проекционные линии черепа и лежащие в глубине структуры

Линия	Ход	Соответствующие глублежащие структуры
Назион–инион	Через свод черепа, от назиона спереди до иниона сзади	Верхний сагиттальный синус (в пределах 1 см влево или вправо от линии); серп большого мозга; продольная щель большого мозга
Базовая линия Рейда (франкфуртская горизонталь)	Через нижний край глазницы и верхний край наружного слухового прохода	Стандартная горизонтальная рентгенографическая базовая линия черепа; дно средней черепной ямки
Мыщелковая	Вертикально через мыщелковый отросток, перпендикулярно базовой линии Рейда	Плоскость самой передней точки центральной борозды головного мозга
Сосцевидная (задняя ушная)	Вертикально через середину сосцевидного отростка перпендикулярно базовой линии Рейда	Плоскость самой задней точки латеральной (сильвиевой) борозды головного мозга

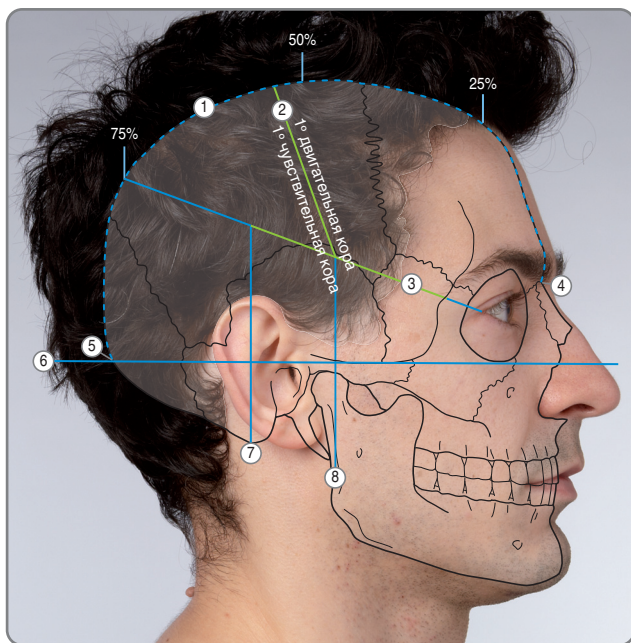


Рис. 2.10. Проекционные линии черепа и борозды головного мозга: ① — линия назион–инион, разделенная на четверти; ② — центральная борозда головного мозга; ③ — линия, идущая от латерального кантуса глаза к точке, лежащей на 75% линии назион–инион, отрезок зеленого цвета обозначает проекцию латеральной (сильвиевой) борозды головного мозга; ④ — назион; ⑤ — инион; ⑥ — базовая линия Рейда (франкфуртская горизонталь); ⑦ — сосцевидная или задняя ушная линия; ⑧ — мыщелковая линия

Основные борозды, щели и извилины головного мозга

Используя стандартизированные проекционные линии черепа, можно определить приблизительную локализацию основных щелей, борозд и извилин головного мозга (рис. 2.11).

- **Продольная щель** проходит вдоль линии назион–нион.
- **Латеральная (ильвиева) борозда** располагается вдоль линии, идущей от латерального кантуса глаза по направлению к точке, лежащей на 75% линии назион–нион до пересечения с сосцевидной линией (см. рис. 2.10).

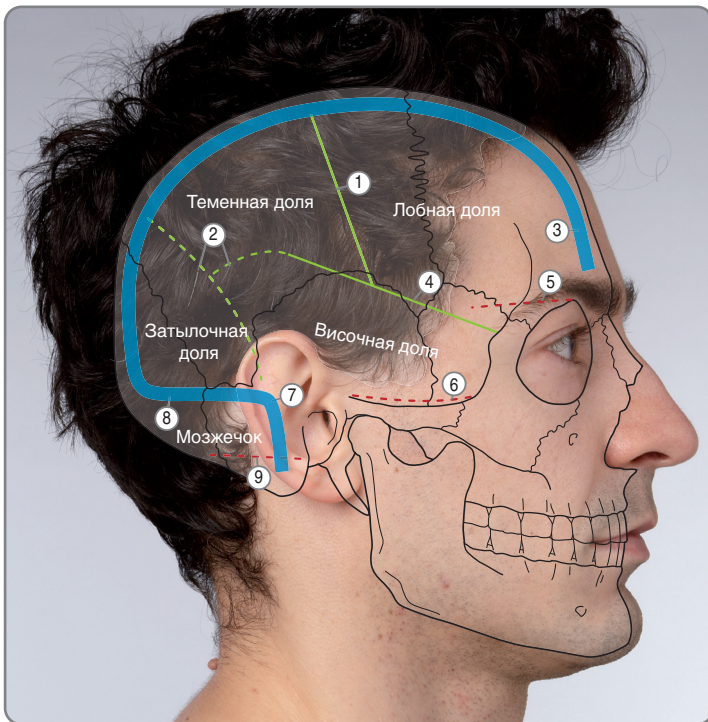


Рис. 2.11. Синусы твердой мозговой оболочки, черепные ямки и доли головного мозга: ① — центральная борозда; ② — приблизительная граница между долями (обозначена зелеными пунктирными линиями); ③ — верхний сагиттальный синус и местоположение серпа большого мозга; ④ — латеральная (ильвиева) борозда головного мозга; ⑤ — уровень дна передней черепной ямки (обозначен красной линией); ⑥ — уровень дна средней черепной ямки (обозначен красной линией); ⑦ — сигмовидный синус, ⑧ — поперечный синус; ⑨ — уровень дна задней черепной ямки (обозначен красной линией)

- **Центральная борозда** приблизительно соответствует линии, которая начинается на ~2 см кзади от точки, лежащей на 50% линии назион–инион, и направляется к месту пересечения линии латеральной борозды с мышцелковой линией. Местоположение центральной борозды вариабельно.
- **Первичные двигательный и чувствительный корковые центры** лежат непосредственно спереди и сзади от центральной борозды соответственно.

Доли головного мозга, мозжечок и синусы твердой мозговой оболочки

Синусы твердой мозговой оболочки и кора большого мозга лежат близко к костям черепа, поэтому необходимо знать их локализацию, чтобы избежать их повреждения, а также для навигации при хирургическом доступе через трепанационные отверстия (которые накладывают с целью удаления экстрадуральных или субдуральных гематом) или краниотомии. Для навигации используют костные ориентиры и проекционные линии (см. табл. 2.3, рис. 2.11).

Таблица 2.3. Поверхностные ориентиры для определения локализации долей головного мозга и синусов твердой мозговой оболочки

Доля или синус	Поверхностные ориентиры
Лобная доля	Лежит под лобной и теменными костями, кпереди от центральной борозды, на дне передней черепной ямки
Височная доля	Лежит кнутри от височной кости, ниже латеральной борозды, на дне средней черепной ямки
Теменная доля	Лежит под теменной костью, позади центральной борозды
Затылочная доля	Лежит под теменной и затылочной костями и выше уровня поперечного синуса
Мозжечок	Лежит под затылочной костью, ниже уровня поперечного синуса, на дне задней черепной ямки
Верхний сагиттальный синус	Проходит сагиттально вдоль линии назион–инион, но может отклоняться в какую-либо сторону от срединной линии в диапазоне 1 см и чаще располагается справа от срединной линии
Поперечные синусы	Направлены от иниона вперед к правому и левому теменно-сосцевидному шву, который пальпируется сзади и сверху от сосцевидного отростка
Сигмовидный синус	Совершает изгиб книзу от точки, расположенной на 1–2 см позади ушной раковины (уровень между ее верхней третью и двумя нижними третями, где пальпируется углубление), по направлению к верхушке сосцевидного отростка, а затем входит в яремное отверстие (на 2 см глубже нижнего края наружного слухового прохода)

Черепные ямки

Основание (дно) мозгового черепа делится на черепные ямки, на уровне которых находится нижняя граница долей головного мозга и мозжечка (см. рис. 2.11).

- **Передняя черепная ямка** располагается на уровне верхнего края глазницы и птериона.
- **Средняя черепная ямка** располагается на уровне верхнего края скуловой дуги.
- **Задняя черепная ямка** располагается на уровне плоскости, проведенной на ~1 см выше верхушки сосцевидного отростка.

2.3. Мышцы головы и лица

Мышцы головы и лица приводят в движение нижнюю челюсть и обеспечивают выражение эмоций (мимические мышцы) (рис. 2.12). Несмотря на то что большинство мимических мышц имеет нечеткие границы, знание расположения ключевых мышц может быть ценным при исследовании ЧН для определения локализации повреждения нерва.

Круговая мышца глаза. Волокна этой мышцы образуют концентрические круги, располагающиеся внутри обоих век (вековая часть) и کنارужи от них (глазничная часть). Пальпацию круговой мышцы глаза и оценку ее работы производят при закрытых глазах. Паралич мышцы ведет к синдрому сухого глаза или эпифоре.

Круговая мышца рта. Волокна этой мышцы образуют концентрические круги, располагающиеся внутри губ. Она выполняет важную роль в речеобразовании и предотвращает выпадение пищи и вытекание слюны изо рта. Пальпацию круговой мышцы рта и оценку ее работы производят при сомкнутых губах (положение поцелуя). Паралич мышцы приводит к слюнотечению и выпадению пищи изо рта.

Модиолус (узел рта). Это точка соединения нескольких мимических мышц, которая располагается у латерального угла рта и ощущается как плотная масса (см. рис. 2.12). Модииолус способствует образованию ямочек во время улыбки. Модииоларные мышцы включают подкожную мышцу шеи, щечную мышцу и мышцы, перечисленные в табл. 2.4; их работу можно почувствовать при региональной пальпации.